West Virginia University Libraries
3 0802 102276075 6

TRAITÉ PRATIQUE DE CYSTOSCOPIE
ET DE CATHÉTÉRISME URÉTÉRAL

CYSTOSCOPIE D'EXPLORATION

MASSON ET CIE ÉDITEURS

RECEIVED

JAN 3 1964

WEST VIRGINIA UNIVERSITY
MEDICAL CENTER LIBRARY

DO NOT CIRCULATE

TRAITÉ PRATIQUE DE CYSTOSCOPIE
ET DE CATHÉTÉRISME URÉTÉRAL

I

CYSTOSCOPIE
D'EXPLORATION

Le **Traité pratique de Cystoscopie et de Cathétérisme urétéral** est publié en 2 volumes :

Tome I, *Cystoscopie d'exploration*, par G. Marion, M. Heitz-Boyer et P. Germain, 1 volume de 197 pages avec 38 planches hors texte comprenant 169 figures en couleurs et 88 figures dans le texte.

Tome II, *Cathétérisme urétéral, Interventions cystoscopiques, Cystophotographie*, par G. Marion et M. Heitz-Boyer, 1 volume de 194 pages, avec 4 planches hors texte en couleurs, 14 planches hors texte en noir et 109 figures dans le texte.

Ces deux volumes ne se vendent pas séparément.

TRAITÉ PRATIQUE DE CYSTOSCOPIE
ET DE CATHÉTÉRISME URÉTÉRAL

I

CYSTOSCOPIE
D'EXPLORATION

PAR

G. MARION
Professeur agrégé à la Faculté
Chirurgien de l'hôpital Lariboisière
(service Civiale)

M. HEITZ-BOYER
Chirurgien des hôpitaux
Ancien chef de clinique
de l'hôpital Necker

P. GERMAIN
Ancien assistant du service Civiale
Ancien interne de Necker

AVEC 38 PLANCHES HORS TEXTE EN COULEURS

MASSON ET Cie, ÉDITEURS
LIBRAIRES DE L'ACADÉMIE DE MÉDECINE
120, BOULEVARD SAINT-GERMAIN, PARIS VIe

1914

RC920
.M37
Vol
1914

Tous droits de reproduction, de traduction et d'adaptation réservés pour tous pays.

Copyright by Masson et Cie, 1914

A LA MÉMOIRE

DU PROFESSEUR ALBARRAN

En témoignage
de profonde admiration.

MARION

En filiale
et reconnaissante affection.

HEITZ-BOYER

Digitized by the Internet Archive
in 2011 with funding from
LYRASIS Members and Sloan Foundation

http://www.archive.org/details/traitepratiquede01mari

AVANT-PROPOS

En écrivant ce livre, nous nous sommes proposé un double but :

Nous avons essayé d'abord de fournir aux Urologues un exposé le plus complet possible des connaissances endoscopiques avec lesquelles ils doivent être absolument familiarisés : pour guider leurs premiers essais, les débutants y trouveront les notions élémentaires, tandis que les spécialistes exercés, en présence d'un cas d'interprétation difficile, pourront y chercher l'exposé de l'expérience d'autrui.

Mais nous avons eu aussi l'ambition de mettre à la portée de tout chirurgien général les nouvelles notions devenues indispensables pour la pratique des interventions sur les voies urinaires. Depuis quelques années, en effet, cette chirurgie s'est de plus en plus spécialisée, du fait des explorations très particulières, délicates, qui précèdent nécessairement à l'heure actuelle l'acte opératoire : sans elles, aucune sécurité n'existe et on s'expose aux plus grandes erreurs diagnostiques, comme aux pires désastres opératoires.

Notre ambition serait d'avoir rendu ces explorations endoscopiques, et leurs interprétations, possibles pour tout chirurgien qu'un certain apprentissage ne rebutera pas. Nous voudrions que chacun, livre en mains, pût interpréter les images vues au cystoscope, décider de l'opérabilité d'un néoplasme utérin, préciser le siège d'une suppuration pelvienne, rénale ou urétérale, découvrir, avant une opération de Wertheim, les orifices des uretères et les cathétériser, pour s'assurer une sécurité opératoire absolue vis-à-vis de ceux-ci. En ce qui concerne la chirurgie urinaire proprement dite, nous voudrions que le cathétérisme urétéral lui soit rendu possible dans la plupart des cas, et que grâce aux méthodes d'exploration fonctionnelle que nous avons eu soin de longuement décrire, il puisse décider et exécuter une intervention rénale ou urétérale avec toutes les garanties possibles.

Nous nous sommes donc appliqués à faire un livre essentiellement pratique.

Aussi en avons-nous résolument écarté tout ce qui était érudition,

bibliographie pure, et les auteurs des nombreuses modifications qui ont été apportées, et dont beaucoup n'ont plus qu'un intérêt historique, ne nous en voudront pas de ne pas les avoir cités. De même, nous avons éliminé autant que possible toute notion théorique qui n'eût pas son application pratique immédiate. Nous avons sciemment évité aussi d'entrer dans de longs détails sur des instrumentations et techniques nouvelles, si intéressantes soient-elles, du moment que leurs avantages ne semblaient pas devoir les imposer à la majorité des pratiquants de la cystoscopie. Nous le répétons, le désir de faire un traité pratique a primé pour nous toute autre considération.

Aussi avons-nous en revanche multiplié les *planches en couleur*, nous imposant, avec la collaboration des éditeurs, les sacrifices nécessaires à ce point de vue. En matière de cystoscopie, les figures en noir sont sans grand intérêt, elles indiquent bien la forme, mais celle-ci est d'importance secondaire, *les diagnostics cystoscopiques sont avant tout des diagnostics* basés sur la *coloration*, et rien ne saurait remplacer les images en couleur. Nous avons multiplié celles-ci de telle façon qu'il ne soit guère d'aspect visible en cystoscopie qui ne se trouve reproduit ici : avec le commentaire qui accompagne la figure, et le texte correspondant du livre tout diagnostic cystoscopique doit pouvoir être fait.

En ce qui concerne le Cathétérisme urétéral et l'Exploration Fonctionnelle rénale qu'il permet, nous sommes entrés dans les plus petits détails, expliquant le pourquoi de chaque examen et dans quelle mesure il peut rendre des services. Pour le Cathétérisme urétéral Thérapeutique, les Interventions cystoscopiques, nous avons eu le même souci d'être minutieux, et grand soin de régler les indications sur des considérations pathogéniques déduites elles-mêmes de constatations anatomo-pathologiques.

Nous avons ainsi, en tous points, suivi l'exemple du maître incomparable qu'était Albarran ; c'est son souvenir qui était présent à notre esprit lorsque nous avons rédigé cet ouvrage, qu'il avait projeté d'écrire avec l'un de nous, et c'est son enseignement, complété et développé, que l'on retrouvera dans la plupart des pages de ce livre.

MARION, HEITZ-BOYER.

CYSTOSCOPIE

INTRODUCTION

L'examen de la vessie au moyen de la cystoscopie peut être pratiqué suivant deux grandes méthodes :

La ***cystoscopie à vision indirecte***, au moyen d'un appareil *optique interposé* ;

La ***cystoscopie à vision directe***.

A. — La ***cystoscopie à vision indirecte ou à prisme***, qui utilise une partie optique, est celle que l'on emploie couramment. Elle peut être effectuée au moyen du *cystoscope de Nitze* dont le modèle primitif a été modifié de façons variées.

Comme ce cystoscope ne permet pas de voir toutes les parties de la vessie, Nitze a inventé d'autre part un cystoscope à *vision rétrograde* qui permet d'apercevoir plus particulièrement les régions du col [1].

Une autre modification, due à Frank, a consisté à redresser les images qu'inverse dans certaines positions le cystoscope de Nitze. Cette cystoscopie mérite le nom de cystoscopie à *vision indirecte et droite*.

Enfin Jacobi, pour augmenter le relief des images, a imaginé un cystoscope à *vision stéréoscopique*.

B. — A côté de cette méthode de cystoscopie où l'on utilise une partie optique, il existe une autre méthode dans laquelle la vision s'effectue à l'aide d'un simple tube; c'est ce que l'on appelle la ***cystoscopie à vision directe***.

Nous allons décrire successivement ces différentes cystoscopies. Nous commencerons par la *cystoscopie indirecte à vision inversée*; et nous insiste-

[1] Un troisième modèle a été encore établi par Nitze pour voir la face postérieure de la vessie. Nous n'en parlerons pas, l'utilité de ce modèle ne se faisant pas sentir.

rons particulièrement sur elle, étant donné que c'est elle qui est utilisée presque universellement; c'est d'après elle que nous décrirons toute la pathologie de la vessie envisagée au point de vue cystoscopique.

Puis nous étudierons, dans des chapitres accessoires, la *cystoscopie à vision rétrograde*, la *cystoscopie à vision redressée*, la *cystoscopie à vision directe* et la *stéréocystoscopie*.

CYSTOSCOPIE A VISION INDIRECTE ET RENVERSÉE

I. — NOTIONS GÉNÉRALES

CHAPITRE I

MATÉRIEL

I. — CYSTOSCOPE

A. — DESCRIPTION

Depuis le premier cystoscope à vision indirecte de Nitze et à lampe éclairante de Dittel, les modèles se sont multipliés, réalisant des progrès successifs qui ont amené cet instrument à un degré de perfection qu'il est aujourd'hui bien difficile de dépasser.

L'ingéniosité des constructeurs s'applique encore à rendre le champ visuel plus vaste et plus lumineux, à imaginer des dispositifs permettant de modifier le milieu vésical sans retirer le cystoscope, à augmenter la solidité de celui-ci par l'emploi d'isolants et de ciments inaltérables à la stérilisation, mais le principe de l'instrument ne varie pas et la manière de s'en servir n'en a pas été modifiée. Il serait donc tout à fait inutile de passer minutieusement en revue les différents modèles et il nous suffira de décrire le type le plus habituellement employé qui ne présente que des différences insignifiantes suivant la maison qui les construit.

Un cystoscope se compose essentiellement de deux parties distinctes : la ***partie éclairante engainante*** et la ***partie optique centrale***.

Pendant longtemps ces deux parties furent fixées l'une à l'autre. Afin de permettre le lavage de la vessie sans retirer l'instrument on rendit *mobile* la

partie optique. Cette modification présente de tels avantages qu'on ne saurait aujourd'hui recommander un cystoscope qui ne soit pas à *optique mobile*. C'est celui que nous décrirons (fig. 1).

D'autre part, une ***pince*** permet de relier la partie éclairante du cystoscope à

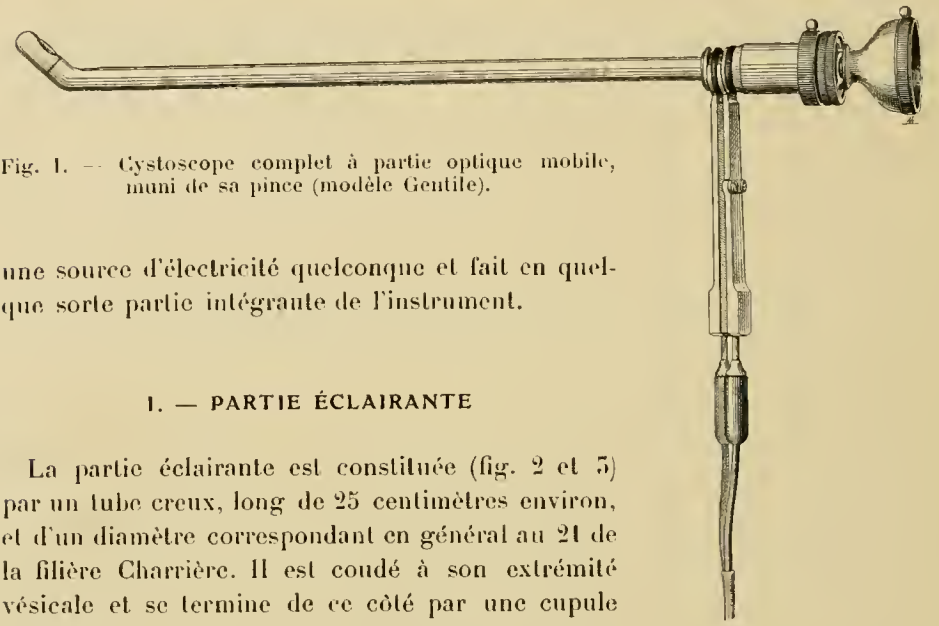

Fig. 1. — Cystoscope complet à partie optique mobile, muni de sa pince (modèle Gentile).

une source d'électricité quelconque et fait en quelque sorte partie intégrante de l'instrument.

I. — PARTIE ÉCLAIRANTE

La partie éclairante est constituée (fig. 2 et 3) par un tube creux, long de 25 centimètres environ, et d'un diamètre correspondant en général au 21 de la filière Charrière. Il est coudé à son extrémité vésicale et se termine de ce côté par une cupule dont le contour interne est fileté, afin de recevoir le pas de vis de la lampe. Le fond de cette cupule porte une petite plaque métallique centrale (P, fig. 3) isolée de la masse du cystoscope.

Immédiatement en arrière de l'angle formé par la coudure est percée une fenêtre (F, fig. 3) où se placera le prisme de la partie optique lorsque celle-ci sera en position.

Près de son extrémité postérieure ou externe, le tube est entouré par deux rondelles métalliques (R, R', fig. 3); l'une de ces rondelles, R, est soudée au tube et fait corps avec la masse du cystoscope; l'autre rondelle, R', est isolée

Fig. 2. — Partie éclairante.

de la première et isolée également du tube cystoscopique par une rondelle en gouttière circulaire en ébonite; elle est reliée à la plaque métallique qui se trouve au fond de la cupule par un fil également isolé (I, fig. 3), cheminant dans un conduit très fin situé dans l'épaisseur même de la paroi du tube cystoscopique.

Immédiatement en arrière de ces rondelles, le tube se renfle en une partie cylindrique (H, fig. 3) plus large, à l'intérieur de laquelle s'adapte une *soupape* (S, fig. 3) maintenue par un écrou se vissant sur le cylindre (E F, fig. 3)

D'autre part, à l'intérieur de la partie métallique qui supporte la soupape, existe une *rondelle de cuir* (C, fig. 3) qu'un autre écrou (E S, fig. 3) peut aplatir plus ou moins suivant qu'il est plus ou moins serré.

Cette partie métallique terminant l'extrémité externe du cystoscope porte enfin un *bouton* (B, fig. 3) qui sert d'index : correspondant au côté où se trouve la fenêtre (F) du prisme il permet de savoir à tout moment d'une exploration vésicale quelle région de la vessie on examine.

A l'autre extrémité du tube ou extrémité vésicale s'adapte la **lampe** (L, fig. 3). Celle-ci est constituée par un filament de charbon ou de métal (M), renfermé dans une petite ampoule de verre où le vide existe. Cette ampoule est contenue dans une monture métallique, fenêtrée d'un côté pour laisser passer les rayons lumineux et se vissant dans la cupule qui termine le tube cystoscopique. Le contact, destiné à l'incandescence du fil, s'établit d'une part par la monture

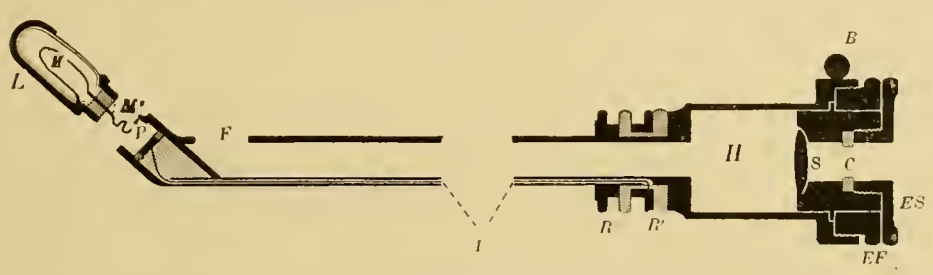

Fig. 3. — Partie éclairante (coupe).

F, fenêtre pour le prisme de la partie optique. — P, plaque de contact du fond de la cupule. — R, R', rondelles métalliques pour l'arrivée du courant; la rondelle R' est isolée de la masse du cystoscope. — I, fil isolé reliant la plaque P à la rondelle R'. — S, soupape. — EF, écrou de fixation de la soupape. — C, rondelle de cuir pour l'étanchéité du cystoscope. — ES, écrou de serrage de la rondelle de cuir. — B, bouton index. — L, lampe. — M, fil de la lampe. — M', fil de platine pour mettre une des extrémités du fil de la lampe en contact avec la plaque P.

métallique à laquelle aboutit une des extrémités du fil de la lampe, de l'autre par un petit fil de platine roulé en spirale (M') isolé de la monture métallique, apparaissant au milieu de la base de la lampe et auquel aboutit l'autre extrémité du fil de la lampe. Ce fil de platine est replié de façon que, le cas échéant, il puisse être allongé. Il vient se mettre au contact du fond de la cupule (P) qui termine l'extrémité vésicale du tube cystoscopique.

Les lampes *à filament de charbon* sont des lampes de 8 volts; elles donnent une lumière un peu jaune. Les lampes *à filament métallique* donnent une intensité lumineuse plus grande, une lumière plus blanche, et peuvent fonctionner avec un courant de 4 volts, ce qui permet de les utiliser avec des piles de très petit volume (piles de poche); elles sont, d'autre part, moins chaudes que les lampes à filament de charbon; leur seul inconvénient est d'être un peu plus fragiles et plus chères que ces dernières.

Le courant destiné à la lampe circule de la façon suivante dans le cystoscope (suivre sur la fig. 3) : il pénètre par l'une des rondelles métalliques, celle par exemple qui fait corps avec la masse du cystoscope (R), passe dans le fil à incandescence par la monture métallique de la lampe et revient par le fil de platine de la lampe à la plaque P qui se trouve au fond de la cupule; de là, le

courant revient à l'autre rondelle (R') par le fil isolé (I) qui chemine dans l'intérieur de la paroi du tube cystoscopique.

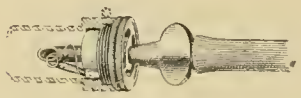

Fig. 4. — Détail de la soupape avec embout s'adaptant sur le cystoscope pour permettre le lavage de la vessie.

La soupape (S, fig. 3 et fig. 4), qui se trouve à la partie externe du cystoscope, s'ouvre de dehors en dedans; elle est destinée à empêcher l'échappement du liquide vésical lorsque l'on retire la partie optique. En raison de l'existence de cette soupape, pour faire un lavage vésical une fois l'optique enlevée, il est nécessaire d'introduire dans le tube cystoscopique un embout spécial (voir fig. 4) qui, refoulant la soupape, permet l'entrée et la sortie du liquide.

Quant à la *rondelle de cuir* (C, fig. 3) qui se trouve maintenue par un écrou (ES) pouvant la serrer plus ou moins, elle sert à empêcher le liquide vésical de suinter le long de la partie optique lorsque celle-ci est en place. L'écrou, en aplatissant cette rondelle de cuir, l'applique plus intimement contre l'optique et rend ainsi le joint parfaitement étanche.

II. — PINCE

La pince (fig. 5) sert à relier le cystoscope à une source d'électricité quelconque.

Sa forme varie un peu suivant le constructeur. Elle est essentiellement constituée de deux plaques de métal B et C, recevant chacune un des fils du cordon. Ces deux plaques métalliques sont isolées l'une de l'autre par une plaque d'ébonite (E) et se terminent par des mors M prenant respectivement contact, lorsque la pince est adaptée au cystoscope, avec les deux rondelles métalliques de celui-ci (R, R', fig. 3) destinées à cet usage. L'une des plaques CC' étant interrompue en son milieu D, il faut, pour faire passer le courant et fermer le circuit électrique, pousser un ressort ou un petit levier F qui met en communication les deux portions de cette plaque.

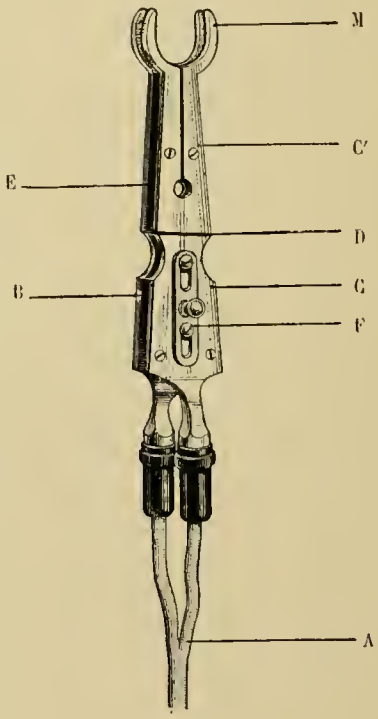

Fig. 5. — Pince.

A, cordon. — B et C.C', plaques métalliques. — D, fente transversale interrompant la plaque CC'. — E, plaque d'ébonite isolant les deux plaques métalliques. — F, ressort pour mettre en communication les deux parties de la plaque CC'. — M, mors de la pince pour prendre contact avec les rondelles R R' du cystoscope.

Un *cordon* A constitué de deux fils isolés complètent la pince. Les fils, par une de leurs extrémités, sont fixés sur chacune des plaques; par leur autre extrémité ils peuvent s'adapter à la source d'électricité que l'on utilise.

III. — PARTIE OPTIQUE

La partie optique doit être mobile: il en résulte des avantages multiples. Cela évite le passage d'une sonde pour faire le lavage préalable de la vessie, auquel on procède alors au moyen du cystoscope lui-même introduit d'emblée. D'autre part, dans les vessies qui saignent ou qui se remplissent rapidement de pus, le nettoyage étant fait le cystoscope déjà en place, on ne perd pas de temps à l'introduire lorsque le milieu a été éclairci; on sait avec quelle rapidité

Fig. 6. — Partie optique.

parfois le liquide vésical se trouble. Enfin l'optique mobile permet le nettoyage de la vessie au cours de l'exploration sans qu'on ait à retirer et à réintroduire le cystoscope; et si, pendant la traversée urétrale, le prisme est recouvert de sang, il est possible de le nettoyer sans retirer le cystoscope dont la réintroduction provoquerait vraisemblablement le même obscurcissement du prisme.

La partie optique (fig. 6 et 7) est constituée par un tube métallique creux (T fig. 7) dont le diamètre extérieur correspond exactement au diamètre intérieur du tube de la partie éclairante. A son extrémité extérieure, ce tube porte un entonnoir (E fig. 7) qui s'appliquera autour de l'œil, de façon à faciliter la vue des images. Ce tube, fermé à son extrémité vésicale (V), est percé latéralement à quelques millimètres de cette extrémité d'une fenêtre (F) dans laquelle s'enchâsse une des faces perpendiculaires d'un prisme rectangle

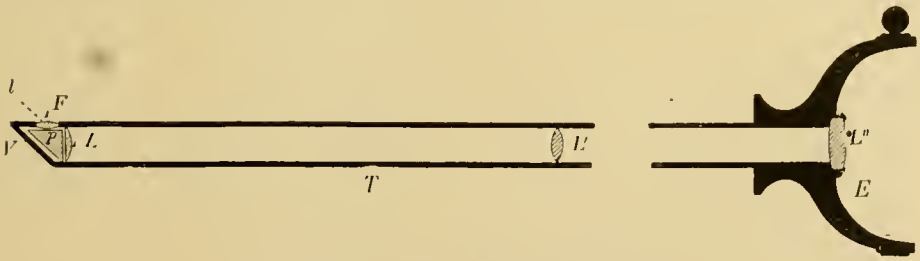

Fig. 7. — Coupe de la partie optique.

T, tube métallique. — E, entonnoir auquel s'adapte l'œil. — V, extrémité vésicale fermée. — F, fenêtre dans laquelle s'encastre un prisme rectangle P, recouvert dans ce modèle par une lentille *l*. — L, L', L", lentilles destinées à la formation des images.

isocèle (P). L'autre face perpendiculaire de ce prisme regarde l'intérieur du tube. En arrière de cette seconde face se trouve une lentille convergente (L) de très court foyer. Deux autres lentilles également convergentes existent encore dans le tube, l'une (L') en son milieu et à foyer très long, l'autre (L"), à son extrémité extérieure, à foyer court.

Cet ensemble optique représente en somme l'appareil que l'on décrit en

physique sous le nom de *lunette terrestre* [1], devant lequel on a ajouté un prisme.

Si l'on étudie la marche des rayons lumineux, ce prisme étant enlevé (fig. 8), on voit que les rayons lumineux partis d'une image quelconque (I) rencontrent tout d'abord la lentille convergente de très court foyer (L) de sorte que l'image

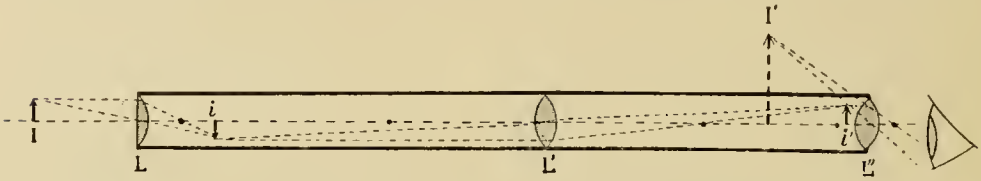

Fig. 8. — Formation des images dans l'appareil optique d'un cystoscope.

I, Objet. — *i*, image formée derrière la première lentille L. — *i'*, image formée par le transport de l'image *i* grâce à la lentille L'. — I', image telle qu'elle apparaît grâce à la lentille L'' servant de loupe.

vient se former très réduite, renversée et réelle (*i*), immédiatement en arrière de cette lentille. La lentille qui est située au milieu du tube (L'), étant au contraire une lentille de très long foyer, transporte cette image en la redressant vers l'extrémité extérieure. Cette nouvelle image (*i'*) se forme devant la lentille la plus externe (L'') qui sert d'oculaire, *entre elle et son foyer*; de telle sorte que l'image, regardée à travers cette lentille qui fait l'office d'une loupe, est vue *droite et considérablement agrandie* (I').

Il est à noter que, suivant que les objets sont plus ou moins près de l'extrémité vésicale du tube optique, leur image apparaît différente de dimensions à l'oculaire (fig. 9). Nous reviendrons tout à l'heure sur cette variabilité de la grandeur des images cystoscopiques selon la proximité plus ou moins grande de l'instrument par rapport à la vessie.

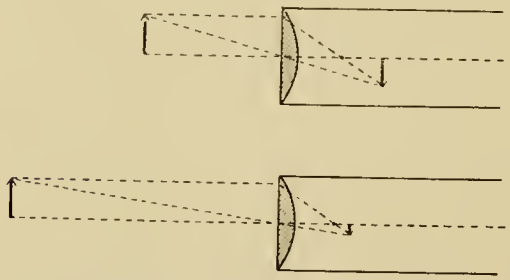

Fig. 9. — Schéma montrant l'influence de la proximité de l'objet sur la grandeur de l'image.

Si l'on utilisait pour la cystoscopie un tel appareil optique uniquement lenticulaire, certaines parties de la vessie resteraient absolument inaccessibles à l'examen; en effet, il serait impossible de diriger le bout de la lunette vers la paroi supérieure et surtout vers la paroi antérieure. Aussi a-t-on ajouté un prisme. Ce prisme fait office de miroir (fig. 10); incliné de 45° par rapport à l'axe du système optique, il renvoie dans l'intérieur du tube les images d'objets situés non plus dans le prolongement de ce tube, mais occupant une région formant avec l'axe du cystoscope un angle de 90°. Beaucoup de constructeurs

[1] Cet appareil optique diffère pourtant de la lunette terrestre par ce fait que, tandis que celle-ci grossit tous les objets quelle que soit la distance à laquelle ils se trouvent, lui ne grossit que ceux qui sont situés en deçà d'une certaine distance; au delà, les objets apparaissent plus petits.

ajoutent au-dessus du prisme une lentille (*l*, fig. 7) qui sert à augmenter l'étendue de son champ.

Si le prisme permet l'examen de toutes les parties de la vessie par des mouvements de rotation et d'inclinaison variés du cystoscope, il entraîne en revanche

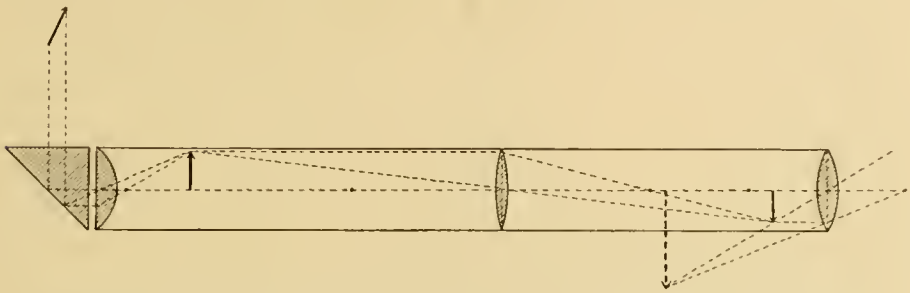

Fig. 10. — Résultat de l'adjonction d'un prisme devant l'appareil lenticulaire.
a) Le champ visuel est dévié de 90°. — *b*) Les images sont renversées (tout au moins dans certaines positions respectives du prisme et des objets).

une modification de la situation apparente des objets, tout au moins dans certaines positions réciproques de ces objets et du prisme. Nous reviendrons sur cette question dans un instant.

Tel est le cystoscope, type que nous recommandons tout particulièrement.

A côté de ce cystoscope sont à signaler :

1° Les cystoscopes à *optique non mobile*, dans lequel l'optique est fixée à la partie éclairante. Cette particularité mise à part, la marche des rayons dans la portion optique, la marche du courant dans la partie éclairante sont identiques à celles que nous avons décrites plus haut.

2° Les cystoscopes à *irrigation* qui ne sont que des cystoscopes à optique non mobile auxquels on a ajouté un conduit permettant l'irrigation de la vessie, l'instrument étant en place.

3° Enfin les cystoscopes *pour enfants* qui sont des cystoscopes de calibre inférieur au numéro 21. Ces cystoscopes peuvent être à *optique mobile* lorsqu'ils ont un calibre numéro 18; les cystoscopes de calibre inférieur ont leur *optique fixe*.

B. — INTERPRÉTATION DES IMAGES CYSTOSCOPIQUES

Nous avons vu que le système optique interposé par Nitze dans le tube cystoscopique se compose de deux parties absolument distinctes : d'une part un *système de* LENTILLES *convergentes*, et d'autre part *un* PRISME *surajouté réfléchissant*. Chacune de ces formations entraîne des conséquences qui sont indispensables à bien connaître pour pouvoir interpréter ce que l'on voit dans un cystoscope.

1° **Système de lentilles.** — Le système lenticulaire a trois effets :

1° Il *rapproche les parois vésicales* de l'œil de l'opérateur. Il est inutile d'insister sur ce résultat qui n'entraîne aucune considération particulière.

2° Il *élargit le champ de vision intra-vésical.* Ce champ peut être schématiquement représenté (fig. 11) par une surface conique dont la base répond à la paroi vésicale, dont le sommet repose sur l'extrémité du système optique et dont l'angle d'ouverture correspond à peu près à un angle droit. La base de ce cône représente la portion de paroi vésicale qui est visible dans une position déterminée du cystoscope ; nous l'appellerons *champ visuel intérieur* ou mieux *intra-vésical* (fig. 11). Le triple schéma ci-contre (fig. 12) va nous faire comprendre immédiatement que l'étendue de ce champ est commandée directement par la distance à laquelle le cystoscope se trouve de la vessie : plus celui-ci en est près (A, fig. 12), moins on voit une grande étendue



Fig. 11.

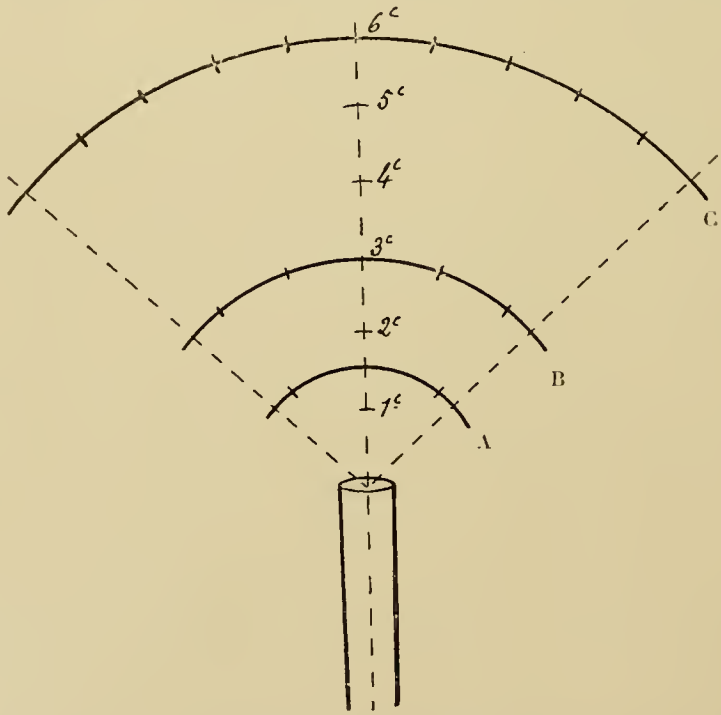

Fig. 12. — Schéma montrant l'influence de la proximité de la paroi vésicale sur l'étendue du champ de vision intravésicale.

de paroi vésicale et par suite plus le champ visuel intravésical est restreint ; au contraire, plus le cystoscope est éloigné de la vessie (C, fig. 12), plus grande est

la partie de celle-ci que l'on peut apercevoir dans une position déterminée du cystoscope, autrement dit plus le champ visuel intravésical est grand.

Une première déduction pratique capitale en résulte : pour embrasser une surface de vessie aussi grande que possible il faut en éloigner au maximum le cystoscope.

3° Le système lenticulaire entraîne comme troisième conséquence de *pouvoir modifier la* GRANDEUR RELATIVE des objets, suivant le rapprochement plus ou

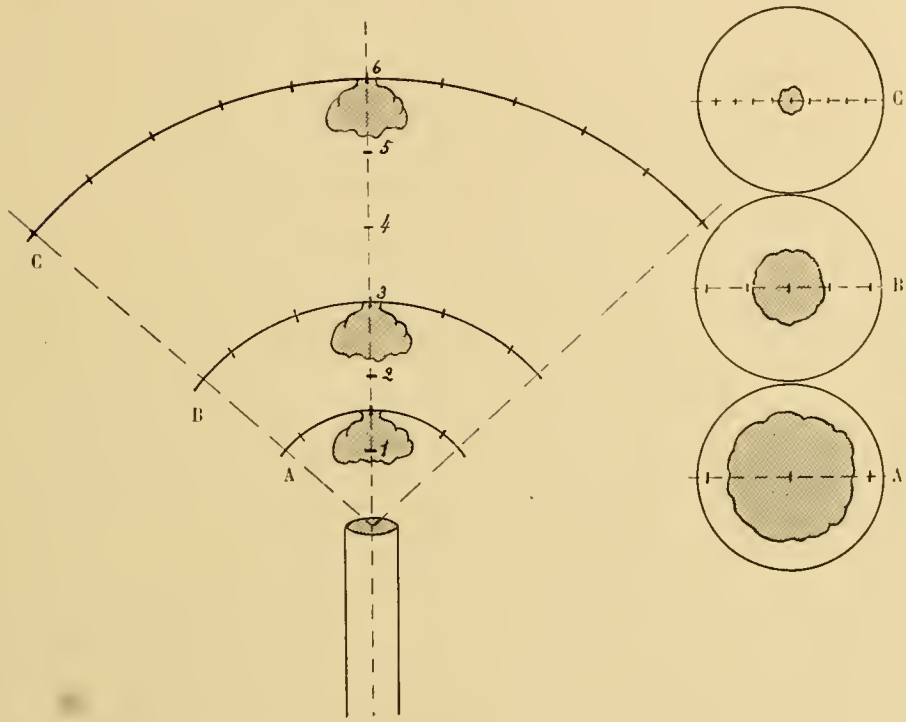

Fig. 15. — Schéma montrant l'influence de la proximité de la paroi vésicale sur la grosseur relative des objets.

Dans la position B, c'est-à-dire à la distance de 2 cm 1/2, la tumeur vésicale est vue avec ses dimensions réelles.

moins grand du cystoscope et de la vessie. Il est une distance (B, fig. 15) où les *détails de la paroi vésicale seront perçus par l'œil de l'observateur avec leur grandeur réelle*; cette distance est égale, dans les instruments actuels, à 2 centimètres ou 2 centimètres et demi, grossièrement un travers de pouce. En deçà de cette distance, c'est-à-dire si le cystoscope est plus rapproché de la vessie (A, fig. 15), les détails de celle-ci se trouveront plus grands que nature et si cette distance est diminuée à moins d'un centimètre, le grossissement pourra atteindre le triple de la grandeur réelle; il coïncide d'ailleurs avec la limite de visibilité. Inversement, si la distance vis-à-vis de la paroi vésicale est fortement augmentée (C, fig. 15) les objets seront vus par l'œil de l'observateur plus petits que réellement : à une distance de 6 centimètres, la diminution pourra atteindre la moitié de la grandeur réelle.

Si nous appelons *champ visuel extérieur* cette image qui vient frapper l'œil placé au bout du cystoscope, nous voyons que *le rapport de grandeur entre le champ visuel extérieur et le champ visuel intérieur sera directement commandé par le rapprochement du cystoscope avec la paroi vésicale.*

Envisageant maintenant l'ensemble des conséquences qu'entraîne le système de lentilles, nous allons pouvoir éditier la première grande loi de l'interprétation des images cystoscopiques, celle qui concerne la notion de **grandeur des images** [1] et **d'étendue du champ de vision.**

On peut l'énoncer ainsi : *Plus on rapproche le cystoscope de la paroi vésicale, moins on en voit d'étendue, mais plus chacun des détails de cette paroi est grossi. — Inversement, plus on éloigne l'instrument de la surface de la vessie, plus on voit d'étendue de celle-ci, mais moins chacun des détails est visible.*

a) Nous rappellerons qu'il y a une *distance moyenne* (B, fig. 15), où l'élargissement du champ visuel est lui-même moyen et où les détails de la vessie ne sont vus ni diminués ni augmentés, mais à leur grandeur réelle : cette distance est égale à 2 centimètres et demi. Comme d'autre part le diamètre du champ visuel extérieur qui vient se projeter dans l'œil atteint en général 2 centimètres et demi, nous pourrons déduire que tout objet qui est vu à cette distance et qui remplit le champ du cystoscope a une grosseur d'environ 2 centimètres et demi.

b) *Au-dessous de cette distance* il y aura diminution du champ visuel, comme nous l'avons vu, mais s'accompagnant de l'agrandissement des objets, et lorsque le cystoscope ne sera plus qu'à un demi-centimètre de la paroi vésicale, on obtiendra, avec un champ très restreint il est vrai, un agrandissement des objets allant jusqu'à trois fois. On voit que du seul fait du rapprochement du cystoscope d'une région quelconque de la vessie on créera un système grossissant permettant d'en reconnaître les moindres détails : la manœuvre de bascule qui permettra ce rapprochement du cystoscope aura donc une importance capitale dans la technique de la cystoscopie et nous aurons soin plus loin d'y insister longuement.

c) Inversement, si on éloigne le cystoscope *à plus de 5 centimètres*, le champ de vision va s'élargir de plus en plus, mais les objets qui y sont compris vont diminuer proportionnellement ; et à une distance de 6 centimètres, qui est le maximum habituel possible de déplacement dans une cavité vésicale, on verra les objets réduits à la moitié de leur grandeur naturelle. Par exemple un calcul pourra être vu la moitié plus petit qu'il n'est réellement.

Pratiquement, comment peut-on savoir que le cystoscope se trouve dans la vessie à la distance de 2 centimètres et demi où les objets sont perçus à leur grandeur réelle? Il y a là avant tout une affaire de maniement répété du cystoscope : se représentant ce que peut être un éloignement d'un travers de pouce,

[1] Cette première notion est particulièrement importante puisque c'est elle seule qui nous permettra d'apprécier le volume d'un calcul, d'une tumeur, d'une ulcération, la distance qui peut séparer une de ces formations d'un orifice urétéral.

on commence à se rapprocher le plus possible de la vessie pour s'en écarter ensuite progressivement. Avec l'habitude, on arrivera à peu près à savoir la position moyenne.

Mais en attendant d'acquérir cette habitude, si l'on a dès ses premières cystoscopies à évaluer la grosseur d'une tumeur ou d'un calcul, il est un moyen très ingénieux de savoir avec la plus grande exactitude la distance à laquelle le cystoscope se trouve de l'objet à évaluer, et par suite ses dimensions réelles. Ce moyen a été indiqué par Kneise; il consiste à se servir d'un cystoscope à cathétérisme urétéral, à diriger la sonde sur l'objet dont on veut connaître la grandeur jusqu'à ce qu'elle vienne se mettre en contact avec lui. A ce moment on comptera les divisions de la sonde qui, on le sait, sont tracées par centimètre, et on pourra savoir exactement à quelle distance le cystoscope se trouve du corps étranger.

2° **Prisme réfléchissant.** — La présence d'un prisme réfléchissant entraîne des conséquences qui sont difficiles à comprendre si l'on veut en saisir le mécanisme intime par la connaissance des lois optiques; elles seront au contraire extrêmement simples si l'on s'en tient aux seuls résultats pratiques.

D'une manière générale, toute image cystoscopique est, du fait de la présence du miroir, une *image optique dite spéculaire* et par suite partiellement renversée. Ce renversement partiel pourrait gêner la localisation des lésions dans la vessie si l'on ignorait la façon dont il se fait et si l'on n'avait pas des moyens de situer dans la vessie les images fournies par la cystoscopie.

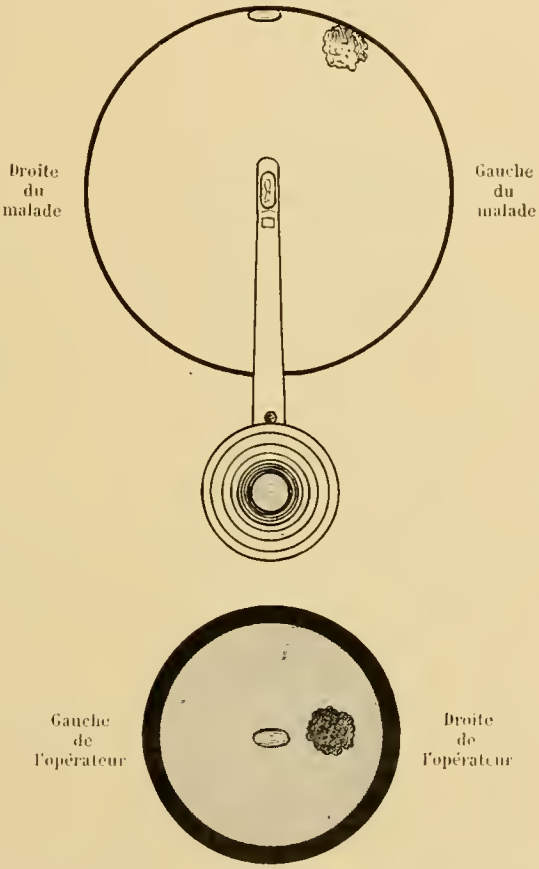

Fig. 14. — Schéma destiné à montrer que les objets situés dans un plan perpendiculaire au cystoscope conservent leur position respective dans le champ cystoscopique.

Les objets situés dans un plan perpendiculaire au cystoscope conservent leur position respective dans le champ cystoscopique. — Ceux qui sont à droite du cystoscope restent à droite, ceux qui sont à gauche restent à gauche. Ces termes de droite et de gauche s'entendent par rapport à l'opérateur. Exemple : l'opérateur voyant à la

partie supérieure d'une vessie une tumeur située à droite de la bulle d'air dans le champ cystoscopique devra interpréter cette vue comme exacte *par rapport à lui* (fig. 14). Mais il est bien évident que *rapportant la lésion à la vessie du malade* il conclura que la tumeur est située sur la partie gauche de la vessie, pour la même raison que lorsqu'on regarde la figure d'une personne située en face de soi, l'œil de cette personne qui apparaît à droite du nez par rapport à l'observateur est l'œil gauche. Autre exemple : Lorsque le cystoscope regarde les parties latérales de la vessie, si l'on aperçoit dans le champ cystoscopique deux lésions situées l'une au-dessus de l'autre, on pourra considérer la disposition comme exacte, le plan perpendiculaire au cystoscope se trouvant alors vertical.

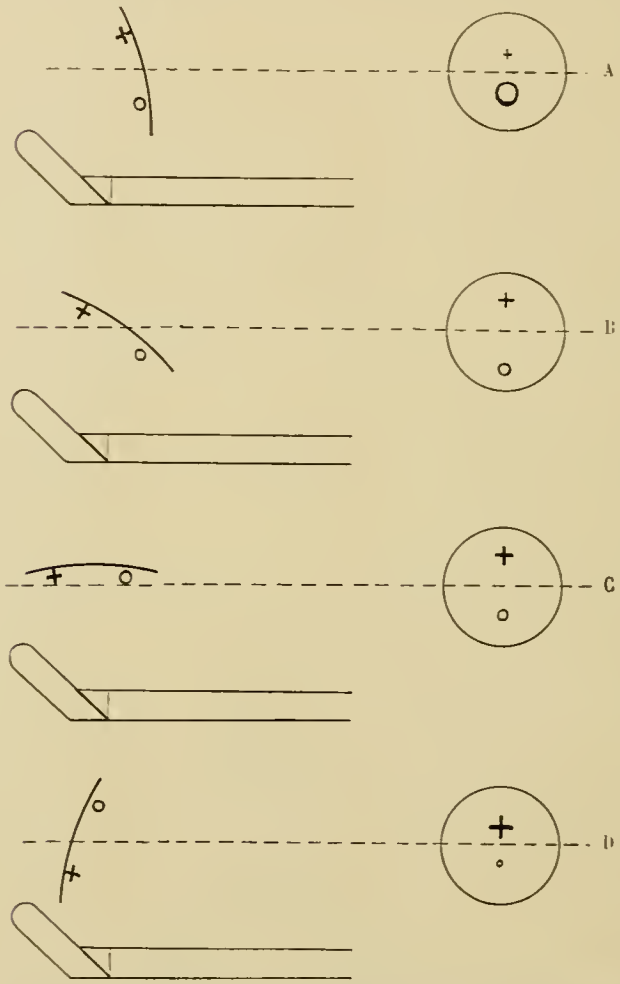

Fig. 15. — Schémas montrant la situation relative des images cystoscopiques dans diverses positions de la paroi vésicale par rapport au prisme.

Dans une seule position D il y a inversion des images.
Lorsque la paroi vésicale est parallèle à la surface réfléchissante du prisme (B) les objets sont vus dans leur situation et leur grandeur relatives.
Dans les positions A et C les objets sont vus dans leur situation relative, mais l'objet le plus près du prisme est vu plus gros que l'autre.

Pour les objets situés dans le plan parallèle au cystoscope le renversement existe, tout au moins dans certaines positions des objets par rapport à la surface réfléchissante du prisme. — Exposer les lois qui président à ce renversement serait trop compliqué, nous nous contenterons de donner les quatre schémas suivants (fig. 15) qui donnent la représentation exacte des modifications de rapport que le prisme peut imprimer aux objets qu'il réfléchit, suivant les positions respectives de sa partie réfléchissante et de la surface vésicale. On peut voir que, dans une seule de ces positions, la situation des objets est véritablement inversée. Mais comme il est impossible de se rendre compte quelle situation exacte la paroi vésicale

affecte, par rapport à la surface réfléchissante du prisme, il est impossible également de savoir si la situation des objets situés dans le plan parallèle est exacte ou renversée.

Pratiquement, ces notions théoriques n'ont que très peu de valeur pour loca-

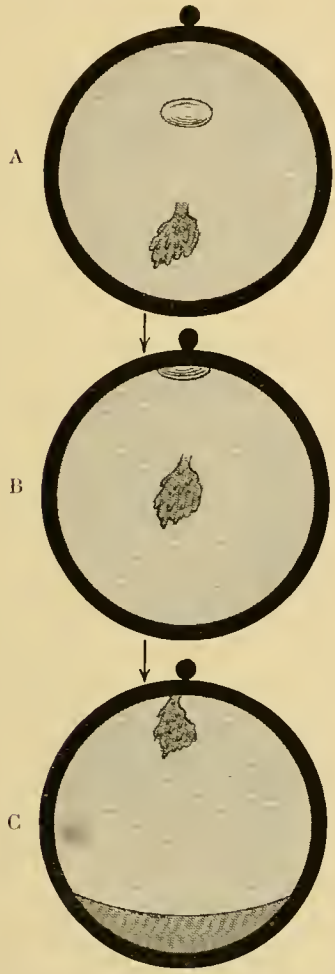

Fig. 16. — Manière de localiser exactement une tumeur apparaissant au-dessous de la bulle d'air.

A. — On retirera le cystoscope jusqu'au moment où l'on verra apparaître le col. — C. Dans ce cas, la tumeur doit être localisée sur la paroi antérieure entre la bulle d'air et le col.

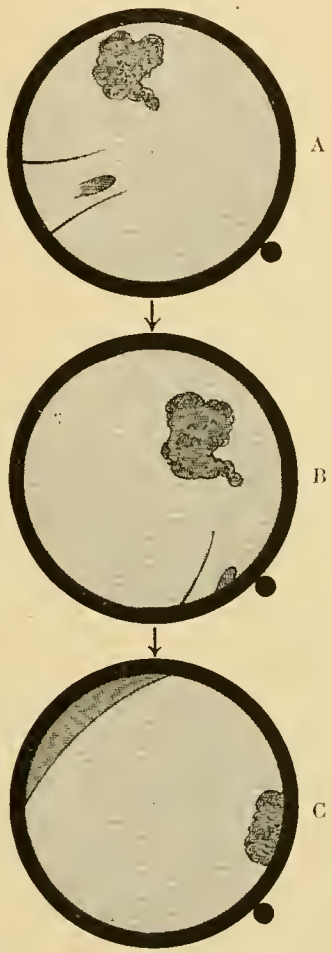

Fig. 17. — Localisation d'une tumeur située au voisinage de l'orifice urétéral gauche.

La tumeur est située en dehors de l'orifice puisqu'elle se trouve du côté de la convexité de l'orifice urétéral. D'autre part, en retirant le cystoscope, la tumeur apparaît située entre le col et l'orifice urétéral.

liser une lésion dans la vessie. Ce n'est pas en considérant exclusivement les rapports respectifs des objets vus dans le champ cystoscopique que l'on devra chercher à interpréter leur situation réelle, mais c'est en considérant la situation de ces objets par rapport à certains points de repère. *Ces points de repère sont le col, les orifices urétéraux, la bulle d'air*, et *le bouton index du cystoscope.*

Exemple : Le bouton du cystoscope est tourné en haut, une tumeur apparaît en bas de la bulle d'air, dans le champ cystoscopique ; cette tumeur est-elle en avant ou en arrière de la bulle dans la vessie (fig. 16)? Pour conclure on n'aura pas à considérer le renversement qui a pu ou non se produire dans l'image, mais simplement le fait que si l'on retire le cystoscope vers le col on verra disparaître la tumeur ou la bulle d'air la première. Le cystoscope étant attiré vers le col (fig. 16), la bulle d'air disparaît du champ, puis à la partie inférieure le col apparaît: on en conclura que la tumeur est située entre la bulle et le col. Au contraire, le cystoscope étant retiré, si la tumeur disparaît et qu'il ne reste dans le champ que la bulle et le col, la tumeur sera située en arrière de la bulle.

Autre exemple : Le bouton du cystoscope est tourné en bas et à gauche, on voit dans le champ l'orifice urétéral et à droite de lui (droite par rapport à l'opérateur) et au-dessus de lui une tumeur: où doit-elle être exactement localisée (fig. 17)? On aura dans ce cas à considérer que la tumeur se trouve située du côté convexe de la fente que forme l'orifice urétéral: le côté convexe correspondant à la partie externe, on pourra affirmer qu'elle se trouve en dehors de l'uretère. Mais est-elle en avant ou en arrière? Pour trancher cette dernière question il faut voir ce que devient l'image lorsque l'on va chercher le col en retirant le cystoscope. Si le cystoscope étant retiré, l'uretère disparaît et qu'il ne persiste dans le champ que la tumeur et le col, on en conclura que la tumeur située en dehors de l'uretère se trouve entre lui et le col (fig. 17).

Rapportant par conséquent la situation des objets à ces points de repère vésicaux, on n'aura pas à interpréter les images cystoscopiques en tenant compte des renversements qui ont pu se produire, on n'aura aucun compte à tenir de ce fait que les optiques sont inversées ou droites, et il sera toujours facile d'interpréter les images obtenues.

II. — SOURCES DE LUMIÈRE

L'électricité nécessaire pour l'incandescence des lampes peut être fournie par :
Une pile à immersion ou pile humide ;
Une pile sèche;
Un accumulateur:
Le courant de la ville, modifié dans son intensité par un rhéostat au cas de courant continu, modifié dans sa forme par un transformateur pour le courant alternatif.

1° **Piles à immersion.** — Ces piles ne peuvent être recommandées que s'il n'y a pas dans la ville de station centrale d'électricité ou de dynamo pouvant charger des accumulateurs. Elles ont en effet l'inconvénient d'être lourdes et de demander une surveillance constante. Un petit rhéostat doit être adjoint à ces piles afin de régler l'intensité du courant.

2° **Piles sèches.** — Ces piles sont beaucoup plus pratiques, elles sont d'un

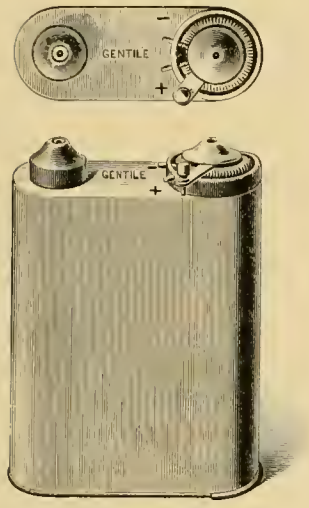

Fig. 18. — Boîte contenant une petite pile sèche et munie d'un rhéostat.



Fig. 19. — Accumulateur.

poids minime, d'un petit volume, d'un prix insignifiant [1]. Leur durée peut être

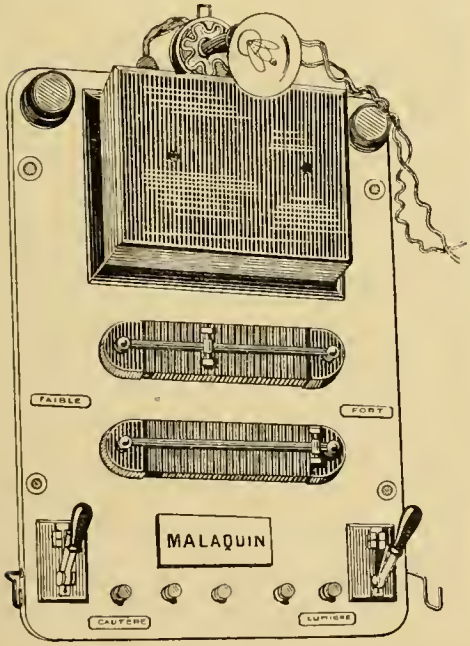

Fig. 20. — Rhéostat pour courant continu.



Fig. 21. — Transformateur pour courant alternatif.

de plusieurs mois sans usage. Elles peuvent donner un éclairage de 6 heures

[1] On trouve à en acheter dans tous les bazars,

consécutives; elles permettent donc un grand nombre de cystoscopies.

Elles n'ont qu'un inconvénient, c'est d'être d'un faible voltage (2 à 4 volts) et de ne suffire que pour les lampes métalliques à moins qu'on ne les couple. Dans le commerce, on trouve couramment ces piles toutes prêtes à fonctionner ou fonctionnant aussitôt qu'on a versé un peu d'eau dans chaque élément. Des petites

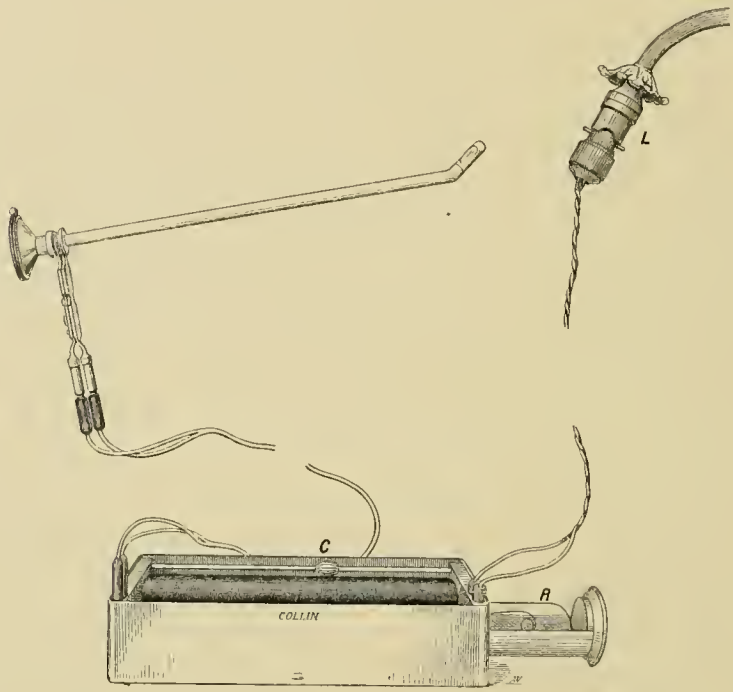

Fig. 22. — Réducteur du potentiel portatif pouvant être utilisé pour le courant continu ou le courant alternatif.

L. Lampe sur laquelle se branche la prise de courant. — R. Résistance. — C. Curseur pour graduer l'intensité du courant.

boîtes métalliques spéciales, avec ou sans rhéostat, peuvent les recevoir, boîtes sur lesquelles se brancheront les fils de la pince du cystoscope (fig. 18).

3° **Accumulateurs.** — Les accumulateurs (fig. 19), que l'on peut faire recharger à une source d'électricité quelconque, constituent un réservoir d'énergie électrique susceptible de fonctionner plusieurs semaines quelques minutes chaque jour. En général, le même accumulateur peut être utilisé pour le cautère, les lampes de 8 volts et les lampes de 4 volts: leur usage est donc très commode. Ils ont l'inconvénient d'être un peu volumineux et surtout très lourds. D'autre part, même lorsqu'on ne s'en sert pas, ils se déchargent spontanément et demandent à être rechargés de temps en temps.

4° **Courant de ville.** — Le courant de ville, modifié dans son intensité par

des rhéostats, dans sa forme par un transformateur, est encore la source d'électricité la plus commode à utiliser. Il existe de nombreux modèles de rhéostats ou de transformateurs qui abaissent la tension pour le courant continu jusqu'à trois ou quatre volts et peuvent donner jusqu'à douze volts. Ces rhéostats sont placés soit dans une table mobile, soit sur un tableau fixe (fig. 20 et 21); ce sont des instruments de cabinet toujours difficilement transportables.

Enfin il existe des appareils facilement transportables qui peuvent être appliqués indifféremment sur le courant continu ou sur le courant alternatif (fig. 22). Ces appareils peuvent se brancher sur n'importe quelle prise destinée à une lampe électrique banale. Ces rhéostats sont particulièrement recommandables.

III. — TABLE

N'importe quelle table gynécologique peut être utilisée pour disposer le malade. Cependant des tables spéciales pour la cystoscopie ont été construites,

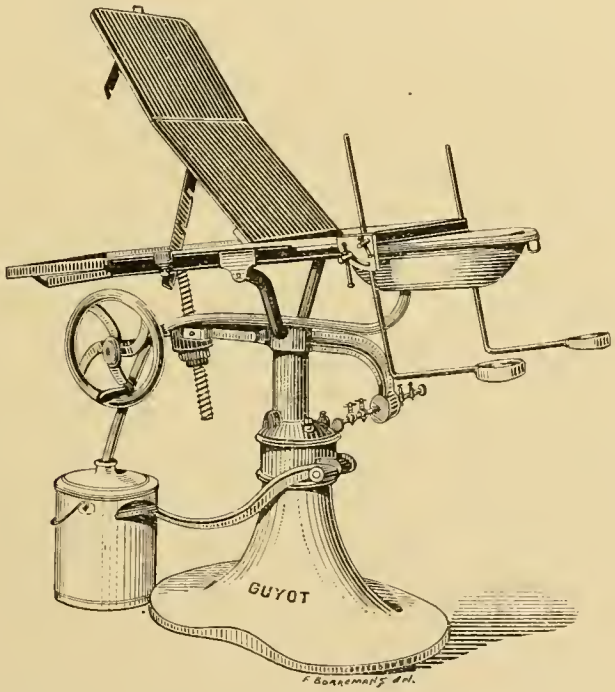

Fig. 23. — Table de Pasteau-Albarran pour la cystoscopie.

et, à ce point de vue, la table de Pasteau, modifiée par Albarran (fig. 23), construite par Guyot, présente une supériorité marquée. Elle permet en effet,

avec la plus grande rapidité et la plus grande simplicité, d'élever le malade, de le mettre en position renversée; toutes modifications de situation qui peuvent être nécessaires au cours d'une cystoscopie [1].

En cas de nécessité, une table quelconque peut être utilisée; il suffira de placer devant elle deux chaises sur lesquelles le malade reposera ses pieds. En tout cas, il ne faut jamais accepter de pratiquer une cystoscopie sur le lit même du malade.

IV. — AUTRES ACCESSOIRES

En dehors du cystoscope, de la source d'électricité et de la table, d'autres objets sont nécessaires pour la pratique d'une cystoscopie. Ce sont :

1° Deux ***cuvettes*** stérilisées destinées à contenir l'une les solutions, l'autre les objets dont on peut avoir besoin au cours de la cystoscopie.

2° Une ***éprouvette*** suffisamment longue pour recevoir le cystoscope; son

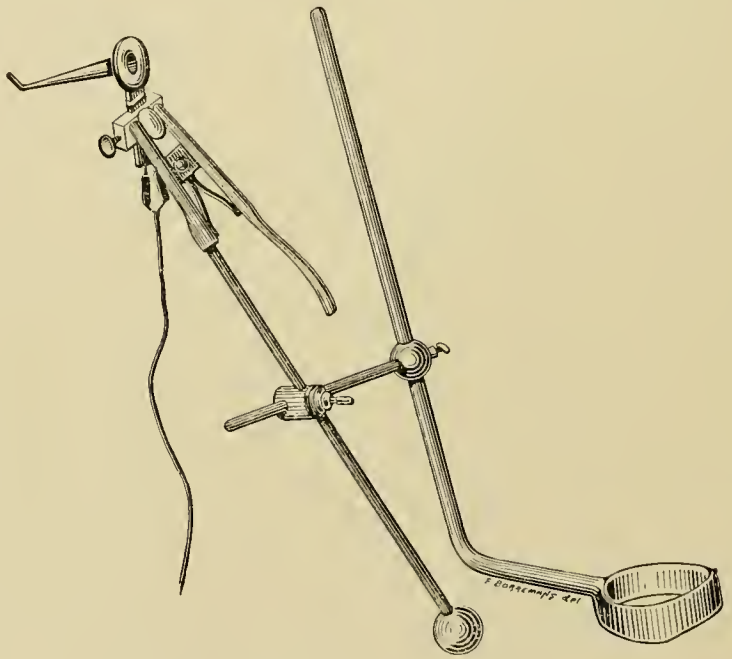

Fig. 24. — Fixateur pour cystoscope.

fond sera garni avec de l'ouate et elle sera remplie avec de l'alcool, de l'eau

[1] Pour la démonstration aux élèves, un *fixateur* pour le cystoscope est extrêmement utile parce qu'il permet d'immobiliser le cystoscope dans la position la meilleure pour observer une région vésicale intéressante. Le plus commode de ces fixateurs est celui de Gentile (fig. 24) qui se monte sur la table de cystoscopie et saisit le cystoscope au moyen d'une pince à ressort se fixant sur une boule que l'on peut adapter de façon extemporanée à la pince du cystoscope (fig. 25).

phéniquée ou une solution d'oxycyanure de mercure. Elle servira à placer le cystoscope avant son utilisation.

3° Une ou deux ***seringues*** destinées au lavage de l'urètre et de la vessie ; les seringues à anneaux, de petit volume (100 grammes), sont particulièrement à recommander parce qu'elles peuvent être manœuvrées d'une seule main.

4° Une ***sonde***, de préférence une *sonde béquille*. Il vaut mieux employer une

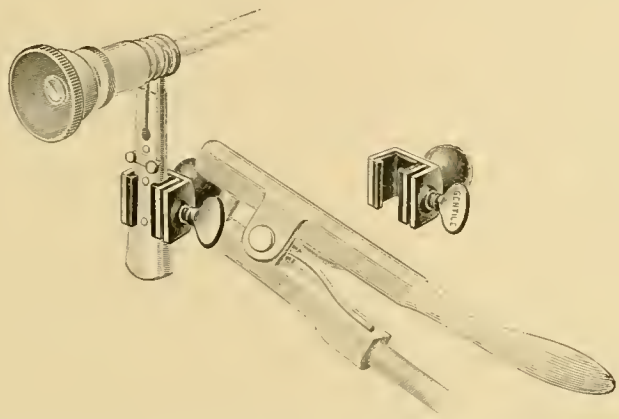

Fig. 25. — Boule pouvant se fixer sur n'importe quelle pince de cystoscope pour servir à sa fixation.

sonde assez grosse (20 à 22) afin que le liquide pénètre et sorte plus rapidement.

5° Un ***liquide*** aseptique ou faiblement antiseptique. Nous utilisons en général une solution d'oxycyanure de mercure à 1 pour 4000 dont Albarran a montré il y a longtemps tous les avantages. C'est une solution faiblement toxique, transparente, suffisamment antiseptique et qui n'attaque pas les instruments. Mais il ne faut pas s'en servir chez les malades qui prennent de l'iodure [1]. L'eau boriquée à 3 pour 100, l'eau stérilisée peuvent être aussi utilisées. Ces solutions seront tièdes ; nous reviendrons plus loin sur l'importance de la température du liquide de remplissage.

6° De la ***glycérine*** stérilisée destinée à lubrifier le cystoscope. Elle présente sur l'huile l'avantage de se dissoudre dans l'eau et de ne pas laisser sur le prisme de petites gouttelettes qui pourraient troubler la transparence.

7° Accessoirement des solutions de cocaïne à 4 pour 100, d'antipyrine à 4 pour 100.

* * *

Ces notions essentielles sur le matériel nécessaire à toute cystoscopie ayant été exposées, nous tenons à dire un mot de la manière de le disposer, lorsqu'on a à pratiquer une cystoscopie en dehors des salles spécialement préparées pour cet usage, chez le malade par exemple.

[1] Il se forme alors de l'iodure de mercure très irritant pour la vessie du patient.

On commencera par choisir pour pièce une chambre où une obscurité tout au moins relative peut être obtenue.

On y fera disposer soit une table d'opération portative, soit une table ordinaire devant laquelle deux chaises seront placées sur lesquelles le malade reposera

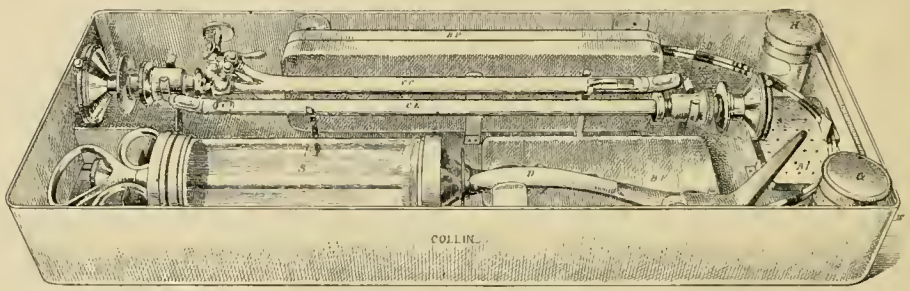

Fig. 26. — Nécessaire de cystoscopie.

CE, cystoscope d'exploration. — *cc*, cystoscope à cathétérisme. — S, seringue. — D, dilatateur de Kelly pour l'urètre de la femme. — BP, Boîte pour la pince. — BF, Boîte pour des tampons. — BT, Boîte perforée pour le trioxyméthylène. — H, Huile. — G, Glycérine.

les pieds; une autre table sera placée à droite de la première pour recevoir les objets nécessaires à la cystoscopie.

Le malade aura dû se procurer d'autre part :

1° 20 centimètres cubes d'une solution de cocaïne à 4 pour 100;

2° trois ou quatre litres d'oxycyanure à 0,25 pour 1000 que l'on mettra tiédir dans un seau rempli d'eau chaude;

3° 100 grammes d'alcool à 90°;

4° deux cuvettes susceptibles d'être flambées.

D'autre part, le médecin apportera :

1° Un rhéostat portatif pouvant se brancher sur n'importe quelle prise de courant si l'on a à sa disposition le courant de la ville; à défaut de ce courant il aura une pile sèche ou un accumulateur;

2° le cystoscope; 3° les sondes; 4° une seringue; 5° la glycérine stérilisée.

Des boîtes spéciales existent où ces derniers objets sont rassemblés de façon que l'opérateur ait immédiatement sous la main tous les objets nécessaires à une cystoscopie en dehors de ceux que l'on peut se procurer partout (fig. 26).

CHAPITRE II

MANUEL OPÉRATOIRE

I. — TEMPS PRÉOPÉRATOIRES

La cystoscopie n'est pas une manœuvre qui présente les difficultés dont on s'est plu à l'entourer pendant longtemps; néanmoins elle ne doit jamais se faire sans qu'on se soit assuré que certaines conditions nécessaires sont remplies.

Nous distinguerons ces conditions en ce qui concerne le *malade* d'une part et, d'autre part, l'*instrumentation* que l'on doit employer.

I. — PRÉPARATION DU MALADE

Pour qu'un malade puisse être cystoscopé, il est nécessaire que son *urètre* d'une part, sa *vessie* de l'autre remplissent certaines conditions indispensables.

1° *Urètre*.

Chez l'homme. — L'urètre doit présenter un *calibre* et une *régularité* suffisants.

1° Calibre. — Il est absolument nécessaire que l'urètre admette des explorateurs de *deux numéros au moins supérieurs* au cystoscope que l'on emploiera. Autrement dit, pour une cystoscopie ordinaire, les instruments actuels présentant un calibre de 18 a 21 Charrière, il faudra que l'urètre puisse laisser pénétrer une boule exploratrice 20 ou 23. Sans doute, on pourrait introduire un cystoscope dans un canal présentant strictement le même diamètre, mais alors on ferait souffrir certainement le malade au moment de l'introduction de l'instrument, et surtout, inconvénient beaucoup plus grave, le cystoscope une fois dans la vessie, on ne pourrait lui imprimer facilement tous les mouvements (rotation, translation d'avant en arrière) qui sont absolument nécessaires pour faire une bonne cystoscopie. Il en résulterait une exploration difficultueuse pour le médecin, douloureuse pour le patient et qui laisserait à celui-ci un mauvais souvenir.

a) Le calibre se trouve ordinairement insuffisant du fait d'un **rétrécissement acquis** et, à ce point de vue, trois cas différents peuvent être considérés.

Premier cas. — Il y a un rétrécissement large, c'est-à-dire que l'urètre présente un calibre 20 ou 21. Il sera très facile alors ou de passer rapidement deux ou trois Béniqués, ou mieux de laisser une sonde à demeure du calibre le plus fort que puisse admettre l'urètre du malade. On retirera cette sonde au bout d'un quart d'heure ou de 20 minutes, et l'augmentation de calibre obtenue sera ordinairement suffisante pour permettre une introduction facile du cystoscope.

Second cas. — Le calibre de l'urètre est notablement inférieur à celui de l'instrument à introduire; par exemple, il n'atteint guère que 13 ou 14 Charrière. Là encore, si l'on est pressé par le temps, on pourra pratiquer une dilatation extemporanée avec les Béniqués ou laisser une sonde à demeure; mais celle-ci devra rester alors beaucoup plus longtemps; 2 ou 3 heures sont parfois nécessaires. En principe, il vaudra mieux, en présence d'un tel cas, pratiquer la dilatation d'une façon progressive et remettre la cystoscopie à une séance ultérieure.

Troisième cas. — Il s'agit d'un rétrécissement étroit, par conséquent au-dessous du n° 10 Charrière. On pourra encore, en pareil cas, faire une dilatation lente et progressive par les bougies ou les Béniqués, mettant 8 ou 10 jours pour arriver au calibre nécessaire de 22 ou 23. Mais s'il y a urgence à faire l'exploration vésicale, il ne faudra pas hésiter à pratiquer une urétrotomie interne et, grâce à la partie optique mobile, il sera possible au besoin d'introduire un cystoscope immédiatement après la section de la sténose. Néanmoins, il sera toujours préférable d'attendre que la plaie urétrale soit cicatrisée et de remettre l'exploration cystoscopique à une dizaine de jours.

b) L'existence d'un **rétrécissement congénital** exigera une urétrotomie interne.

c) En dehors de ces rétrécissements inflammatoires, il pourrait y avoir empêchement à l'introduction du cystoscope du fait de l'**étroitesse du méat**. Celle-ci pourra nécessiter une méatotomie qui précédera de quelques jours la cystoscopie.

d) Le **spasme** de la région membraneuse peut être un obstacle invincible au passage des sondes; il ne l'est jamais au passage du cystoscope qui, de même que le Béniqué, a raison très facilement de ce spasme.

2° Régularité. — La régularité du canal se trouve modifiée chez les prostatiques. Nous insisterons tout à l'heure, à propos de la cystoscopie chez ces malades, sur les précautions toutes particulières qu'il faut prendre lorsqu'on pratique cette exploration chez un individu atteint d'hypertrophie de la prostate; or, un des meilleurs moyens d'éviter les accidents est de s'être assuré un passage facile au niveau de l'urètre postérieur. Il serait banal d'insister sur les modifications que celui-ci subit au cas d'hypertrophie prostatique. On sait, en effet, que la paroi postérieure est plus ou moins déformée et soulevée par des adénomes et que la longueur de l'urètre est toujours augmentée. D'autre part il y a une congestion intense de la région. Pour régulariser cette portion de l'urètre il sera souvent nécessaire de mettre une sonde à demeure pendant 2

ou 5 heures avant de pratiquer la cystoscopie. C'est là une précaution très utile, nous le répétons, non seulement pour surmonter les difficultés inhérentes à tout cathétérisme avec un instrument rigide, mais aussi pour éviter des urétrorragies particulièrement fréquentes chez de tels malades.

Enfin il faut savoir que, soit en raison de la longueur du canal (pouvant atteindre 23, 24, 25 centimètres), soit en raison de sa modification de forme, il y a des cas où toute cystoscopie est rendue impossible par la présence d'une hypertrophie prostatique malgré toutes les précautions prises.

Chez la femme, l'introduction du cystoscope ne peut être contrariée que par un *rétrécissement*, auquel cas on procéderait à des dilatations que l'on peut faire presque toujours extemporanément avec des bougies dilatatrices ou un petit dilatateur conique tel que celui de Kelly.

Chez les garçons au-dessous de 16 ans, il est nécessaire d'employer des cystoscopes de calibre inférieur au 21 ; cependant avec la sonde à demeure il sera possible dans quelques cas, chez des sujets bien développés, d'améliorer suffisamment le calibre du canal pour passer un cystoscope d'adulte.

Chez les petites filles, quel que soit leur âge, il est possible d'employer n'importe quel cystoscope à condition de procéder à une dilatation de l'urètre pratiquée immédiatement avant la cystoscopie. Cette dilatation sera faite avec des bougies dilatatrices ordinaires sous anesthésie générale.

2° *Vessie.*

La vessie doit remplir deux conditions indispensables : d'une part avoir une *capacité suffisante*, d'autre part présenter un *milieu transparent*.

1° Capacité. — Nous n'avons pas à insister sur la nécessité d'une certaine dilatabilité de la vessie. Il ne faut jamais oublier, en effet, que la lampe du cystoscope, si elle se trouve au contact de la paroi vésicale, peut la brûler; au cours de ce livre on verra (pl. VIII, fig. 1) une ulcération créée de cette façon.

Le *minimum* de capacité vésicale pour faire une *bonne* cystoscopie est de 80 centimètres cubes. On peut, il est vrai, réussir à reconnaître une lésion vésicale ou un corps étranger siégeant dans la cavité avec un chiffre inférieur tel que 60 ou 40 centimètres cubes; on a pu même arriver à faire un cathétérisme urétéral avec ces capacités réduites. Néanmoins nous ne conseillerons pas, surtout pour des débutants, de se livrer à une exploration cystoscopique dans ces conditions. Les résultats risqueraient d'en être faussés par suite du non-déplissement de la cavité vésicale et aussi du grossissement qui résulterait d'un rapprochement anormal des parois.

Le chiffre *optimum* pour retirer d'une cystoscopie le plus de renseignements possibles est de 160 à 200 centimètres cubes. Avec cette quantité de liquide, il est possible de s'éloigner suffisamment des objets pour pouvoir, comme nous

l'avons déjà dit plus haut, reconnaître leurs dimensions réelles. D'autre part, on ne court aucun risque de traumatiser les parois.

La capacité étant insuffisante, que faut-il faire? On se trouve là en présence de la difficulté la plus grande dans la pratique de la cystoscopie.

On devra, en cas de **vessie intolérante**, s'efforcer d'améliorer la *cystite*, cause de l'insuffisance de la capacité vésicale. Les moyens pour y parvenir différeront un peu suivant l'origine de cette cystite. Au cas de *cystiste banale*, par calcul, corps étranger ou néoplasme, on recourra aux instillations de nitrate d'argent à 1 pour 100, aux grands bains, aux lavements morphinés, laudanisés, aux suppositoires belladonés morphinés. Dans la *cystite tuberculeuse* on emploiera les instillations d'huile gomménolée à 20 pour 100, les injections d'acide phénique à 5 pour 100 suivant la méthode de Rosving et surtout à l'ingestion de bleu de méthylène. On pourra également essayer les insufflations de vapeurs iodées qui ont donné quelques résultats dans n'importe quelle variété de cystite.

Au cas où l'on ne parviendrait pas à améliorer ces cystites, il faudrait recourir, au moment de la cystoscopie, à l'anesthésie soit locale, soit générale comme il sera dit plus loin.

2° Milieu transparent et limpide. — Ce milieu peut être troublé soit par du *pus*, soit par du *sang*.

1° Certaines *urines purulentes* ne peuvent souvent pas être éclaircies sur la table de cystoscopie et exigent une certaine préparation.

Dans les vessies des vieux prostatiques, très irrégulières comme surface, de même que dans les vessies à cellules et à diverticules, le trouble du liquide peut être tel que le lavage pratiqué sur la table d'opération, au moment de la cystoscopie, est absolument incapable d'éclaircir le milieu vésical. Dans ces cas, il sera nécessaire, par la sonde à demeure et des lavages pratiqués d'une façon régulière quelques jours avant le moment de la cystoscopie, de commencer par débarrasser la vessie de tout le pus, de la fibrine qui se trouvent accumulés sur les parois vésicales ou dans les diverticules de cette vessie.

En ce qui concerne le pus qui vient du rein, c'est au moment seulement d'une cystoscopie que l'on pourra ou non l'éclaircir sans qu'on puisse faire autre chose pour préparer cet éclaircissement que de donner de l'urotropine ou de faire boire abondamment.

2° Le trouble dû au *sang* surviendra soit du fait d'une lésion vésicale, soit du fait d'une lésion rénale. L'hématurie rénale est toujours facile à éclaircir. L'hématurie vésicale peut au contraire dans certains cas empêcher toute cystoscopie, la vessie saignant d'autant plus qu'on la lave. Dans ce dernier cas, on pourra quelquefois rendre les urines beaucoup plus claires par l'aspiration des caillots, ou encore par une sonde laissée à demeure mettant la vessie au repos. Il vaudra mieux en tout cas remettre la cystoscopie à une date ultérieure, dans une période non hémorragique.

Contre-indications à la cystoscopie.

La cystoscopie est contre-indiquée formellement chez des sujets porteurs d'une *urèthrite aiguë*, que celle-ci soit ou non d'origine gonococcique ou lorsqu'il existe des *inflammations aiguës péri-urétrales* ou des *affections aiguës du testicule ou de l'épididyme*. Les cystites intenses peuvent, nous l'avons dit, empêcher la cystoscopie; mais elles ne la contre-indiquent point.

II — PRÉPARATION DU CYSTOSCOPE

A. *Vérification du cystoscope.*

Avant de pratiquer une cystoscopie, il est toujours nécessaire de s'assurer que *le cystoscope fonctionne parfaitement* aussi bien au point de vue lumière qu'au point de vue clarté de la partie optique.

De nombreuses causes peuvent rendre un cystoscope inutilisable. Il est indispensable de les bien connaître, afin de pouvoir, dans les cas où la chose est possible, y parer immédiatement.

I. — Du côté de l'**optique**, les accidents sont peu variés; ils se réduisent à deux.

1° Le premier consiste dans *la réduction du champ de vision*. Le champ au lieu d'être rond apparaît diminué plus ou moins dans une de ses parties, comme le représente la figure 27.

Fig. 27. — Réduction du champ du cystoscope par courbure du tube.

Dans ce cas l'accident est peu sérieux, il est dû simplement à une inflexion du tube optique; il suffit, pour rendre au champ son intégrité, de redresser le tube. Pour cela, tandis que l'on regarde dans l'optique, l'on imprime au tube des mouvements très doux de flexion dans un sens ou dans l'autre; on trouve très facilement le sens de flexion qui fait réapparaître le champ circulaire et, en redressant le tube par ces mouvements, l'on corrige le défaut. De même qu'il faut une très légère courbure pour produire cette réduction du champ, de même il faut un très léger redressement pour la faire disparaître; il est donc nécessaire de procéder avec beaucoup de douceur.

2° Dans d'autres cas *l'image au lieu d'être claire apparaîtra trouble*. Ce trouble peut être le fait de dépôts existant sur les surfaces extérieures du prisme ou de l'oculaire; il faut donc commencer par nettoyer soigneusement

celles-ci, de préférence avec un morceau de peau de gant, les compresses risquant toujours d'altérer la surface des lentilles.

Au cas où après ce nettoyage, le trouble ne disparaît pas, il faut confier l'instrument au fabricant, car il s'agit ou bien de poussières recouvrant la surface interne du prisme ou des lentilles, ou bien de liquide ayant pénétré dans l'intérieur du tube à la faveur d'un descellement du prisme ou de la lentille. Ce descellement peut être le fait d'une altération du ciment qui réunit prisme ou lentille à la monture métallique et, dans ce cas, l'opérateur n'y est pour rien ; il faut alors incriminer la mauvaise qualité des ciments, qui supportent mal la température pourtant nécessaire pour la stérilisation par les vapeurs de formol à chaud. Mais ce descellement peut être également le fait d'un effort qui s'est exercé par la faute de l'opérateur à l'extrémité de la partie optique, lorsque celle-ci est mobile; voici comment. Lorsque l'on introduit la partie optique mobile dans le tube cystoscopique, il faut avoir soin, en effet, de desserrer l'écrou de serrage (ES, fig. 5) qui écrase contre le tube de l'optique la rondelle de cuir (C, fig. 5). Si la vis n'est pas desserrée, le tube optique entre à frottement; on est obligé de faire un certain effort pour le faire avancer. Dans ces efforts, le tube optique, très mince, peut se tordre et, de ce fait, perdre en certains points contact avec le prisme. Pour éviter cet accident, il faudra, si l'introduction du tube est difficile, ne pas insister, mais immédiatement desserrer l'écrou ES pour éviter l'effort qui risque de voiler l'extrémité du tube optique.

II. — Les défauts de fonctionnement de la **partie éclairante** sont bien plus nombreux et peuvent tenir à des causes multiples; ils se traduisent tous par l'absence d'éclairage de la lampe.

A. — La première chose à faire est de s'assurer que la PINCE fonctionne bien. Pour cela il suffit de mettre les deux mors sur la langue et si elle marche, le courant étant établi, on éprouvera au niveau du point de contact une sensation de picotement et une saveur métallique désagréable.

On s'est aperçu que la pince ne fonctionne pas. Cela peut être le résultat de causes variées :

1° Dans la pince même, il peut exister *un court-circuit, par suite de la mise en communication des deux plaques qui la composent et qui normalement sont isolées.*

a) En effet, les deux plaques B et CC′ (fig. 5) séparées l'une de l'autre par la lame d'ébonite E sont rendues solidaires par des vis dont la tête est soigneusement isolée de la plaque CC′ sur laquelle elles s'appliquent. Il suffit que la substance isolante soit altérée pour qu'une communication s'établisse. On le reconnaîtra à la chaleur qui se produit en ce point lors du passage du courant.

b) D'autre part, ce court-circuit peut être le résultat d'un petit corps étranger, malpropreté quelconque, qui reliera en un point les deux plaques B et CC′ (fig. 5) de la pince. Ce corps étranger pourra s'être logé soit au niveau des mors, soit dans la longue fente très étroite qui prolonge leur intervalle. On

vérifiera s'il n'existe pas une cause de ce genre et on la supprimera en introduisant une épingle pour nettoyer cette fente.

2° Parfois il y a un mauvais fonctionnement du *ressort ou du levier chargé d'établir le contact entre les deux moitiés de celle des plaques de métal* (CC', fig. 5) *qui est interrompue*; c'est alors qu'il s'est glissé quelque saleté sous lui, ou qu'il s'applique mal sur la lame. On supprimera le premier défaut par simple nettoyage des surfaces. Si le courant ne passe toujours pas on verra alors qu'il est possible de l'établir par pression soutenue sur le ressort, auquel cas celui-ci doit être courbé davantage, ce qui est facile à faire.

3° L'absence de courant peut tenir aussi à *un défaut dans la jonction des fils du cordon avec la pince proprement dite*. En général, on voit facilement si le point de fixation de ces fils à la pince est endommagé ou non, et, soupçonnant que le contact peut être défectueux, il suffit pour le rétablir de pousser le fil vers son point d'attache à la plaque. On obtient ainsi un éclairage qui cesse aussitôt qu'on a cessé de repousser le fil. Avec un peu d'adresse, il est possible, après avoir dénudé le fil de son enveloppe de soie, de rétablir, provisoirement tout au moins, le contact.

4° Enfin il peut y avoir *un défaut dans les fils du cordon eux-mêmes*, et dans ces conditions il faut que le cordon soit tout entier changé. Ce défaut sera reconnu par ce fait que le cystoscope, fonctionnant bien avec une autre pince, refusera de donner de la lumière avec celle que l'on emploie, et que dans celle-ci l'on ne trouve, en aucun point de la pince même, la cause de son mauvais fonctionnement.

5° Enfin, une cause tout à fait exceptionnelle est la *rupture transversale totale de la lame* B *qui normalement n'est pas interrompue*.

B. — Si la pince étant reconnue bonne, l'éclairage ne se produit pas, il faut alors en rechercher la cause dans la LAMPE.

La lampe est mauvaise, le plus souvent parce qu'elle est brûlée, et déjà, au seul aspect de sa partie découverte qui apparaît noire, on pourra le prévoir. Dans d'autres cas (et il s'agira alors presque toujours de lampe métallique), le fil sera rompu.

Pour savoir si une lampe est encore bonne, il suffit, comme nous l'indiquons sur la figure 28, de mettre le fil de platine de la lampe et sa monture métallique respectivement en contact avec les deux mors d'une pince dont le bon fonctionnement a été constaté. Si, le courant étant établi, la lampe s'éclaire, c'est que le défaut d'éclairage ne vient pas d'elle; sinon, elle est mauvaise et doit être rejetée.

C. — Si la pince étant bonne ainsi que la lampe, la lampe montée sur le cystoscope ne s'éclaire pas, la raison doit en être recherchée tout d'abord dans les CONTACTS *de la lampe avec le cystoscope ou de la pince avec le cystoscope*.

1° Le *contact de la lampe avec le cystoscope* s'établit, nous l'avons dit, par la monture métallique d'une part et, d'autre part, au moyen du fil de platine qui vient toucher le fond de la cupule (fig. 3, P). Le contact par la monture existe toujours, à moins que le pas de vis de la lampe ne soit particulièrement sale,

auquel cas il faudra le nettoyer. Au contraire, le défaut de contact par le fil central se produit très fréquemment et provient de ce que le fil de platine n'est pas suffisamment déployé pour venir s'appuyer sur le fond de la cupule. Il faudra donc tout d'abord vérifier si la longueur du fil est suffisante et, dans le cas contraire, dérouler ses spires.

Dans d'autres circonstances, plus rares, le fil est trop long et en prenant contact avec le fond de la cupule, il se recourbe et vient toucher la monture périphérique de cette cupule qui fait corps avec la masse du cystoscope, d'où production d'un court-circuit.

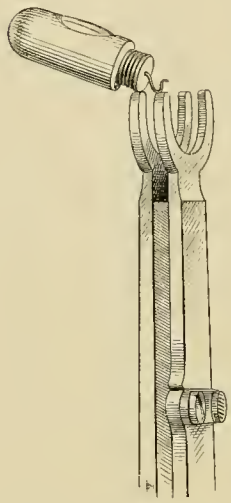

Fig. 28. — Manière de vérifier la valeur d'une lampe.

Mettre respectivement en contact la monture métallique de la lampe et le fil de platine avec les deux mors d'une pince, le courant étant établi.

Dans les deux cas, on aura avantage à procéder de la façon suivante pour vérifier le contact. On mettra la pince sur le cystoscope et l'on établira le courant, puis ayant attiré au maximum le fil de platine de la lampe on vissera celle-ci lentement sur le cystoscope. Si l'absence d'éclairage était le fait d'un défaut dans le contact, à un moment donné le fil touchant le fond de la cupule, la lampe s'éclairera certainement. Si, en continuant à visser la lampe, l'éclairage cesse ensuite, c'est qu'en se repliant le fil de platine sera venu au contact de la masse du cystoscope. Dans ce dernier cas il faudra raccourcir le fil.

Une autre cause de mauvais contact entre le fil de platine de la lampe et la plaque du fond de la cupule peut être une couche de malpropreté recouvrant la plaque; il suffira de nettoyer celle-ci avec la pointe d'un canif.

2° Dans d'autres cas le défaut d'éclairage vient d'un *mauvais contact entre les mors de la pince et les rondelles* (R, R′, fig. 5) *du cystoscope* par lesquelles se fait la pénétration du courant.

Ce mauvais contact peut être dû soit à l'encrassement des parties métalliques, soit à un écartement défectueux des mors de la pince.

Cet accident est facile à reconnaître, car il y a toujours alors une position de la pince sur le cystoscope dans laquelle l'éclairage se fait, celui-ci cessant dès que la position de la pince varie. On nettoie d'abord les mors de la pince et les rondelles, puis, si cela ne suffit pas, on écarte les mors de la pince ou on les resserre pour que le contact soit bon dans toutes les positions.

D. — Si l'on s'est assuré que la pince, que la lampe, que les contacts de la lampe et de la pince avec le cystoscope sont bons, le cas est grave car il s'agit alors d'un COURT-CIRCUIT *existant dans l'intérieur du cystoscope* et exigeant toujours l'intervention du fabricant.

Ce court-circuit peut tenir à des causes variées. 1° Il peut être le résultat d'une communication qui par suite de l'altération de la substance isolante s'établit entre le fil qui devrait être isolé et la masse du cystoscope.

2° La communication entre le fil et la masse peut être encore le résultat d'un déplacement de la rondelle à laquelle vient aboutir le fil isolé. Ce déplacement de rondelle est souvent le fait d'une pince dont les mors sont trop serrants, si bien que lorsqu'on fait tourner le cystoscope dans la pince, celle-ci entraîne la rondelle qui se sépare du fil lui arrivant. Il faut donc toujours veiller à ne pas avoir des pinces dans lesquelles le cystoscope ne tourne pas facilement.

3° La communication peut encore être produite par l'introduction d'une goutte de liquide dans le canal très fin où est logé le fil isolé; cette goutte met en communication la masse du cystoscope et la rondelle qui devrait en être isolée. Il s'agit là d'un vice de construction, le canal dans lequel chemine le fil n'étant pas absolument étanche comme il le devrait.

A toutes ces causes, qui entraînent un court-circuit, bonnes à connaître théoriquement, seul le fabricant peut remédier. Voici un moyen certain et rapide de reconnaître qu'il y a réellement un court-circuit se produisant dans le corps même du cystoscope : il suffit de placer le corps du cystoscope, la lampe étant enlevée, sur l'un des pôles d'un ampèremètre, de mettre la rondelle à laquelle aboutit le fil isolé en contact avec un pôle du courant, tandis que l'autre pôle sera mis en contact avec l'autre pôle de l'ampèremètre (fig. 29). La rondelle isolée est celle qui se trouve comprise entre deux rondelles d'ébonite. Dans ces conditions on comprend qu'il ne doit pas se produire de déviation de l'aiguille puisqu'il n'y a pas de raison pour que le courant, passant par le fil isolé, arrive à l'ampèremètre. Si, au contraire, il existe un court-circuit, si faible soit-il, on voit immédiatement se produire des oscillations de l'aiguille.

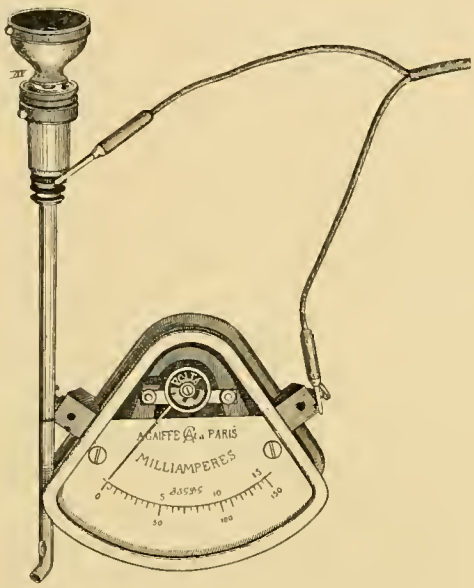

Fig. 29. — Façon de reconnaître un court-circuit dans le cystoscope.

Un des pôles du fil de la pince est mis en contact avec une des bornes d'un ampèremètre, l'autre avec la rondelle métallique isolée du cystoscope touchant l'autre borne de l'ampèremètre, la lampe étant enlevée. Si l'aiguille de l'ampèremètre subit une déviation, il existe un court-circuit.

5° Enfin l'absence d'éclairage peut résulter de la RUPTURE DU FIL ISOLÉ dans le corps du cystoscope et là encore il faut renvoyer l'instrument au fabricant.

B. — *Nettoyage et stérilisation du cystoscope.*

Nettoyage. — Le nettoyage du cystoscope, après usage, doit être fait de façon très minutieuse si l'on veut que son bon fonctionnement soit assuré pour un long temps et que sa stérilisation soit facile. Il est prudent de le réaliser soi-même

au moins de temps en temps, à moins d'avoir un personnel très expérimenté.

Pour pratiquer ce nettoyage, on commencera par retirer de la partie éclairante l'*optique* que l'on nettoiera immédiatement en la frottant avec un tampon imbibé d'alcool, puis en l'essuyant. On passera ensuite au nettoyage du tube constituant la *partie éclairante*. On dévissera d'abord l'écrou qui retient la *soupape* et l'on retirera celle-ci. On prendra alors un petit mandrin en fil de fer dont on garnira l'une des extrémités avec un peu d'ouate et l'on procédera à l'essuyage de l'intérieur du tube. Cet asséchement étant fait, on essuiera soigneusement la surface extérieure. Puis, fermant la fenêtre du prisme avec le doigt et tenant l'instrument vertical, on le remplira d'alcool qu'on laissera un moment au contact des parois. On terminera en laissant écouler l'alcool et en procédant à un nouvel asséchement intérieur et extérieur.

La *soupape* sera enfin nettoyée avec le plus grand soin afin d'éviter que des poussières ou des corps étrangers en empêchent la fermeture exacte; on asséchera soigneusement le ressort qui la fait fonctionner. On essuiera également soigneusement l'intérieur de la pièce qui porte la soupape et le tout pourra être passé à l'alcool, puis asséché de nouveau. Enfin l'on replacera la soupape sur le cystoscope et on la fixera au moyen de l'écrou qui sert à cet usage.

Stérilisation. — La stérilisation des cystoscopes actuels ne peut être obtenue ni par la chaleur humide, ni par la chaleur sèche à haute température, les ciments et les isolants employés à la construction de l'instrument ne supportant pas des températures susceptibles de produire cette stérilisation.

Le meilleur mode de stérilisation est de laisser séjourner les instruments dans les vapeurs de formol dégagées par du trioxyméthylène. *A froid*, il faut environ 48 heures pour que la stérilisation soit complète; et il suffit de placer un peu de trioxyméthylène dans la boîte où est contenu le cystoscope, pour réaliser la stérilisation par ce moyen. *A chaud*, ce temps peut être considérablement raccourci et il semble, d'après les expériences que l'un de nous a faites avec le Dr Guillaume à Necker et notre pratique journalière de la cystoscopie, qu'un séjour d'une demi-heure dans des vapeurs de formol à 55 degrés assure une stérilisation complète lorsque le cystoscope a été soigneusement nettoyé.

Un certain nombre d'étuves thermo-formogènes ont été construites pour la stérilisation; seules doivent être employées *celles dont le réglage de la chaleur est absolument assuré*, sans quoi l'on risque, comme cela est arrivé à un certain nombre de chirurgiens, de laisser monter la température beaucoup trop haut et de voir les cystoscopes complètement détériorés. A ce point de vue il semble que l'étuve électrique que l'un de nous a fait construire par Gentile réalise ce desideratum (fig. 30). Quelle que soit la durée pendant laquelle elle demeure allumée, la température ne dépasse pas 55 degrés. Dans cette étuve, les cystoscopes sont placés dans des boîtes où se trouve du trioxyméthylène et peuvent ainsi rester stériles un temps indéfini.

Lorsque l'on n'a pas à sa disposition une semblable étuve, on peut réaliser une stérilisation extemporanée en plongeant le cystoscope, après lavage et net-

toyage comme il a été dit plus haut, dans une solution d'acide phénique à 5 pour 100 pendant 20 minutes. L'un de nous a employé couramment ce moyen à la consultation de l'hôpital Lariboisière sans avoir jamais eu d'accidents

Fig. 50. — Étuve thermo-formogène électrique de Marion pour la stérilisation des cystoscopes et des sondes.

d'infection et sans que les instruments aient paru souffrir de cette immersion. L'immersion dans l'alcool à 90 degrés donne un résultat analogue.

II. — TECHNIQUE DE LA CYSTOSCOPIE

1° **Anesthésie.** — Le plus souvent toute anesthésie est inutile pour une cystoscopie chez un sujet non pusillanime. L'introduction du cystoscope n'est pas en effet plus pénible que l'introduction d'une sonde quelconque et les manœuvres intra-vésicales sont absolument indolores. Pourtant chez les sujets particulièrement sensibles on pourra, une demi-heure avant l'exploration, faire donner un lavement ainsi composé :

Laudanum.	XV gouttes
Antipyrine	1 à 2 grammes
Eau.	100 —

L'injection de 3 à 4 centimètres cubes d'une solution de cocaïne à 4 pour 100 dans le canal, où elle est maintenue pendant 4 à 5 minutes, diminue également notablement la sensibilité de l'introduction du cystoscope. Nous n'avons pas trouvé d'inconvénient à l'emploi de ces solutions fortes, mais à une condition c'est qu'il n'y ait pas eu d'urétrorrhagie antérieure.

L'anesthésie locale de la vessie au moyen de l'introduction et de l'abandon pendant quelques minutes de 20 à 30 centimètres cubes d'une solution de cocaïne à 4 pour 100, ou mieux de novocaïne au même titre ne donnent le plus souvent qu'une augmentation légère de la capacité. Mais elle a l'avantage de procurer à la vessie une anesthésie qui favorise la tolérance vésicale lors du lavage et certainement les malades s'en trouvent notablement soulagés. Elle aura donc son indication dans les vessies normales irritables ou dans les vessies atteintes de cystite se révoltant sous l'influence des injections et qui pourtant ont une capacité vérifiée suffisante. Dans les vessies atteintes de

cystite légère, elle pourra parfois permettre un examen que la capacité un peu réduite aurait rendu très difficile sans cette anesthésie.

Un autre moyen simple d'améliorer la tolérance vésicale est de pratiquer les lavages et le remplissage de la vessie avec une solution d'antipyrine à 5 ou 10 pour 100.

Lorsque la vessie malgré tous les traitements présentera une intolérance qui rend la cystoscopie impossible, la question de l'ANESTHÉSIE GÉNÉRALE se pose.

La *chloroformisation* donne peu de résultats, et si le malade ne souffre pas lorsqu'il est endormi, la vessie n'en continue pas moins, dans la majorité des cas, à se contracter, et somme toute la capacité n'est que peu augmentée. Elle sera quand même utile dans les cas de malades particulièrement sensibles ou peureux et dans ceux où la diminution de capacité est due pour une part à l'état impressionnable du patient.

La *rachi-anesthésie* à ce point de vue présente une supériorité marquée, non seulement parce qu'elle supprime la douleur, mais encore parce qu'elle paralyse totalement la vessie qui se laisse distendre comme l'on veut. Au cas de cystites, cette possibilité de distendre la vessie anesthésiée présente même l'inconvénient de permettre des déchirures de la muqueuse tuméfiée et inextensible, si bien que des hémorragies peuvent se déclarer au point de gêner la cystoscopie. Il faut être prévenu de la possibilité de ces déchirures de la muqueuse enflammée lorsque la vessie est rendue insensible; il sera nécessaire de procéder alors avec la plus grande douceur à son lavage et de ne la remplir que d'une façon juste suffisante pour permettre la cystoscopie.

2° **Installation du malade.** — Le malade peut être placé en des positions différentes suivant les convenances de chaque opérateur. Mais toujours son siège sera amené au bord même de la table.

Dans une première position les cuisses seront à peu près horizontales, les jambes verticales, les pieds reposant sur des étriers. On aura soin de disposer le malade le tronc légèrement relevé sans qu'il soit absolument vertical, dans une position intermédiaire à la position couchée et à la position assise (fig. 51). Le corps ne doit pas être horizontal; dans cette position en effet le ligament suspenseur de la verge est tendu et l'abaissement de l'angle pénien, nécessité par l'introduction du cystoscope, peut devenir très douloureux.

D'autres opérateurs préfèrent placer le malade avec le tronc horizontal et les cuisses fortement relevées, les genoux étant soulevés et écartés par des porte-jambes comme dans la position de la taille périnéale (fig. 52).

Dans ces deux positions, on aura avantage à placer le malade en situation légèrement inversée. Dans certains cas, cette position doit pouvoir être exagérée, lors de l'exploration de certains trigones soulevés ou déformés qui obligent à incliner très fortement le pavillon du cystoscope en bas. Avec une table fixe l'opérateur, dans ces cas, sera forcé de s'agenouiller et de prendre des positions très incommodes.

Enfin, il est plus facile, à cause de la possibilité d'incliner davantage le

cystoscope dans toutes les positions, de placer le malade sur une table suffisamment haute pour que l'opérateur puisse pratiquer la cystoscopie dans la position debout.

3° **Réglage du cystoscope.** — La pince étant reliée à la source électrique est

Fig. 31. — Position du malade sur la table de cystoscopie.

mise en contact avec le cystoscope et le courant est établi. L'intensité de celui-ci est augmentée jusqu'à ce que le fil de la lampe porté à l'incandescence cesse de devenir distinct. Une intensité plus grande risquerait de brûler les filaments. Pour les lampes à filament métallique, particulièrement délicates, il sera nécessaire d'augmenter très prudemment et très progressivement l'intensité du courant qui doit toujours être faible.

4° **Préparation du milieu vésical.** — Pour que la cystoscopie soit possible, il est nécessaire, nous l'avons dit, que le milieu vésical soit transparent; c'est pourquoi il faut commencer par l'éclaircir s'il est trouble. Nous avons déjà vu que dans certains cas (page 28) il était nécessaire pour atteindre ce résultat d'instituer un traitement préliminaire.

Le *lavage* préalable et le *remplissage* de la vessie peuvent être faits au moyen

Fig. 52. — Autre position que l'on peut donner au malade.

d'une sonde, ou d'emblée avec le cystoscope démontable. Cette dernière manière de faire présente le grand avantage de ne nécessiter l'introduction que d'un seul instrument et d'éviter que le liquide, clair après le lavage, ne soit troublé par un petit saignement que peut provoquer l'introduction du cystoscope.

L'introduction d'emblée du cystoscope, facultative dans les cas ordinaires, devient absolument nécessaire lorsque l'on a affaire à un malade qui saigne facilement de son urètre ou de sa vessie, ou dont le rein suppure abondamment;

car entre le retrait de la sonde et le moment où la vision sera possible, une fois le cystoscope introduit, il se peut que le milieu vésical soit déjà redevenu trouble. On commencera donc par introduire le cystoscope complet, puis on retirera l'optique et on la remplacera par l'embout spécial permettant le lavage.

A. — Que le LAVAGE de la vessie soit pratiqué par une sonde ou à travers le cystoscope, on procédera de la façon suivante :

Avec la seringue on injectera une petite quantité de liquide, 40 à 50 grammes, doucement, sans développer une trop forte pression qui risque d'irriter la vessie; puis on laissera le liquide sortir; *mais on arrêtera l'écoulement avant que le liquide injecté soit complètement évacué.* On évitera ainsi de faire contracter la vessie sur le cystoscope ou la sonde, ce qui pour les vessies atteintes de cystite est particulièrement pénible et les rend plus irritables encore qu'elles ne le sont déjà. On réinjectera donc une nouvelle quantité de liquide avant que la vessie ne soit complètement évacuée et ainsi de suite.

Il faut veiller, dans cette manœuvre, à ne pas accumuler dans la vessie trop de liquide et, sous le prétexte de ne pas la laisser se vider, mettre à chaque fois une quantité supérieure à celle qu'on laisse sortir; à la fin on pourrait provoquer de la distension douloureuse.

Au cours du lavage, la vessie la plus normale peut tout d'un coup devenir irritable et rejeter le liquide même lorsque sa limite de capacité est loin d'être atteinte. Dans ces cas il faut s'arrêter un moment, et reprendre le lavage doucement au bout de quelques instants. Si l'irritabilité persiste, on aurait recours à l'anesthésie vésicale au moyen de la cocaïne.

Cette irritabilité vésicale peut être due à ce que l'on emploie des solutions ou trop froides ou trop chaudes. Comme nous l'avons déjà dit dans le premier chapitre, il est excessivement important, pour ne pas provoquer de réflexe du côté de la vessie, d'employer des solutions à un degré de température égal environ à celui du corps.

Lorsque l'on pensera que le liquide est clair, on le recevra en sortant de la vessie dans un verre, ce qui permettra d'apprécier sa transparence, et ce n'est que lorsque celle-ci est suffisante pour apercevoir les objets à travers le verre que l'on sera satisfait. Quelquefois, il faut faire passer plusieurs litres de liquide pour obtenir ce résultat.

Lorsque l'urine est trouble *par purulence*, la façon dont se fait l'éclaircissement du milieu vésical permet déjà de prévoir d'où vient le pus. Une purulence longue à éclaircir est une *purulence vésicale*; si cette purulence est très accentuée, il est probable qu'il existe des cavités accessoires, cellules, abcès ouvert dans la vessie et d'où provient le pus. Par contre, l'éclaircissement une fois obtenu persiste lorsque le trouble était d'origine vésicale.

La purulence d'*origine rénale*, si forte soit-elle, s'éclaircit rapidement, mais il est possible que, quelques minutes après que l'on aura éclairci le milieu, celui-ci soit troublé de nouveau grâce à une éjaculation purulente.

Lorsque le trouble vient d'une *hémorragie rénale*, il résiste peu au lavage; les *hémorragies vésicales*, au contraire, troublent le liquide d'une façon sou-

vent persistante, et il devient parfois impossible de pratiquer une cystoscopie, les lavages ne faisant qu'augmenter l'hémorragie. Pour arrêter celle-ci, on pourra essayer d'injecter la solution très chaude au lieu de l'injecter tiède. D'autre part, on pourra mettre dans la vessie, et la laisser un moment, une des solutions suivantes :

Antipyrine	4 à 10 grammes
Eau stérilisée	100 —

ou bien :

Antipyrine	40 grammes
Adrénaline au millième	2 cc.
Eau stérilisée	1000 grammes

Cette dernière solution à l'adrénaline est fort hémostatique, mais elle a l'inconvénient de provoquer parfois, après la phase d'hémostase, une hémorragie plus intense que celle qui existait auparavant.

B. — Une fois le liquide vésical éclairci, on procédera au REMPLISSAGE de la vessie. La quantité de liquide que l'on y introduira sera jusqu'à un certain point proportionnelle à la capacité. Dans la vessie atteinte de cystite, on mettra un peu moins que la quantité nécessaire au réveil du besoin d'uriner, de façon à ne pas provoquer de contraction de l'organe.

Dans les vessies normales, il est bon de les remplir d'une quantité toujours égale afin d'avoir une cavité de dimension toujours la même à examiner; on aura l'avantage de mieux se retrouver dans cette cavité. 200 centimètres cubes sont, en général, suffisants pour bien déplisser la vessie sans la mettre en tension. Évidemment cette quantité est subordonnée à la tolérance vésicale, et si le malade éprouvait un besoin impérieux d'uriner avec moins de 200 grammes, il faudrait mettre moins de liquide.

Il est cependant des vessies où il y aura intérêt à augmenter cette quantité; ce sont les vessies de prostatiques et celles très vastes de certaines femmes. Chez les femmes, en effet, la vessie non distendue se plisse et peut donner lieu à la formation de plis simulant des colonnes. D'autre part, dans les deux cas, les orifices urétéraux peuvent être difficiles à voir : chez les premiers, en raison du bas-fond vésical dans lequels ils se trouvent; chez les secondes, vraisemblablement parce que le bas-fond vésical est très élargi. En tous cas, il est facile de constater que certains orifices urétéraux, qui ne sont pas visibles avec 200 centimètres cubes de liquide, le deviennent avec 300 ou 400 centimètres cubes. Mais il faut savoir que lorsque la vessie a été remplie de plus de 200 centimètres cubes, on doit se livrer à des mouvements de bascule du cystoscope particulièrement accentués, sans cela on resterait trop éloigné de la surface vésicale qui serait vue alors un peu sombre et dont certains détails pourraient échapper.

5° **Introduction du cystoscope.** — A. CHEZ L'HOMME, l'introduction du cystoscope comprend trois phases : la traversée de l'urètre spongieux, la pénétration dans la région membraneuse, la traversée de la région prostatique.

1° La verge étant tenue verticalement, légèrement tendue par la main gauche, le cystoscope tenu de la main droite par son pavillon est présenté au méat, le corps du cystoscope étant presque horizontal parallèle au pli de l'aine (fig. 33). Aussitôt que la portion coudée du cystoscope a disparu dans l'urètre, le corps du cystoscope est relevé et maintenu franchement vertical. C'est dans cette position qu'il est enfoncé dans le canal, la verge étant toujours ten-

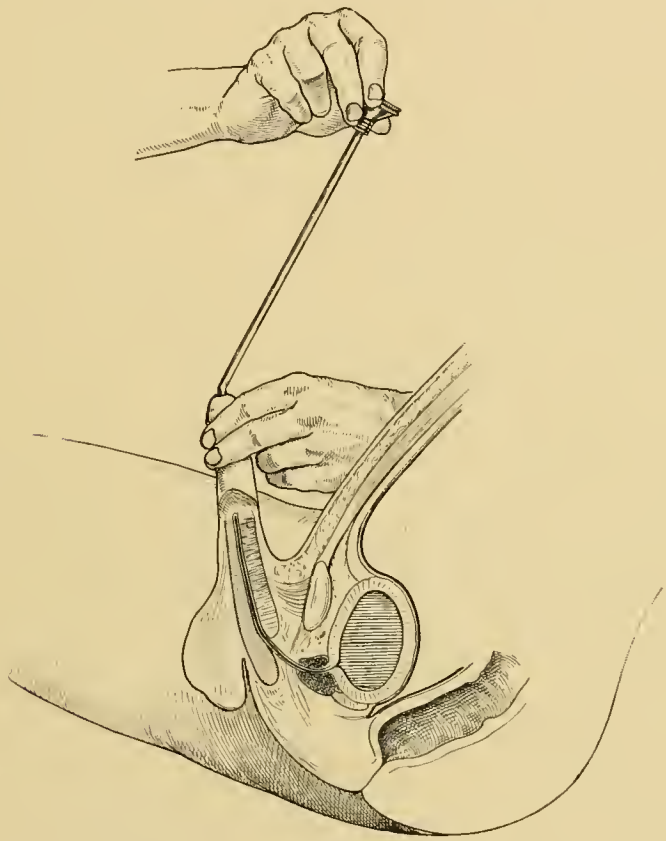

Fig. 33. — Introduction de la partie coudée du cystoscope dans le méat.

due, l'index du cystoscope étant maintenu toujours dirigé vers la tête du malade (fig. 34).

2° Arrivé au niveau du cul-de-sac du bulbe, le cystoscope s'arrête; à ce moment, la verge étant toujours maintenue tendue, on abaisse lentement sur la ligne médiane le cystoscope, en même temps qu'on le pousse *très légèrement* en lui faisant exécuter, si l'on n'a pas la sensation de pénétration immédiate, quelques petits mouvements de rotation autour de son axe (fig. 35).

3° Une fois que le sphincter membraneux est franchi, il faut *continuer à abaisser* le pavillon du cystoscope en même temps qu'on le pousse *très doucement*, le bouton qui sert d'index se trouvant toujours en haut (fig. 36).

A un moment donné, le cystoscope pénètre librement : il est arrivé dans la vessie. La facilité avec laquelle on peut tourner l'instrument autour de son axe confirme la réalité de cette pénétration.

Au cours de cette introduction, quelques incidents peuvent se produire. — *a*) Dans la traversée de l'urètre spongieux, on ne doit rencontrer aucun obstacle si l'on a eu soin de s'assurer auparavant, comme nous l'avons dit, que le calibre du canal était suffisant et qu'il n'existe pas de rétrécissement.

b) La pénétration dans l'urètre membraneux peut être empêchée, parce que 'on commence l'abaissement avant que le bec du cystoscope soit parvenu au

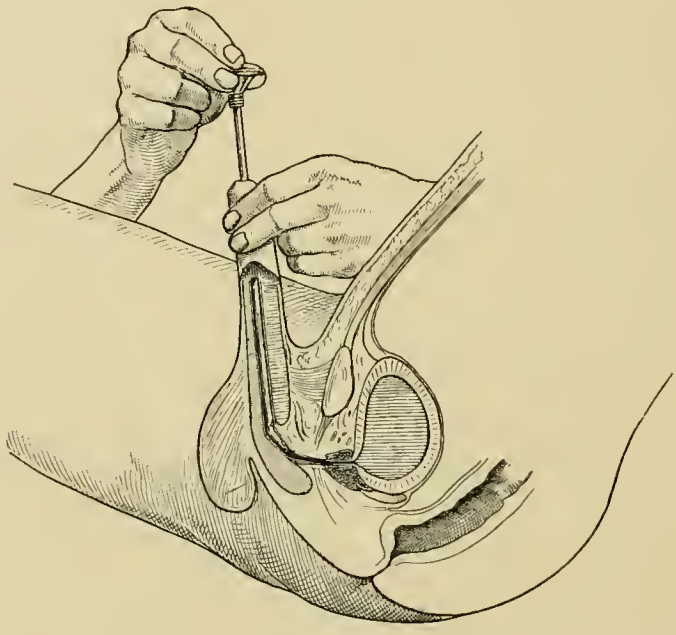

Fig. 34. — Le cystoscope tenu verticalement est poussé à fond dans l'urètre bulbaire.

cul-de-sac du bulbe. Il faut donc avoir bien soin d'*introduire le cystoscope à fond* pendant que la verge est tenue verticale, avant d'abaisser le pavillon de l'instrument.

Le spasme n'est jamais un obstacle à l'introduction du cystoscope. Il peut empêcher l'introduction d'une sonde, il n'empêchera pas le passage du cystoscope, pas plus qu'il n'empêche la pénétration du Béniqué.

c) Dans la région prostatique, la pénétration peut être gênée ou arrêtée par l'existence d'une hypertrophie. Si l'on ressentait un obstacle à ce niveau, on commencerait par *abaisser fortement* le pavillon du cystoscope au point de mettre l'instrument presque verticalement dirigé de bas en haut; il faut se rappeler que le danger est à la paroi postéro-inférieure et qu'il ne saurait résulter d'inconvénient de suivre intimement la paroi antéro-supérieure. En même temps qu'on abaisse le pavillon, on le pousse *doucement*. On arrivera par-

fois ainsi à faire franchir l'obstacle au bec. Si l'on n'y parvenait pas, on essaierait de le faire pénétrer en refoulant le bec en haut au moyen d'un doigt introduit dans le rectum. Pendant ce refoulement, on continuera à *abaisser* le pavillon. Malgré ces manœuvres, il peut se faire que l'on ne parvienne pas à introduire

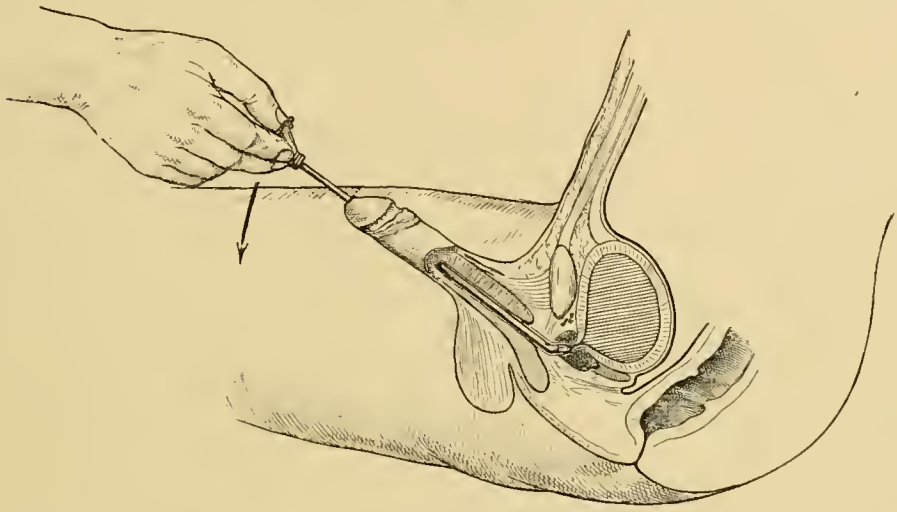

Fig. 35. — Pénétration du cystoscope dans l'urètre membraneux grâce à un mouvement *d'abaissement* de son pavillon.

le cystoscope, auquel cas il faudra remettre l'examen à une date ultérieure après que l'on aura régularisé le canal par une sonde à demeure.

Le seul accident qui puisse se produire au cours de l'introduction du

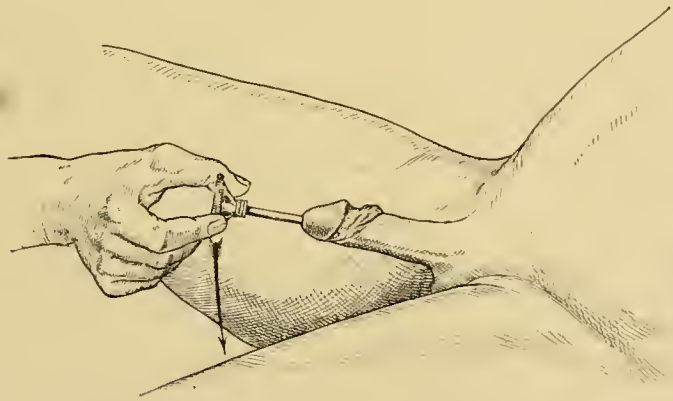

Fig. 36. — Traversée de l'urètre prostatique grâce à la continuation du mouvement d'*abaissement* combiné à un *très léger* mouvement de propulsion.

cystoscope est la *fausse route* qui se fera toujours au niveau de la région prostatique, et qui sera évitée si l'on suit à la lettre les recommandations que nous avons faites plus haut. On reconnaîtra ce grave accident à l'arrêt définitif de l'instrument et à l'hémorragie abondante qui suivra son retrait.

B. — Chez la femme, l'introduction du cystoscope se fait en le poussant en même temps qu'on abaisse légèrement le pavillon, une fois que l'on a engagé l'extrémité de l'instrument dans le canal. Ce n'est que dans le cas où, du fait de l'existence d'un prolapsus vaginal ou d'une tumeur quelconque, l'urètre se trouve dévié, que l'on sera obligé de donner au cystoscope des inclinaisons variables pour le faire pénétrer.

6° **Examen de la vessie.** — Une fois le cystoscope introduit, on engagera les mors de la pince sur les rondelles, on fera passer le courant : tout est prêt pour l'examen.

A. Défaut de vision. — Il est possible que, malgré que le cystoscope ait été vérifié dans son bon fonctionnement avant son introduction et le courant établi, on ne voie rien ou presque rien.

a) L'absence de vision peut tenir tout d'abord à une *pénétration insuffisante du cystoscope* lorsque le troisième temps, abaissement prononcé et propulsion, n'a pas été complètement exécuté; la lampe et le prisme se trouvent encore dans le canal prostatique. C'est là un incident qui se produit souvent pour les débutants qui redoutent d'engager à fond l'instrument, de peur de produire une fausse route. Dans ce cas, après avoir éteint la lampe, on vérifiera si le cystoscope se trouve bien dans la vessie en lui faisant exécuter des mouvements de rotation qui doivent être faciles.

Au cas contraire on complétera l'introduction en accentuant l'abaissement et la propulsion du pavillon. Chez les prostatiques la rotation en bas du cystoscope est jusqu'à un certain point possible dans la région prostatique à cause de l'élargissement de celle-ci ; une certaine gêne dans l'exécution de ces mouvements éveillera des doutes sur la réalité de la pénétration.

b) *L'absence de vision* peut tenir encore à une *mauvaise position de l'optique dans le tube de la partie éclairante* qui fait que le prisme ne correspond pas à la fenêtre où il doit se trouver ; elle peut n'être pas assez enfoncée ou elle peut être mal tournée. Il suffira de mettre l'optique en bonne position pour voir la vessie éclairée.

c) Il peut se faire également que, pendant l'introduction, si le cystoscope a été introduit après lavage de la vessie, un *caillot se soit déposé sur le prisme* et obscurcisse absolument le champ ; il faudra retirer l'optique afin de nettoyer le prisme.

d) Au cas où l'optique ne serait pas en jeu, ce peut être *la lampe, elle-même qui s'est recouverte d'un caillot coagulé* à la chaleur de cette lampe qui ne peut plus éclairer. Il sera bon d'essayer un lavage à travers le tube cystoscopique avant de retirer l'instrument.

e) Enfin si, malgré le nettoyage de la lampe, le nettoyage de l'optique, l'éclairage ne se fait pas, il sera nécessaire de retirer le cystoscope tout entier et l'on pourra trouver que ce défaut d'éclairage provient soit d'une *lampe brûlée*, soit de la *lampe dévissée*. Au cours de l'introduction du cystoscope, il est en effet possible que la lampe insuffisamment bloquée sur l'instrument se dévisse un

peu et que le contact entre le fil de platine et la plaque du fond de la cupule n'existe plus.

Dans d'autres cas, on voit bien que la lampe s'éclaire, mais le champ est très sombre et on ne distingue rien. L'*obscurité du champ* peut reconnaître des causes variées.

a) Tout d'abord il se peut que le *liquide ait été troublé par du sang* dans l'espace de temps qui a été nécessaire à l'introduction du cystoscope si on l'a introduit après lavage de la vessie; ou bien *du sang recouvre le prisme*, gênant la vision sans produire une absence complète de celle-ci.

b) Dans d'autres cas, le prisme dans la vessie est *au contact avec une saillie pathologique* qui le recouvre. Dans ce dernier cas, il suffit de tourner le prisme d'un autre côté ou de l'enfoncer davantage pour voir le champ s'éclairer. Connaître la possibilité de ces causes d'obscurité du champ, c'est savoir y parer.

c) Cette absence presque complète de vision peut provenir encore du *refoulement de la paroi cervicale par le cystoscope*, refoulement qui fait que la paroi cervicale vient recouvrir la lampe. Cet incident peut se produire au cours d'une cystoscopie pendant laquelle le champ qui jusque-là était parfaitement lumineux s'obscurcit progressivement. A ce moment généralement le malade accuse une sensibilité assez vive qui doit attirer l'attention de l'opérateur et lui faire craindre une brûlure de la paroi par la lampe du cystoscope.

Chez la femme pareil incident peut se produire dès le commencement de la cystoscopie, le débutant oubliant la brièveté de l'urètre féminin et ayant trop enfoncé le cystoscope.

B. Mouvements a imprimer au cystoscope. — Le cystoscope introduit dans la vessie peut *et doit* être mobilisé de façon très variée : 1° il peut être avancé jusqu'au contact du bec avec la paroi, ou reculé jusqu'à ce que le prisme se trouve en contact avec le col, *mouvement de pré- et rétropulsion*.

2° D'autre part, il peut tourner autour de son axe, *mouvement de rotation*.

3° On peut enfin imprimer des mouvements d'élévation ou d'abaissement à son pavillon qui donnent lieu à des mouvements en sens inverse du bec dans la vessie, *mouvements de bascule*. Chez l'homme le mouvement d'abaissement du pavillon est parfois pénible en raison de la tension du ligament suspenseur de la verge.

4° Enfin des *mouvements de latéralité* sont possibles, plus étendus chez la femme que chez l'homme.

Ces mouvements d'inclinaison (fig. 37) en différents sens sont des plus importants pour l'examen complet de la vessie. C'est en les combinant que l'on parvient à explorer tous les points de la paroi vésicale et à voir des productions saillantes dans l'intérieur de la cavité que l'on ne pourrait apercevoir sans ces mouvements.

Les mouvements de bascule permettent aussi d'approcher le prisme d'un point de la paroi qui présente quelque chose de particulier et ainsi d'apercevoir ce point *sous un plus fort grossissement* (voir chap. I, interprétation des images,

p. 14). Souvent on en pourra découvrir un orifice urétéral que grâce à cet artifice. Ce seront encore les mouvements de bascule, qui seuls permettront de voir certaines régions cachées derrière des replis ou soulèvements, pathologiques ou non ; grâce à une forte inclinaision imprimée au pavillon du cystoscope, son prisme peut arriver alors à fouiller des dépressions invisibles autrement (voir les schémas, fig. 38 et 39).

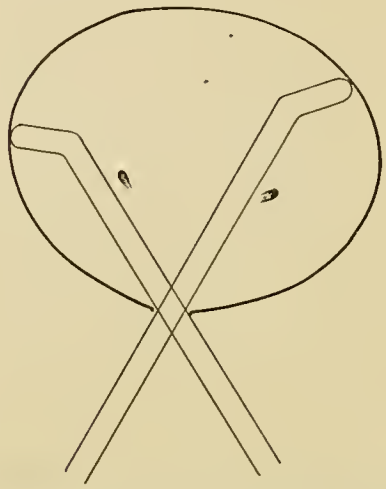

Fig. 37. — Schéma montrant l'amplitude des mouvements d'inclinaison que l'on peut imprimer du cystoscope.

C. Manière de procéder. — *L'examen de la vessie demande à être fait de façon très méthodique si l'on veut être certain de ne rien laisser passer inaperçu dans la cavité.* On procédera de la façon suivante pendant que l'on regardera :

Le cystoscope est d'abord enfoncé jusqu'au contact de la paroi postérieure, le bouton index étant tenu en l'air et le pavillon étant élevé de façon que le bec de l'instrument se trouve abaissé. Ceci fait, on retirera lentement l'instrument jusqu'à ce que le prisme arrive au contact du col, en même temps que l'on abaissera peu à peu son pavillon. Ainsi se présenteront successivement à la vue tous les points du segment vésical supérieur (parois postéro-supérieure, supérieure et antéro-supérieure) (fig. 40).

Cette région examinée, le cystoscope sera tourné d'un sixième de circonférence, de telle sorte que le bouton se trouve à 2 heures du cadran d'une

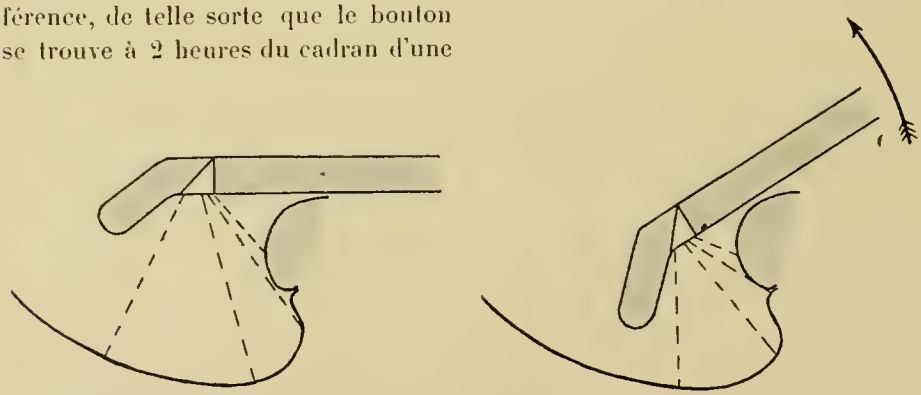

Fig. 38-39. — Schémas montrant comment par suite de la bascule du cystoscope on peut apercevoir un orifice urétéral impossible à voir lorsque le cystoscope se trouve en position ordinaire.

montre, et l'on enfoncera le cystoscope comme précédemment pour le ramener ensuite au col.

On continuera ainsi l'examen, à chaque fois le cystoscope étant tourné d'un

sixième de circonférence et le bouton prenant successivement les positions de 4 heures, 6 heures, 8 heures, 10 heures, du cadran d'une montre (fig. 41). Ainsi toutes les parois vésicales auront été examinées.

Il y a cependant une région qui échappe à l'exploration si l'on ne fait pas une manœuvre spéciale pour la voir : c'est la *zone intermédiaire à la paroi postéro-supérieure et au bas-fond*. Il faut pour l'apercevoir opérer de la façon suivante : le prisme étant tourné en haut, on enfoncera le cystoscope autant qu'on le pourra et on élèvera autant que possible le pavillon (fig. 42). Puis le bouton étant placé latéralement vers 5 heures, on inclinera le cystoscope de façon que son extrémité vésicale se porte fortement vers la droite du patient. Le bouton étant ensuite placé à 6 heures, on abaissera le pavillon de façon que le bec se relève au maximum. Enfin on terminera en plaçant le bouton à 9 heures et en inclinant le cystoscope de façon que son bec se

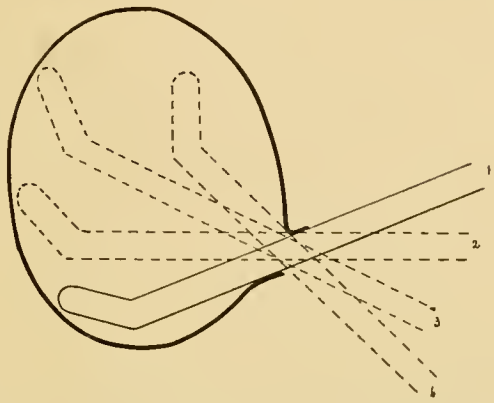

Fig. 40. — Schéma montrant les positions successives du cystoscope pour explorer tout un segment de la vessie.

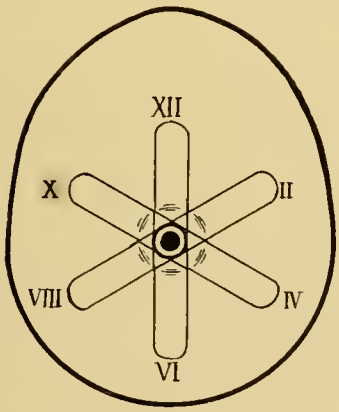

Fig. 41. — Schéma montrant les positions successives que doit occuper le bec du cystoscope pour que la surface entière de la vessie ait été explorée.

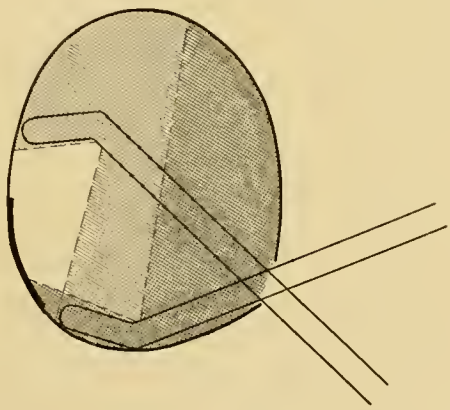

Fig. 42. — Positions à donner au cystoscope pour explorer la zone postéro-inférieure (trait plus épais) qui échappe dans l'exploration ordinaire.

trouve dirigé à gauche. Pendant toute cette manœuvre, le cystoscope sera enfoncé de telle sorte que le bec touche la paroi sans trop appuyer sur elle. Grâce à cet artifice on aura vu la région immédiatement opposée au col, région que l'on néglige généralement et où se logent assez souvent les corps étrangers introduits dans la vessie. Nous insisterons plus loin sur la nécessité d'un

examen spécial du *col*; dans ce but, on fera une exploration particulière qui sera toujours circulaire. De même, la région du *trigone* demande à être inspectée tout spécialement.

Lorsque l'on a constaté dans la vessie un point intéressant, il importe de noter dans quelle position exacte se trouve le cystoscope, lorsque l'image de ce point apparaît au milieu du champ. Cette position sera donnée d'une part par la constatation de la situation du bouton index (2 heures ou 6 heures) d'autre part

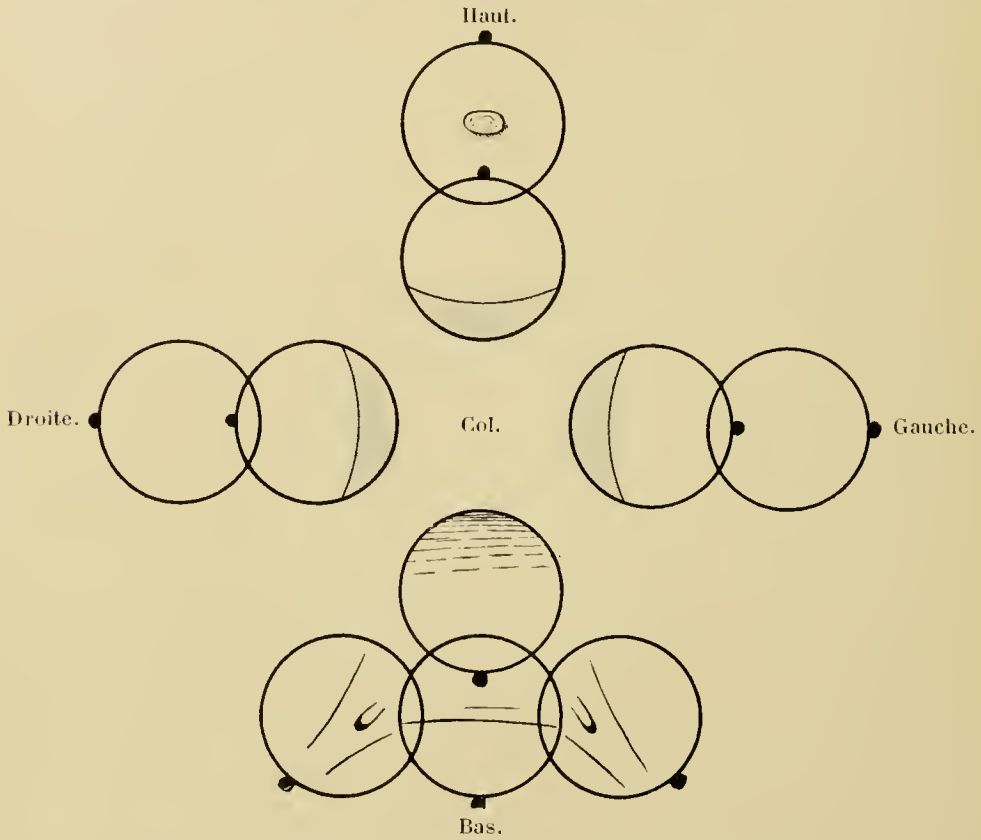

Fig. 43. — Schémas sur lesquels on pourra noter les lésions trouvées dans la vessie en les rapportant au col, à la bulle d'air, aux orifices urétéraux, au ligament interurétéral.

par les points de repère que l'on trouve dans la vessie, col, uretères. Enfin, une habitude très profitable sera de toujours consigner les résultats d'une cystoscopie sur une série de schémas successifs et toujours placés de la même façon : vues du col en haut et de la face supérieure, vues du col à droite et à gauche, vues des deux faces latérales, vues des deux zones urétérales et du trigone intermédiaire. En voici un type (voir fig. 43). On aura soin d'indiquer sur chacun des ronds par un point volumineux la place du bouton index.

7° **Retrait du cystoscope.** — L'examen terminé, le cystoscope est éteint et retiré par traction, en même temps que l'on élève son pavillon.

II. — CYSTOSCOPIE DE LA VESSIE NORMALE

La vessie normale, vue au cystoscope et remplie de telle sorte que ses parois soient uniformément tendues, présente dans l'ensemble une *coloration jaune pâle* (pl. I, fig. 1). Cette teinte varie un peu avec l'éclairage, et elle est plus blanche lorsque l'on utilise les lampes métalliques. Elle varie encore suivant les régions et suivant les sujets, en raison de la plus ou moins grande vascularisation de la vessie : en certains points elle prend une teinte orangée, en d'autres une teinte plus blanche ou plus rosée. Elle varie aussi avec l'intensité de l'éclairage, certaines parties du champ prenant une teinte un peu brune en raison de la moindre lumière. Il suffit également d'une légère inégalité de la surface vésicale, de cause quelconque, pour qu'il existe une partie moins éclairée et prenant par conséquent une teinte plus foncée. La couleur de la muqueuse vésicale varie encore avec la coloration du liquide que l'on emploie et la teinte jaune des solutions d'oxycyanure dont on se sert généralement dans nos services hospitaliers est peut-être pour quelque chose dans l'aspect franchement jaune de la muqueuse vésicale que nous sommes habitués à voir lors des cystoscopies.

Sur ce fond jaune à peu près uniforme se voit, finement dessiné, un *réseau rouge* faiblement développé, formé de ramifications vasculaires très ténues, dont quelques-unes plus marquées et qui émergent sans ordre de la muqueuse vésicale. Ce réseau peu développé à la partie supérieure l'est beaucoup à la partie inférieure.

La surface de la muqueuse normale apparaît d'autre part *unie*, *lisse*. Cependant même dans les vessies les plus saines, il peut exister des ondulations extrêmement légères de la muqueuse qui font que celle-ci ne se montrera pas colorée d'une façon absolument uniforme.

L'image fournie par la vessie normale possède un *éclat tout particulier*.

Normalement enfin la muqueuse vésicale est *dépourvue de toute sécrétion* et ne doit être recouverte d'aucun enduit.

Ce sont là : *coloration* jaune striée d'un peu de rouge, *surface* absolument unie, *éclat* brillant, *absence de toute sécrétion*, les quatre caractères essentiels d'une image cystoscopique normale.

Lorsque la vessie n'est pas suffisamment remplie, elle peut, alors même qu'elle est saine, présenter, surtout chez la femme, des *plis* susceptibles de simuler des colonnes : ils n'en ont cependant pas absolument l'aspect, déterminant plutôt de simples mamelons de la muqueuse que des saillies nettes et entre-croisées comme le sont les colonnes. Un de ces replis peut être particulièrement développé : situé au niveau de la face postéro-inférieure, en arrière du trigone dirigé transversalement surplombant une longue fente très sombre, il est dû à l'abaissement de la paroi supérieure de la vessie qui vient s'accoler à la paroi inférieure. Il ne se rencontre qu'au cas de remplissage insuffisant de la vessie et il suffit d'augmenter la quantité de liquide, jusqu'à ce que le sujet accuse le besoin d'uriner, pour le voir disparaître. S'il persistait, c'est qu'il y aurait alors refoulement de la paroi vésicale par une cause quelconque, extérieure à elle.

Certaines régions de la vessie méritent une mention spéciale en raison des particularités qu'elles présentent, ce sont :

1° Le sommet;
2° La paroi antérieure;
3° La paroi postéro-inférieure, comprenant
- la zone rétro-urétérale;
- le ligament inter-urétéral;
- le trigone;
- les cornes vésicales;
- les uretères;

4° Le col.

1. — Le ***sommet*** de la vessie, au point de vue cystoscopique, est cette région qui correspond à l'implantation de l'ouraque et à ses environs. Le malade étant dans la position d'examen, c'est-à-dire couché, on voit cette région quand le cystoscope a son index tourné en haut et que le prisme se trouve à peu près au milieu de la cavité. Il est caractérisé par la présence constante de la *bulle d'air* (pl. I, fig. 2). Celle-ci résulte du refoulement du peu d'air contenu dans la sonde au moment du remplissage de la vessie. Cette bulle apparaît soit sous forme d'une tache arrondie, soit plus souvent sous forme d'une tache ovalaire, ou même divisée en sablier. Elle réfléchit la lumière du prisme et revêt des teintes variables avec la coloration de la vessie. Un tout débutant pourrait la prendre pour un diverticule ou une ulcération ; mais il reconnaîtra vite sa méprise du fait d'une part que l'on peut apercevoir derrière elle les vaisseaux de la paroi, d'autre part de l'ombre qu'elle porte sur la vessie. Il suffit du reste d'avoir vu une fois cette bulle pour la reconnaître désormais sans difficulté. Parfois les petites bulles d'air, au lieu de se rassembler en une bulle unique d'un certain volume, restent divisées, donnant alors l'aspect de petites perles extrêmement brillantes agglomérées en groupe que seul un œil tout à fait novice pourrait prendre pour des formations kystiques ou des granulations. Leur aspect très réfringent et leur mobilité permettront de les reconnaître.

PLANCHE I

VESSIE NORMALE

FIG. 1 — Paroi latérale d'une vessie normale.

FIG. 2 — Sommet de la vessie avec la bulle d'air.

FIG. 3 — Paroi antérieure de la vessie, présentant de leur ombre les [illegible] sus-pubien et le cordon [illegible] du col.

FIG. 4 — Lipomes interstitiels surplombant le bas-fond.

FIG. 5 — Corne latérale droite.

PLANCHE II

FIG. 1 — [illegible] normale.

FIG. 2 — [illegible] vessie.

FIG. 3 — Vessie [illegible] ouverte, [illegible] sus-pubien [illegible] et les plis [illegible] et le [illegible].

FIG. 4 — Lipomes [illegible] dans le bas-fond.

FIG. 5 — Lipome [illegible].

PLANCHE III

FIG. 1 — Paroi latérale droite normale.

FIG. 2 — Sommet de la vessie avec bulle d'air.

FIG. 3 — Paroi antérieure de la vessie montrant les [illegible] sus-pubien [illegible] et le [illegible] du col.

FIG. 4 — Lipomes [illegible] du bas-fond.

FIG. 5 — Lipome [illegible].

PLANCHE IV

FIG. 1 — Paroi latérale droite normale.

FIG. 2 — Sommet de la vessie avec la bulle d'air.

FIG. 3 — Paroi antérieure de la vessie, présentant de leur ombre les [illegible] sus-pubien [illegible] et le col.

FIG. 4 — Lipomes interstitiels surplombant le bas-fond.

FIG. 5 — Corne latérale droite.

PLANCHE V

FIG. 1 — Paroi latérale droite normale.

FIG. 2 — Partie supérieure de la vessie avec la bulle d'air.

FIG. 3 — Paroi antérieure de la vessie, présentant de leur ombre les [illegible] sus-pubien [illegible] et le col.

FIG. 4 — Lipomes interstitiels [illegible] sur le bas-fond.

FIG. 5 — Corne latérale droite.

PLANCHE 1

VESSIE NORMALE

Fig. 1. — Paroi latérale d'une vessie normale.

Fig. 2. — Sommet de la vessie avec la bulle d'air.

Fig. 3. — Face antérieure de la vessie, présentant, de haut en bas, le recessus sus-pubien la saillie pubienne et le col.

Fig. 4. — Ligament inter-urétéral, surplombant le bas-fond.

Fig. 5. — Corne latérale droite.

TAFEL 1.

Fig. 1. — Seitenwand einer normalen Blase.

Fig. 2. — Blasenscheitel mit Luftblase.

Fig. 3. — Vorderseite der Blase, von oben nach unten, den suprasymphysären Rezess, den Os pubis und den Hals zeigend.

Fig. 4. — Interureterales Ligament den Blasenboden überlagernd.

Fig. 5. — Rechtes Seitenhorn.

PLATE 1.

Fig. 1. — Lateral wall of a normal bladder.

Fig. 2. — Apex of a bladder with airspace.

Fig. 3. — Foreside of bladder showing vertically the suprasymphysic recess, the pubic protuberance and neck of the bladder.

Fig. 4. — Interureteral ligament over bas-fond.

Fig. 5. — Lateral right corner.

STAMPA 1.

Fig. 1. — Parete laterale d'una vescica normale.

Fig. 2. — Sommità della vescica colla bolla d'aria.

Fig. 3. — Faccia anteriore della vescica mostrante da sù in giù il recesso pubiano, la sporgenza pubiana e il collo.

Fig. 4. — Ligamento interureterale soprastante al basso fondo.

Fig. 5. — Corno laterale destro.

LAMINA 1.

Fig. 1. — Pared lateral de una vejiga normal.

Fig. 2. — Parte superior de la vejiga con la ampolla de aire.

Fig. 3. — Cara anterior de la vejiga que enseña de arriba abajo el recessus sus-pubiano, la prominencia pubiana y el cuello.

Fig. 4. — Ligamento inter-ureteral desplomándose sobre el bajo fondo.

Fig. 5. — Cuerno lateral derecho.

Fig. 1

Fig. 2

Fig. 3

Fig. 4

Fig. 5

MASSON & Cie
Editeurs

II. — La ***paroi antérieure*** de la vessie est explorée le bouton étant tourné en haut et en attirant peu à peu le cystoscope vers le col. Elle n'est pas toujours entièrement visible; en effet la région située immédiatement au-dessus du col peut se trouver masquée par la saillie du col. Pour explorer cette petite région, il est nécessaire d'enfoncer un peu le cystoscope de façon à faire disparaître du champ le col et surtout d'incliner fortement en bas le pavillon. Mais même avec cette manœuvre, de petites lésions peuvent échapper à ce niveau comme en témoignent les explorations comparées avec le cystoscope rétrograde.

Cette paroi se présente souvent comme divisée en deux zones, l'une inférieure, immédiatement sus-jacente au col et qui est claire, l'autre supérieure sombre, les deux se trouvant séparées par un repli transversal où la teinte sombre passe progressivement au clair. Cet aspect est dû au refoulement de la paroi antérieure déterminé par le pubis : la partie saillante constitue l'*empreinte pubienne* qui apparaît dans le champ cystoscopique comme très éclairée; au-dessus d'elle la zone sombre forme le *recessus sus-pubien* (pl. I, fig. 5). Cette disposition de la paroi antérieure, sans être constante chez la femme, est fréquente, le recessus étant plus ou moins prononcé et par conséquent plus ou moins sombre suivant les femmes. Il est d'autant plus prononcé que la paroi abdominale présente une laxité plus grande. On le rencontre moins fréquent et moins accentué chez l'homme.

III. — La ***paroi postéro-inférieure*** est de beaucoup la plus importante. Elle s'explore, le bouton dirigé vers le bas, et elle présente d'arrière en avant une série de régions, toutes très intéressantes.

A. — La **région rétro-urétérale**, située en arrière du ligament inter-urétéral, correspond au bas-fond. Elle s'aperçoit lorsque l'index du cystoscope étant tourné en bas on enfonce l'instrument au maximum. Cette région semble un peu sombre parfois en raison de la dépression qui peut exister à son niveau, en particulier chez la femme. C'est là où se localisent fréquemment les calculs ou les corps étrangers.

B. — Le **ligament inter-urétéral** apparaîtra si l'on retire le cystoscope vers le col immédiatement après avoir vu la région rétro-urétérale. Il apparaît sous forme d'une zone transversale plus claire (pl. I, fig. 4) dont la clarté semble manifestement due à un soulèvement et qui contraste avec une région sombre sous-jacente, en dépression. Cette saillie du ligament inter-urétéral est du reste très inconstante et fort variable suivant les sujets; elle n'existe bien prononcée que dans un tiers des cas environ. Elle peut être fort accentuée formant alors une véritable crête transversale. Si l'on suit cette saillie sur les côtés en tournant le cystoscope à droite ou à gauche en même temps qu'on l'enfonce légèrement de façon que le ligament reste toujours dans le champ, on la voit se terminer en dehors soit nettement par un bourrelet, soit insensiblement, la saillie allant en s'étalant et s'abaissant.

Aux deux extrémités du ligament se trouvent les orifices urétéraux, ce qui permet dans certains cas d'utiliser le ligament comme point de repère pour la découverte de ces orifices.

C. — Le **trigone** se voit en avant du ligament inter-urétéral, entre lui et le col, sa surface se continue avec la partie inférieure de celui-ci progressivement et sans ligne de démarcation bien nette. Dans sa partie juxta-cervicale le trigone apparaît toujours fortement vascularisé par des vaisseaux qui partent du col et se dirigent en arrière de façon radiée. A mesure qu'on se rapproche du ligament inter-urétéral et surtout sur la ligne médiane, la vascularisation diminue.

Pour bien voir le trigone, il est nécessaire d'abaisser parfois assez fortement le pavillon du cystoscope, sans quoi le prisme se trouvant trop près de la surface vésicale, celle-ci apparaît très grossie. Le moindre pli, la moindre irrégularité prend des proportions telles qu'on peut l'interpréter comme une altération pathologique, alors que si on éloigne le prisme on s'aperçoit que la muqueuse reprend un aspect absolument normal. Cette manœuvre est particulièrement importante chez la femme où le trigone est souvent fortement repoussé en avant par la saillie de l'utérus, et forme une surface nettement convexe.

D. — Les **cornes vésicales** n'existent nettement que dans la vessie de certaines femmes. Ce sont deux dépressions sur lesquelles MM. Guyon et Pasteau ont appelé l'attention, qui se trouvent de chaque côté et en dehors de la zone urétérale, constituant comme un bas-fond latéral. On les voit lorsque le cystoscope est dirigé vers les orifices urétéraux : ceux-ci se trouvant au milieu du champ, elles se présentent comme une dépression située en dehors d'eux et plus ou moins sombre suivant leur profondeur (pl. I, fig. 5).

E. — L'examen des **orifices urétéraux** constitue un des temps les plus importants de l'examen cystoscopique, sinon le plus important. Il en est même le but essentiel dans beaucoup de cas. Nous nous occuperons de leur aspect, puis de leur situation et enfin de la manière de les rechercher.

1° Aspect. — L'aspect est variable et chez le même sujet il peut se faire que les deux orifices ne soient pas exactement semblables. Ces différents aspects peuvent être ramenés à quelques types :

a) Au point de vue de la *forme* même de l'orifice on peut distinguer :

Les *orifices arrondis*, l'orifice pouvant être punctiforme (pl. II, fig. 1) ou constituer une ouverture ronde de dimensions notables.

Les *orifices en fente* soit rectiligne (pl. II, fig. 2), soit angulaire. Parfois la fente prend l'aspect d'un véritable accent circonflexe à concavité dirigée toujours en dedans et en avant vers le col.

Les *orifices en coup d'ongle*, l'orifice se présentant alors comme si l'on avait d'un coup d'ongle creusé en gouttière la muqueuse (pl. II, fig. 3) ; ce coup d'ongle ayant été plus ou moins profond, plus ou moins long, suivant les cas.

PLANCHE II

VESSIE NORMALE

FIG. 1. — Orifice punctiforme, sans bourrelet.
FIG. 2. — Orifice en fente étroite, sur un bourrelet nettement visible.
FIG. 3. — Orifice en coup d'ongle, sur un bourrelet saillant.
FIG. 4. — Orifice en forme de valvule.

PLANCHE III.

FIG. 1. — Punktförmige Harnleitermündung ohne Wulst.
FIG. 2. — Enge schlitzartige Harnleitermündung auf einer sehr deutlichen Wulst.
FIG. 3. — Sichelförmige Harnleitermündung auf einer stark hervorragenden Wulst.
FIG. 4. — Klappenförmige Harnleitermündung.

PLANCHE IV.

FIG. 1. — Lateral orifice, punctiform, without a swelling.
FIG. 2. — Lateral orifice, narrow slit, over a swelling distinctly visible.
FIG. 3. — Lateral orifice, nailshaped, over a salient swelling.
FIG. 4. — Lateral orifice, valvular shape.

TAVOLA II

FIG. 1. — Orificio punciforme senza orlo.
FIG. 2. — Orificio in fessura stretta con orlo nettamente visibile.
FIG. 3. — Orificio in colpo d'unghia, sopra un orlo sporgente.
FIG. 4. — Orificio in forma di valvola.

LAMINA II.

FIG. 1. — Orificio puniforme sin rodete.
FIG. 2. — Orificio de hendedura estrecha en un rodete claramente visible.
FIG. 3. — Orificio en forma de uñero en un rodete sobresaliente.
FIG. 4. — Orificio en forma de válvula.

PLANCHE II

VESSIE NORMALE

Fig. 1. — Orifice punctiforme, sans bourrelet.
Fig. 2. — Orifice en fente étroite, sur un bourrelet nettement visible.
Fig. 3. — Orifice en coup d'ongle, sur un bourrelet saillant.
Fig. 4. — Orifice en forme de valvule.

TAFEL II.

Fig. 1. — Punktförmige Harnleitermündung ohne Wulst.
Fig. 2. — Enge schlitzartige Harnleitermündung auf einer gut sichtbarer Wulst.
Fig. 3. — Sichelförmige Harnleitermündung auf einer stark ausgeprägten Wulst.
Fig. 4. — Klappenförmige Harnleitermündung.

PLATE II.

Fig. 1. — Ureteral orifice, pointshaped without a swelling.
Fig. 2. — Ureteral orifice, narrow slit, over a swelling distinctly visible.
Fig. 3. — Ureteral orifice, nailshaped, over a salient swelling.
Fig. 4. — Ureteral orifice, valvular shape.

STAMPA II.

Fig. 1. — Orificio puntiforme senza orlo.
Fig. 2. — Orificio in fessura stretta con orlo nettamente visibile.
Fig. 3. — Orificio in colpo d'unghia, sopra un orlo sporgente.
Fig. 4. — Orificio in forma di valvola.

LAMINA II.

Fig. 1. — Orificio punctiforme sin rodete.
Fig. 2. — Orificio de hendedura estrecha en un rodete claramente visible.
Fig. 3. — Orificio en forma de araño en un rodete sobresaliente.
Fig. 4. — Orificio en forma de válvula.

Fig. 1

Fig. 2

Fig. 3

Fig. 4

MASSON & Cie
Editeurs

PLANCHE III

VESSIE NORMALE

Fig. 1. — Orifice en tache, difficile à voir au milieu d'une vascularisation très intense.

Fig. 2. — Orifice urétéral situé au milieu d'un bourrelet typique.

Fig. 3. — Orifice urétéral situé sur un des versants d'un bourrelet triangulaire.

Fig. 4. — Orifice situé sur une saillie conique ; absence de tout bourrelet urétéral.

TAFEL III.

Fig. 1. — Fleckenartige Harnleitermündung, schwer sichtbar, unter zahlreichen Blutgefässen.

Fig. 2. — Ureterales Oriticium inmitten eines typischen Wulstes.

Fig. 3. — Ureterales Orificium auf dem Abhang eines triangulären Wulstes sitzend.

Fig. 4. — Orificium auf einem konischen Vorsprung sitzend, ohne jeden ureteralen Wulst.

PLATE III.

Fig. 1. — Spot form ureteral orifice, difficult to be seen amid very intense vascularisation.

Fig. 2. — Ureteral orifice in the centre of a typical swelling.

Fig. 3. — Ureteral orifice on the side of a triangular swelling.

Fig. 4. — Ureteral orifice on a salient cone; absence of any ureteral swelling.

STAMPA III.

Fig. 1. — Orificio in macchia, poco visibile fra una vascularisazione intensissima.

Fig. 2. — Orificio ureterale situato nel mezzo d'un orlo tipico.

Fig. 3. — Orificio ureterale situato sul pendio d'un orlo triangolare.

Fig. 4. — Orificio situato sopra una sporgenza conica : senza orlo ureterale.

LAMINA III.

Fig. 1. — Orificio como una « mancha », difícil de ver en medio de una vascularisación muy intensa.

Fig. 2. — Orificio ureteral situado en medio de un rodete típico.

Fig. 3. — Orificio ureteral situado en un de los lados de un rodete triangular.

Fig. 4. — Orificio situado sobre en una silla cónica que no tiene rodete ureteral.

Fig. 1

Fig. 2

Fig. 3

Fig. 4

MASSON & C^
Editeurs

Les orifices en *forme de valvule* et que Stœckel a comparés très justement à l'empreinte d'un sabot de cheval dans la neige fraîche (pl. II, fig. 4).

b) Suivant le *caractère des lèvres* qui limitent ces orifices on peut d'autre part distinguer différents types. Elles peuvent être plus ou moins épaisses, plus ou moins saillantes. Tantôt elles constituent un véritable bourrelet, tantôt seulement un pli. Parfois elles n'existent pour ainsi dire pas, certains orifices punctiformes ou en fente étant seulement représentés par un point, une ligne ou une tache qu'un œil exercé seul sera capable de distinguer des vaisseaux qui l'environnent (pl. III, fig. 1).

c) Enfin ce qui contribue encore à diversifier les orifices urétéraux, c'est la *forme de la région* au niveau de laquelle ils sont situés. Les orifices peuvent déboucher au niveau d'une surface absolument plane, sans qu'aucune saillie n'indique leur situation; cela se produit particulièrement souvent chez la femme. Plus souvent, ils sont situés au niveau d'une saillie, appelée *bourrelet urétéral*, continuation de la crête inter-urétérale. Cette saillie se termine immédiatement en dehors de l'orifice, ou au contraire se prolonge plus ou moins en dehors d'eux en s'atténuant (pl. III, fig. 2). Tantôt ce bourrelet peu saillant est aplati, de forme triangulaire, le méat en occupant le sommet, tantôt il est fortement saillant, la saillie pouvant être arrondie ou très aiguë. Le méat urétéral se trouvera ou sur le *sommet* de la crête elle-même, ou sur un de ses *versants*, soit antérieur, soit postérieur (pl. III, fig. 3).

Au lieu d'une crête allongée, on trouve parfois seulement une éminence *conique*, au sommet de laquelle se trouve l'orifice (pl. III, fig. 4).

Dans d'autres cas, c'est à la partie centrale d'un *léger soulèvement* plus ou moins accentué que s'ouvre l'uretère.

d) Quelles que soient la forme de l'orifice urétéral et sa situation, il présente toujours une *coloration* rosée ou rouge plus ou moins foncée qui le distingue des parties voisines D'autre part on voit en général des vaisseaux assez développés émerger non loin de l'orifice, voire de l'orifice même, et l'enserrant parfois dans un anneau vasculaire qui sera un précieux repère.

e) Enfin, si l'on considère un moment l'orifice urétéral on le verra bientôt éjaculer. Ce phénomène de l'*éjaculation* est absolument caractéristique et dans les cas douteux sera très utile pour permettre d'affirmer que ce que l'on aperçoit est bien l'orifice urétéral. A ce moment, on voit le pourtour de l'orifice se soulever légèrement. Il y a une espèce d'érection, en même temps que l'orifice s'entr'ouvre et que l'on voit un remous se produire dans le liquide vésical, remous dont on peut avoir une idée en regardant de la glycérine tomber dans de l'eau (pl. IV, fig. 1 et 2). Ces éjaculations se produisent à des intervalles réguliers plus ou moins rapprochés suivant l'intensité de la sécrétion rénale.

2° Situation. — La situation cystoscopique des méats urétéraux dépend naturellement de leur situation anatomique, et, comme celle-ci, est elle-même commandée par la manière d'être variable du trigone; nous jugeons indispensable d'exposer quelques points de la topographie de celui-ci.

Le trigone, comme l'a montré Uteau [1], représente un triangle généralement équilatéral ; il en résulte que ses deux angles latéro-postérieurs, qui portent les méats urétéraux, se trouveront ordinairement à la même distance, l'un et l'autre, du col, et que cette distance sera égale à celle qui sépare les deux orifices. D'autre part, l'axe du trigone (nous voulons dire la bissectrice abaissée de son angle antérieur juxta-cervical sur sa base inter-urétérale) correspond dans la grande majorité des cas à l'axe médian sagittal de la vessie : il en résulte encore que, le plus souvent, les deux orifices urétéraux se trouvent à égale distance de part et d'autre de la ligne médiane, et qu'ils sont situés de façon symétrique dans la vessie.

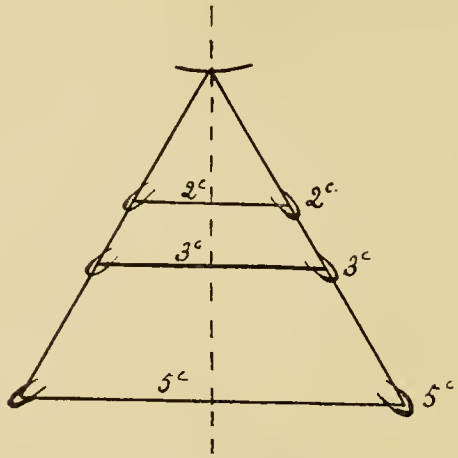

Fig. 44. — Schéma montrant la symétrie des orifices urétéraux.

En revanche, les dimensions mêmes du trigone sont extrêmement différentes, ses côtés pouvant varier d'un sujet à l'autre de 2 à 6 centimètres. Lorsque le trigone a 2 centimètres de côté, l'orifice urétéral se trouve *tout près du col* et *tout près de la ligne médiane*. Lorsque le triangle est large, et que ses côtés atteignent 6 centimètres de long, le méat se trouve *loin du col*, et en même temps *loin de la ligne médiane* (fig. 44). Enfin, en cas de dimensions moyennes, les plus fréquentes, les côtés du trigone présentant une longueur de 3 à 4 centimètres, le méat sera à une distance de 3 à 4 centimètres environ du col et de 2 centimètres à peu près de la ligne médiane.

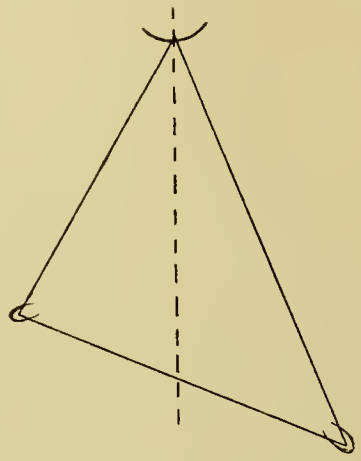
Fig. 45. — Trigone formant un triangle non équilatéral. Un des orifices est situé plus en arrière qu'il ne devrait être.

Cystoscopiquement, cela se traduira par la nécessité de combiner toujours l'enfoncement ou le retrait du cystoscope avec un mouvement de rotation qui sera d'amplitude en général moitié moindre. Autrement dit, au cas de trigone large et d'orifice urétéral situé loin du col, à 6 centimètres par exemple, on devra enfoncer le cystoscope de cette longueur, en même temps qu'on lui fera subir un mouvement de rotation sur lui-même, égal à peu près à 3 centimètres.

L'association nécessaire de ce double mouvement, constituant un véritable

[1] Uteau, Anatomie du trigone vésical. *Ann. gén. urin.*, 1905.

PLANCHE IV

VESSIE NORMALE

Fig. 1. Vue d'un orifice urétéral dans l'intervalle d'éjaculation.

Fig. 2. Le même orifice, au moment d'une éjaculation.

Fig. 3. Orifice difficile à voir, au milieu de cellules, dont l'une particulièrement développée est congénitale.

Fig. 4. — Orifice perdu au milieu de cellules, rendu très visible grâce à une éjaculation de bleu de méthylène.

TAFEL IV.

Fig. 1. — Ansicht eines ureteralen Orificiums in der Zwischenzeit der Harnentleerung.

Fig. 2. — Dieselbe Oeffnung im Momente der Harnentleerung.

Fig. 3. — Schwer sichtbare Harnleitermündung inmitten der Blasenzellen, von denen eine besonders entwickelt kongenital ist.

Fig. 4. — Eine inmitten von Zellen verlorene Harnleitermündung, die aber in Folge von Methylenblau Ejaculation gut sichtbar ist.

PLATE IV.

Fig. 1. — View of an ureteral orifice in the interval ofejaculation.

Fig. 2. — The same orifice at the moment of ejaculation.

Fig. 3. — Ureteral orifice difficult to be perceived amid the cellules of which one particularly developped is congenital.

Fig. 4. — Ureteral orifice lost amid cellules, but rendered visible by an ejaculation of methylenblue.

STAMPA IV.

Fig. 1. — Veduta d'un orificio ureterale nell' intervallo d'eiaculazione.

Fig. 2. — Lo stesso orificio nel momento d'una eiaculazione.

Fig. 3. — Orificio appena visibile fra cellule delle quali una particolarmente sviluppata è congenitale.

Fig. 4. — Orificio perduto fra cellule, ma fatto molto visibile, mediante una eiaculazione d'azzurro di metileno.

LAMINA IV.

Fig. 1. — Vista de un orificio ureteral en el intervalo de la eyaculación.

Fig. 2. — El mismo orificio en el momento de la eyaculación.

Fig. 3. — Orificio difícil de ver en medio de células, de las cuales una particularmente crecida es congenital.

Fig. 4. — Orificio perdido en medio de células, hecho visible á favor de una eyaculación de azul de metileno.

Fig. 1

Fig. 2

Fig. 3

Fig. 4

MASSON & C
Éditeurs

mouvement en hélice, découle directement des notions anatomiques que nous venons d'exposer; il commandera en grande partie la recherche cystoscopique des orifices urétéraux.

Nous tenons encore à signaler certaines variations anatomiques importantes.

Exceptionnellement, le trigone ne sera pas équilatéral, et un des orifices urétéraux pourra se trouver près du col, alors que l'autre en sera fort éloigné (fig. 45).

Beaucoup plus souvent, le trigone n'occupera pas l'axe médian du corps (fig. 46), et il se trouvera reporté à gauche ou à droite de la ligne médiane : il en résultera que les orifices urétéraux conserveront la même distance vis-à-vis du col; mais vis-à-vis de la ligne médiane, l'un d'eux en sera très rapproché, tandis que l'autre en sera fort distant.

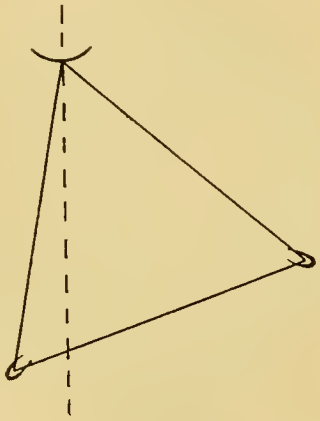

Fig. 46. — Trigone équilatéral mais dont la bissectrice ne correspond pas à la ligne médiane.

3° Découverte des orifices urétéraux. — C'est là un temps, on pourrait presque dire le temps capital de toute cystoscopie, d'abord à cause des notions diagnostiques qui découlent des caractères mêmes de ces orifices, et aussi parce que la reconnaissance du méat urétéral constitue la seule partie difficile du cathétérisme des uretères.

Cette recherche va se trouver grandement facilitée par les notions anatomiques que nous venons d'exposer. Elle comporte : *a*) des mouvements à faire exécuter au cystoscope ; *b*) la reconnaissance de certains repères intravésicaux.

a) *Mouvements du cystoscope.* — Leur technique découle directement de ce que nous venons d'exposer au paragraphe précédent. Nous avons vu, en effet, qu'un orifice urétéral ne peut être près du col sans être proche de la ligne médiane et inversement qu'il ne peut être loin du col sans être aussi éloigné de la ligne médiane.

Dans le premier cas, il faudra enfoncer peu le cystoscope, tout en laissant le bouton-index bas, c'est-à-dire vers 5 heures ou 7 heures. Dans la seconde éventualité, on sera obligé d'engager beaucoup l'instrument à l'intérieur de la vessie, mais en tournant fortement le bouton vers le haut, vers 3 heures ou 9 heures. Le cas habituel, moyen, qui correspond à des orifices normalement placés, comporte un enfoncement modéré du cystoscope, de 2 à 3 centimètres, et une rotation du bouton entre 4 et 5 heures, s'il s'agit de l'orifice gauche; entre 7 et 8 heures, s'il s'agit de l'orifice droit. Pratiquement, on peut ainsi définir la manœuvre à exécuter : *le bouton du cystoscope étant tourné vers 4 heures* ou *8 heures, on enfonce l'instrument de 1 centimètre et demi à 2 centimètres a partir du moment où le col cesse d'apparaître dans le champ.* Dans cette position du prisme, on doit apercevoir l'orifice urétéral, et lorsqu'on en a vu un, il suffit de faire tourner le cystoscope et d'amener le bouton de l'autre

côté en un point symétrique à celui où il se trouvait, pour apercevoir l'autre orifice.

La situation du méat pouvant, nous l'avons vu, varier dans des proportions assez considérables, il faudra, si l'on ne trouve pas les orifices à leur place normale, les chercher ailleurs, et alors ce sera ou plus loin de la ligne médiane et dans la vessie ou plus près du col, et de la ligne médiane. Nous ne saurions trop le répéter, en effet ; dans l'immense majorité des cas, ce mouvement de pré- et rétropulsion du cystoscope devra être inséparable d'un mouvement de rotation concomitant : l'association des deux mouvements constitue un mode de progression *en hélice*, qui s'impose dans cette recherche des orifices urétéraux. Que de fois nous avons vu dans les cours de Necker un débutant chercher infructueusement un méat tout près de la ligne médiane avec un cystoscope très enfoncé : il suffisait de combiner correctement les deux positions de l'instrument, pour que l'orifice fût facilement trouvé.

A ces deux premières sortes de mouvement étroitement associées, il faudra presque toujours en ajouter une troisième, les mouvements de *bascule* dont nous avons déjà montré l'importance capitale au chapitre de technique générale, p. 45. Ils auront dans le cas particulier un double avantage : α) ils grossiront le segment de vessie où se trouve le méat et feront ainsi apparaître à l'évidence un orifice à peine visible, punctiforme ou en coup d'ongle, et qui se trouve alors augmenter de taille jusqu'à 2 et 3 fois.

β) Ils permettront d'éclairer et d'examiner les recessus ou dépressions, où peut se cacher un méat urétéral. Nous avons vu qu'au cas de bourrelet très saillant, l'orifice pouvait se trouver sur un des versants, et y rester caché, si le cystoscope est laissé en position moyenne. Que l'on vienne, au contraire, à élever le pavillon du cystoscope par un mouvement de bascule de bas en haut, le prisme, se trouvant alors en regard du recessus, y découvrira le méat (voir les 2 schémas plus haut, p. 46).

b) *Reconnaissance des repères intravésicaux.* — Des trois repères que l'on a proposés à l'intérieur de la vessie, col, ligament inter-urétéral, bulle d'air, le meilleur est le col. C'est *toujours du col qu'il faut partir et c'est toujours au col qu'il faut revenir.* Normalement, lorsqu'on est au niveau de la zone urétérale, le col ne doit pas être visible dans le champ, mais cependant tout proche de lui ; si l'on n'aperçoit pas alors l'uretère, il faut le chercher au plus haut à 4 heures, 3 heures, ou à 8 heures, 9 heures, et en s'éloignant davantage du col, au plus bas à 5 heures ou 7 heures, en rapprochant au contraire le prisme du col, qui pourra même apparaître alors un peu dans le champ.

Le second repère, qui peut d'ailleurs s'allier avec le précédent, mais sera rarement suffisant à lui tout seul, c'est le *repli inter-urétéral*, s'il existe : on le suivra de l'œil en tournant le cystoscope à droite ou à gauche, et, à l'extrémité de ce ligament, doivent exister les orifices.

Un troisième moyen consiste à utiliser comme point de repère la *bulle d'air* du sommet : celle-ci se trouvant dans le champ, on fait exécuter au cystoscope une rotation d'à peu près une demi-circonférence, l'uretère doit passer dans le

champ à un moment donné. Ce moyen est loin d'avoir la valeur des autres procédés, car suivant la situation plus ou moins horizontale du malade, la bulle se trouvera en rapport avec des parties différentes de la vessie.

En somme, et résumant l'ensemble des notions que nous venons d'exposer sur la forme, la situation et la recherche des orifices urétéraux, nous pouvons maintenant synthétiser leur découverte, préciser minutieusement la technique que doit, pour y arriver, suivre un débutant.

A. Cas faciles. — Procédant toujours, avec une méthode rigoureuse, on s'appliquera tout d'abord à découvrir un premier orifice urétéral, le gauche, par exemple. *a*) Pour cela, le cystoscope, à peine enfoncé, est tourné, le bouton regardant entre 4 et 5 heures; ayant reconnu la saillie du col, on enfonce l'instrument de façon que celui-ci disparaisse du champ, et que se montre l'extrémité terminale du ligament inter-urétéral, lorsque ce dernier existe. Sur son bourrelet, on reconnaît alors le plus souvent l'orifice, de forme et de dimension variables, et donnant de temps à autre passage à une éjaculation.

Si l'on ne voit pas le méat, tout en continuant à fixer la zone urétérale, on imprime à l'instrument un mouvement de bascule, qui porte le pavillon du cystoscope en haut et vers la droite du malade : tous les détails du segment vésical observé apparaissent alors très grossis, et on peut souvent apercevoir ainsi facilement un méat peu volumineux, ou à peine saillant.

Supposons que l'on ne trouve pas l'orifice dans cette zone où il se trouve pourtant d'ordinaire. *b*) Il faut alors le chercher ailleurs, mais en ne se départissant pas d'une méthode rigoureuse. On pourra d'abord le chercher *plus haut* et *plus profondément*, c'est-à-dire en enfonçant davantage le cystoscope et en tournant le bouton vers 4 heures, ou même vers 3 heures. L'orifice est toujours invisible. *c*) Il faut alors, faisant la manœuvre inverse, le chercher beaucoup *plus bas* et *moins profondément* dans la vessie, c'est-à-dire le bouton tourné successivement à 5 heures, et même 6 heures, et le cystoscope retiré peu à peu jusqu'à l'amener auprès du col. Il est bien rare qu'avec cette technique, et en y associant de temps à autre des mouvements de bascule destinés à rapprocher le prisme de la paroi vésicale et à la grossir considérablement, que le méat urétéral ne puisse être découvert.

Ce premier orifice trouvé, on apercevra ordinairement le second dans une position juste symétrique, de l'autre côté de la ligne médiane. Ainsi, méat urétéral droit à 5 heures implique méat urétéral gauche à 7 heures. Si le droit se trouve à 4, le gauche sera à 8, etc.

Cependant, nous rappellerons qu'il est des cas où un méat est très rapproché de la ligne médiane du fait d'un déportement vers la droite ou la gauche du trigone, l'autre orifice s'en trouvant anormalement éloigné. Ainsi un méat gauche pourra être à 5, et le droit à 8 heures, ou même 9 heures.

B. Cas difficiles. — Nous n'avons envisagé jusqu'ici que les cas faciles, les plus fréquents heureusement, ceux où les orifices occupent leur position habituelle, et où, avec la technique proposée, on est toujours sûr de trouver l'uretère.

Mais il est des cas plus difficiles ; la difficulté pouvant tenir à des causes variées.

a) Tout d'abord dans certaines vessies de capacité très grande, l'uretère n'apparaît pas, parce que la vessie n'est pas suffisamment distendue ; cela arrive en particulier assez souvent chez la femme, probablement parce qu'il peut y avoir chez elle un abaissement du bas-fond. Par conséquent, lorsque dans une vessie très complaisante on ne parviendra pas à voir les uretères, il faudra augmenter la quantité de liquide contenu dans la vessie.

b) Parfois l'orifice est difficile à voir parce qu'il est petit et qu'il se confond avec des vaisseaux. La tache urétérale est cependant moins nette que la ligne d'un vaisseau et peut être distinguée par un œil exercé alors qu'elle ne le sera pas par un œil un peu novice. Pour être certain qu'il s'agit bien de l'uretère et non point d'un vaisseau ou d'une tache, il faudra, comme nous l'avons dit plus haut, rapprocher le prisme de cet uretère par un mouvement de bascule, le pavillon étant porté très fortement vers la cuisse opposée à l'orifice que l'on cherche. Les caractères de l'orifice apparaîtront alors tels parfois, que l'on aura la certitude qu'il s'agit bien de l'uretère. D'autre part on n'aura qu'à attendre l'éjaculation et s'il s'agit bien de l'uretère, à ce moment l'orifice s'entr'ouvrant deviendra absolument évident.

c) D'autres fois, très rarement d'ailleurs, l'orifice est difficile à voir parce qu'il est tout près du col, et ce n'est qu'en retirant presque complètement le cystoscope qu'on peut le découvrir.

d) Nous avons déjà envisagé les cas où il existe un bourrelet urétéral très saillant, et où l'orifice s'ouvre sur un de ses versants. Si l'on n'imprime pas au cystoscope un fort mouvement de bascule dans le sens nécessaire, un tel méat pourra demeurer absolument invisible : les deux schémas 58 et 59 montrent la manœuvre à exécuter alors.

e) Des plis de la muqueuse pas assez distendue, des saillies d'œdème peuvent masquer l'uretère.

f) D'autre part, dans certaines vessies à colonnes, des orifices de cellules peuvent le simuler, et alors on aperçoit non pas un, mais des dizaines d'orifices. Alors il peut être vraiment très difficile de reconnaître l'orifice, car si l'on voit le remous produit par l'éjaculation, on ne reconnaît pas exactement d'où elle provient.

g) Enfin, un orifice urétéral peut demeurer invisible, du fait qu'il s'ouvre dans un diverticule congénital ou se trouve dans le voisinage de cellules acquises intercolomnaires. Lors de l'étude de cette disposition anatomique nous indiquerons où l'on a chance alors de trouver le méat urétéral.

Dans tous ces cas il faut recourir à l'injection sous-cutanée d'indigo carmin (4 cm cubes d'une solution à 4 pour 100 dans du sérum). Au bout d'un quart d'heure l'indigo carmin se trouvant en pleine élimination déterminera des éjaculations colorées qui serviront de guide pour la découverte des orifices (pl. IV, fig. 3 et 4).

IV. Le *col* de la vessie mérite, comme la région urétérale, une attention spé-

ciale. Son aspect diffère suivant qu'on le considère dans ses parties supérieures ou latérales, ou dans sa partie inférieure.

Lorsque l'index du cystoscope étant tourné *en haut*, on retire graduellement l'instrument du milieu de la vessie, on voit apparaître à un moment donné, à la partie inférieure du champ, un croissant rouge foncé, à bord très net légèrement translucide et dont la concavité se trouve dirigée en haut. C'est l'image du col, au-dessus de laquelle on continue à apercevoir la coloration jaune de la muqueuse vésicale (pl. V, fig. 1). Sur cette dernière apparaissent en général des vaisseaux assez développés présentant une disposition radiée, verticale. Que l'on retire un peu plus le cystoscope, le croissant rouge envahit davantage le champ et finit par le couvrir tout entier, la vision se trouvant à ce moment complètement obscurcie.

Sur *la partie latérale* du col, on peut obtenir une image identique à celle que l'on obtient en regardant la partie supérieure, le croissant apparaissant alors dans la moitié du champ située du côté opposé à celui que l'on considère (pl. V, fig. 2 et 3). Mais parfois il peut se montrer très net à la partie supérieure et beaucoup moins à la partie inférieure, présentant en réalité un mélange des deux aspects supérieur et inférieur.

A *la partie inférieure*, l'image du col n'est plus tout à fait semblable. L'index étant en bas, si l'on retire l'instrument pour voir le col, on remarquera à un moment donné qu'il apparaît dans le champ à la partie supérieure une teinte rouge, mais dont la limite de séparation avec la zone jaune très éclairée de la muqueuse vésicale n'est plus nettement tranchée comme cela existait à la partie supérieure (pl. V, fig. 4). Le passage entre la coloration jaune et la coloration rouge foncé du col se fait progressivement et il est difficile de dire exactement où commence et où finit le col. Cet aspect tient d'une part à ce que l'angle formé par la paroi inférieure de la vessie avec l'urètre est moins tranché à la partie inférieure qu'à la partie supérieure; cela tient aussi à ce fait que le cystoscope déprime la zone inférieure du col pour la ramener presque au niveau de la paroi inférieure de la vessie. Cette zone intermédiaire entre le col et la paroi vésicale elle-même est, nous l'avons déjà dit, particulièrement riche en vaisseaux qui présentent dans leur ensemble une disposition radiée partant du col et se dirigeant vers le trigone.

Le col est en général lisse, mais il n'est pas rare de le voir modifié par de petits soulèvements qui ne sont en réalité que des plis de la muqueuse, plis soit longitudinaux, dus à ce que le col n'est pas entièrement déplissé par le cystoscope, soit transversaux provenant de ce que la muqueuse du col s'est laissée refouler par l'instrument. Ces plis insignifiants en réalité peuvent sembler très développés en raison de la proximité du prisme et du grossissement qui en résulte (pl. V, fig. 5). Si la muqueuse apparaît de coloration normale, il faudra se garder de conclure à une modification pathologique en présence de ces soulèvements; d'ailleurs la régularité de ces plis, leur absence de pédiculisation empêcheront de les confondre avec des productions polypeuses développées au niveau du col.

Parfois sur la muqueuse du col, ou sur celle de la partie de la vessie touchant au col, le plus souvent en bas, apparaît une tache d'un rouge éclatant plus ou moins grande, plus ou moins limitée; il s'agit d'une *suffusion* sanguine produite par le passage de la sonde ou du cystoscope. Le caractère de la muqueuse environnante qui apparaît saine empêchera de confondre cette tache avec une lésion préexistante à la cystoscopie. Chez les malades qui ont eu une sonde à demeure, cette altération de la muqueuse peut être assez prononcée et se présenter même comme une véritable *ulcération*; il faudra, connaissant l'existence de cette sonde à demeure, se garder de considérer la lésion comme une lésion ulcéreuse de cystite.

MOUVEMENTS DE LA PAROI VÉSICALE

La paroi vésicale peut être, dans certaines circonstances, animée de mouvements parfaitement visibles au cystoscope.

Tout d'abord, lorsqu'au cours d'une cystoscopie la vessie se contracte tandis que le patient éprouve le besoin d'uriner, on peut apercevoir des *mouvements d'ondulation* et, si le fait se produit alors qu'on pratique un cathétérisme urétéral, on observe des soulèvements de l'uretère.

Les mêmes mouvements d'ondulation se produisent parfois en dehors de tout besoin d'uriner ressenti par le malade; ils paraissent dus au refoulement des parois par les contractions des anses intestinales.

Des mouvements beaucoup plus perceptibles encore peuvent exister, ce sont des *battements* de la paroi isochrones aux pulsations artérielles. Chez certains sujets ces battements de la paroi sont très marqués. Ils se retrouvent surtout chez les artério-scléreux. On les observe également quelquefois au pourtour d'une tumeur vésicale; ils paraissent être en rapport avec un développement vasculaire plus important du fait de la présence du néoplasme; il faudra les distinguer des pulsations qui peuvent se produire au niveau même de la tumeur.

PLANCHE I

VESSIE NORMALE

Fig. 1 — *Vue de la partie supérieure du col.*

Fig. 2 — *Vue de la partie latérale droite du col.*

Fig. 3 — *Vue de la partie latérale gauche du col.*

Fig. 4 — *Vue de la partie inférieure du col.*

Fig. 5 — *Aspect particulier de la partie supérieure du col, du à l'existence de plis longitudinaux.*

TAFEL I

Fig. 1 — *Ansicht der oberen Halspartie.*

Fig. 2 — *Ansicht der rechtsseitigen Halspartie.*

Fig. 3 — *Ansicht der linksseitigen Halspartie.*

Fig. 4 — *Ansicht der unteren Halspartie.*

Fig. 5 — Eigentümliche *Ansicht der oberen Halspartie von längsseitigen Falten erzeugt.*

PLATE I.

Fig. 1 — *View of the upper part of the neck of the bladder.*

Fig. 2 — *View of the right lateral part of the neck of the bladder.*

Fig. 3 — *View of the left lateral part of the neck of the bladder.*

Fig. 4 — *View of the lower part of the neck of the bladder.*

Fig. 5 — Peculiar aspect of the upper part of the neck due to longitudinal plaits.

TAVOLA I

Fig. 1 — *Veduta della parte superiore del collo.*

Fig. 2 — *Veduta della parte laterale destra del collo.*

Fig. 3 — *Veduta della parte laterale sinistra del collo.*

Fig. 4 — *Veduta della parte inferiore del collo.*

Fig. 5 — *Aspetto particolare della parte superiore del collo, dovuto all' esistenza di pieghe longitudinali.*

LAMINA I.

Fig. 1 — *Vista de la parte superior del cuello.*

Fig. 2 — *Vista de la parte lateral derecha del cuello.*

Fig. 3 — *Vista de la parte lateral izquierda del cuello.*

Fig. 4 — *Vista de la parte inferior del cuello.*

Fig. 5 — *Aspecto particular de la parte superior del cuello, debido á la existencia de pliegues longitudinales.*

PLANCHE V

VESSIE NORMALE

Fig. 1. — Vue de la partie supérieure du col.

Fig. 2. — Vue de la partie latérale droite du col.

Fig. 3. — Vue de la partie latérale gauche du col.

Fig. 4. — Vue de la partie inférieure du col.

Fig. 5. — Aspect particulier de la partie supérieure du col, dû à l'existence de plis longitudinaux.

TAFEL V.

Fig. 1. — Ansicht der oberen Halspartie.

Fig. 2. — Ansicht der rechtsseitigen Halspartie.

Fig. 3. — Ansicht der linksseitigen Halspartie.

Fig. 4. — Ansicht der unteren Halspartie.

Fig. 5. — Eigentümliche Ansicht der oberen Halspartie von längsseitigen Falten erzeugt.

PLATE V.

Fig. 1. — View of the upper part of the neck of the bladder.

Fig. 2. — View of the right lateral part of the neck of the bladder.

Fig. 3. — View of the left lateral part of the neck of the bladder.

Fig. 4. — View of the lower part of the neck of the bladder.

Fig. 5. — Peculiar aspect of the upper part of the neck due to longitudinal pleats.

STAMPA V.

Fig. 1. — Veduta della parte superiore del collo.

Fig. 2. — Veduta della parte laterale destra del collo.

Fig. 3. — Veduta della parte laterale sinistra del collo.

Fig. 4. — Veduta della parte inferiore del collo.

Fig. 5. — Aspetto particolare della parte superiore del collo, dovuto all' esistenza di pieghe longitudinali.

LAMINA V.

Fig. 1. — Vista de la parte superior del cuello.

Fig. 2. — Vista de la parte lateral derecha del cuello.

Fig. 3. — Vista de la parte lateral izquierda del cuello.

Fig. 4. — Vista de la parte inferior del cuello.

Fig. 5. — Aspecto particular de la parte superior del cuello, debido á la existencia de pliegues longitudinales.

Fig. 1

Fig. 2

Fig. 3

Fig. 4

Fig. 5

MASSON & C , Editeurs

III. — CYSTOSCOPIE DE LA VESSIE PATHOLOGIQUE

CHAPITRE I

COLONNES VÉSICALES

La paroi vésicale, qui est normalement lisse, apparaît parfois très irrégulière, comme cloisonnée par de véritables crêtes s'anastomosant les unes avec les autres, de sorte que la surface prend un *aspect réticulé*, plus ou moins accentué suivant le développement de ces crêtes. Ces soulèvements ont reçu le nom de *colonnes*. Elles ont comme caractère essentiel d'être indépendantes de la plus ou moins grande distension de la vessie, et on peut remplir la cavité autant qu'on le voudra sans les faire disparaître. Par suite de leur saillie elles paraissent fortement éclairées et elles projettent sur le fond vésical des ombres en rapport avec leur degré de développement. En dehors de lésions surajoutées, cystite par exemple, la muqueuse qui les recouvre conserve son aspect normal.

Dans un premier degré, les colonnes se présentent sous forme de plis peu accentués, peu nombreux et presque toujours parallèles, rejoints par-ci par-là par quelques plis moins développés; ces formations n'existent qu'en certains points de la vessie, en général au niveau des faces latérales et de la région rétro-urétérale.

Dans un second degré, elles sont plus accentuées et forment des reliefs plus saillants qui s'entre-croisent les uns avec les autres, laissant entre eux des espaces de muqueuse normale en forme de dépressions irrégulières et de dimensions variables (pl. VI, fig. 1). Dans ces cas, la plus grande partie de la paroi vésicale est atteinte et seule la paroi supérieure et la région du trigone sont respectées.

Enfin, à un troisième degré, toute la vessie, sauf le trigone qui reste presque toujours intact, est modifiée par le développement de ces colonnes qui forment des saillies volumineuses, s'entre-croisant dans tous les sens et tellement multipliées que la surface vésicale se trouve transformée en un véritable réseau échappant à toute description en raison de sa complexité. Parmi ces crêtes, les unes sont larges très saillantes, formant des *colonnes principales*, desquelles

se détachent d'autres crêtes moins épaisses, moins élevées qui constituent des *colonnes secondaires*. Entre toutes ces colonnes, on voit encore par-ci par-là un espace de muqueuse à peu près normale ; mais, sur presque toute l'étendue, il n'existe plus que des dépressions d'autant plus creuses que les colonnes qui les limitent sont plus saillantes. Parmi ces dépressions quelques-unes, plus accentuées et d'ouverture légèrement rétrécie, constituent des *cellules*, reconnaissables à la tache plus ou moins foncée qu'elles forment sur la paroi verticale (pl. VI, fig. 2). Enfin, par endroits, on pourra voir des cellules particulièrement profondes, à fond non perceptible, et qui constituent de véritables *diverticules*.

Diagnostic différentiel. — Les colonnes vésicales sont suffisamment caractéristiques pour qu'il soit impossible de les confondre avec aucune autre lésion. Seules les vessies à grande capacité de certaines femmes, vessies que l'on ne remplit pas assez au moment de l'exploration cystoscopique, peuvent prendre une apparence de colomnisation. Cependant, même dans ces cas, les mamelons formés par le plissement de la muqueuse vésicale insuffisamment distendue ne ressemblent pas absolument au réseau que forment les véritables colonnes vésicales.

Diagnostic étiologique. — La signification des colonnes vésicales est variable.

1° Elles existent surtout dans les vessies qui ont subi, du fait d'une lésion quelconque s'opposant au libre écoulement de l'urine, une distension de longue durée. C'est ainsi qu'on les rencontre constamment chez les *prostatiques* et chez les malades porteurs de vieux *rétrécissements de l'urètre*.

2° Elles existent d'autre part chez les *tabétiques* et parfois à une période très peu avancée du tabes. Aussi lorsque, chez un individu urinant mal et n'ayant pas d'obstacle urétral ou prostatique, on rencontre à la cystoscopie des colonnes vésicales, on doit penser immédiatement à la possibilité d'un tabes débutant par des manifestations urinaires. Cet aspect est tellement significatif que nous avons pu à plusieurs reprises faire un diagnostic de tabes incipiens, uniquement d'après l'aspect cystoscopique de ces vessies; l'examen du liquide céphalo-rachidien démontrera alors presque toujours l'existence d'une lymphocytose annonçant le debut d'un tabes qui s'affirmera déjà par l'existence de quelques autres signes.

3° Enfin on peut trouver des colonnes vésicales chez des sujets qui n'ont aucune des raisons précédentes d'en avoir, sujets parfois très jeunes et qui n'accusent aucun trouble vésical. Ce sont des colonnes qu'on pourrait appeler *idiopathiques* et qui, vraisemblablement, sont uniquement le fait d'une faiblesse congénitale de la musculature vésicale.

PLANCHE VI

COLONNES ET CELLULES

Fig. 1. — Colonnes vésicales, plus développées en dehors, où elles circonscrivent des cellules acquises.
Fig. 2. — Cellules plus profondes, constituant de véritables diverticules, creusées dans une vessie présentant de la cystite chronique avec des calculs.
Fig. 3. — Diverticule congénital situé près du trigone et dans le fond d'une cystite, un orifice urétéral.
Fig. 4. — Diverticule congénital situé sur la paroi latérale gauche.
Fig. 5. — Ouverture d'un diverticule congénital très développé.
Fig. 6. — Calcul enclavé dans un petit diverticule acquis.

PLATTE VI.

Fig. 1. — Stark nach aussen entwickelte Blasenhalken, welche die erworbenen Buchtungen umgeben.
Fig. 2. — Tiefere Zellen wahre Divertikel bildend, die in eine mit chronischer Cystitis behaftete Blase tief eindringen; Steine vorhanden.
Fig. 3. — Congenitales Divertikel, nächst den Trigonum, in dessen Boden der ureterale Orificium sich öffnet.
Fig. 4. — Congenitales Divertikel an der linken Seitenwand sitzend.
Fig. 5. — Oeffnung eines congenitalen und stark entwickelten Divertikels.
Fig. 6. — Stein in einem kleinen erworbenen Divertikel eingeklemmter Stein.

PLANTA VI.

Fig. 1. — Vesical columns, more developed outwardly where they circumscribe acquired cellules.
Fig. 2. — Deeper cellules constituting real diverticula in a bladder showing chronic cystitis and stones.
Fig. 3. — Congenital diverticulum near trigone at the base of which is the ureteral orifice.
Fig. 4. — Congenital diverticulum on the left lateral wall.
Fig. 5. — Opening of a congenital and greatly developed diverticulum.
Fig. 6. — Calculus encased in a small acquired diverticulum

STAMPA VI

Fig. 1. — Colonne vescicali più prominenti per di fuori, dove circoscrivono cellule acquisite
Fig. 2. — Cellule più profonde, costituenti veri diverticoli scavati in una vescica presentante cistite cronica con calcoli.
Fig. 3. — Diverticolo congenitale vicino al trigono e nel fondo del quale si apre un orifizio ureterale
Fig. 4. — Diverticolo congenitale situato nella parete laterale sinistra
Fig. 5. — Apertura d'un diverticolo congenitale molto sviluppato.
Fig. 6. — Calcolo incastonato nel un piccolo diverticolo acquistato.

LÁMINA VI.

Fig. 1. — Columnas vesicales más desarrolladas de fuera, donde ellas circunscriben las celdas adquiridas.
Fig. 2. — Celdas más profundas que constituyen verdaderos diverticulos, cavados en una vejiga con cistitis crónica y cálculos
Fig. 3. — Diverticulo congenital situado cerca del trigono y en el fondo del cual se abre un orificio ureteral.
Fig. 4. — Diverticulo congenital situado en la pared lateral izquierda
Fig. 5. — Abertura de un diverticulo congenital muy desarrollado.
Fig. 6. — Calculo encajado en un pequeño diverticulo adquirido

PLANCHE VI

COLONNES ET CELLULES

Fig. 1. — Colonnes vésicales, plus développées en dehors, où elles circonscrivent des cellules acquises.
Fig. 2. — Cellules plus profondes, constituant de véritables diverticules, creusés dans une vessie présentant de la cystite chronique avec des calculs.
Fig. 3. — Diverticule congénital situé près du trigone et dans le fond duquel s'ouvre un orifice urétéral.
Fig. 4. — Diverticule congénital situé sur la paroi latérale gauche.
Fig. 5. — Ouverture d'un diverticule congénital très développé.
Fig. 6. — Calcul enchatonné dans un petit diverticule acquis.

TAFEL VI.

Fig. 1. — Stark nach aussen entwickelte Blasenbalken, welche die erworbenen Buchtungen umgeben.
Fig. 2. — Tiefere Zellen wahre Divertikel bilden, die in eine mit chronischer Cystitis behafteten Blase tief eindringen; Steine gegenwärtig.
Fig. 3. — Congenitales Divertikel, nächst den Trigonum, in dessen Boden das ureterale Orificium sich öffnet.
Fig. 4. — Congenitales Divertikel an der linken Seitenwand sitzend.
Fig. 5. — Oeffnung eines congenitalen und stark entwickelten Divertikels.
Fig. 6. — Ein in einem kleinen, erworbenen Divertikel eingeklemmter Stein.

PLATE VI.

Fig. 1. — Vesical columns, more developped outwardly where they circumscribe acquired cellules.
Fig. 2. — Deeper cellules constituting real diverticula in a bladder showing chronic cystitis and stones.
Fig. 3. — Congenital diverticulum near trigone at the base of which is an ureteral orifice.
Fig. 4. — Congenital diverticulum on the left lateral wall.
Fig. 5. — Opening of a congenital and greatly developped diverticulum.
Fig. 6. — Calculus encased in a small acquired diverticulum.

STAMPA VI.

Fig. 1. — Colonne vescicali più pronunziate per di fuori, dove circoscrivono cellule acquistate.
Fig. 2. — Cellule più profonde, costituenti veri diverticoli scavati in una vescica presentante cistite cronica con calcoli.
Fig. 3. — Diverticolo congenitale, vicino al trigone e nel fondo del quale si apre un orificio ureterale.
Fig. 4. — Diverticolo congenitale situato nella parete laterale sinistra.
Fig. 5. — Apertura d'un diverticolo congenitale molto sviluppato.
Fig. 6. — Calcolo incastonato nel un piccolo diverticolo acquistato.

LAMINA VI.

Fig. 1. — Columnas vesicales más desarrolladas de fuera, donde ellas circunscriben las células adquiridas.
Fig. 2. — Células más profundas que constituyen verdaderos diverticulos, cavados en una vejiga con cistitis crónica y cálculos
Fig. 3. — Diverticulo congenital situado cerca del trígono y en el fondo del cual se abre un orificio ureteral.
Fig. 4. — Diverticulo congenital situado en la pared lateral izquierda.
Fig. 5. — Abertura de un diverticulo congenital muy desarrollado.
Fig. 6. — Cálculo encajado en un pequeño diverticulo adquirido.

Fig. 1

Fig. 2

Fig. 3

Fig. 4

Fig 5

Fig. 6

MASSON & C^
Editeurs

CHAPITRE II

CELLULES VÉSICALES

Une cellule vésicale apparaît au cystoscope sous l'aspect d'une tache de coloration plus ou moins sombre, de forme arrondie ou plus ou moins irrégulièrement ovalaire, limitée par des bords tantôt nets, tantôt légèrement mousses, comme ourlés et découpés parfois par de petites incisures qui leur donnent un aspect froncé.

Si la cellule est très profonde et que son orifice soit de petites dimensions, elle apparaît absolument noire et constitue un *diverticule*.

Si, au contraire, elle est peu profonde et à orifice large, la lumière y pénètre jusqu'au fond et y produit des colorations variées, sombres, avec des reflets plus ou moins lumineux en certaine place qui sont dus à l'existence de colonnes secondaires moins accentuées qui cloisonnent en partie le fond de la cellule. Dans d'autres cas, le fond est absolument régulier et peut refléter la lumière de telle sorte que pour un œil peu exercé la tache que détermine la cellule, au lieu d'être interprétée comme résultant de la présence d'une cavité, peut être interprétée comme résultant d'une saillie colorée. Nous en reproduisons un bel exemple (pl. VI, fig. 4). L'examen des bords de la tache, l'absence d'ombre portée doivent faire éviter l'erreur.

Les formations cellulaires doivent être différenciées en deux grandes variétés.

A. — Dans une première variété, ces cellules accompagnent de nombreuses colonnes vésicales; elles sont alors en général multiples elles-mêmes et résultent précisément de la saillie de ces colonnes. On les trouve parfois tellement rapprochées et nombreuses qu'elles donnent à la muqueuse l'aspect d'un nid de guêpes. Elles peuvent siéger sur toutes les parties de la vessie, sauf au niveau du trigone. Ces cellules sont à bords émoussés, très irréguliers et que l'on reconnaît formées par la conjonction des saillies colomnaires. Ce sont elles qui présentent d'ordinaire ce fond cloisonné que nous avons décrit page 62. Il s'agit alors de *cellules acquises*, et en rapport avec des phénomènes de rétention chronique, ayant amené également la production des colonnes.

B. — La seconde variété est représentée seulement par une ou deux cellules, qui se rencontrent presque toujours dans la zone latérale inférieure, immédiatement en dehors des orifices urétéraux. Ce sont des malformations *congénitales* de la vessie. Leur aspect est très caractéristique : d'une part, elles sont creusées dans une paroi vésicale saine et parfaitement unie; d'autre part, leur contour est absolument régulier, de forme régulièrement arrondie ou ovalaire, à bords en général minces, tranchants et présentant l'aspect valvulaire. Enfin leur fond, lorsqu'on peut l'apercevoir, est complètement lisse (pl. VI, fig. 3 et 4).

Lorsqu'une de ces vessies à cellules congénitales devient le siège de colonnes par suite d'un obstacle urétral, on pourra rencontrer alors dans une même vessie la juxtaposition des deux variétés que nous venons de décrire.

Fig. 47. — Papillome dans un diverticule.

Parfois, l'orifice aperçu au cystoscope est considérable; il appartient alors à un diverticule aussi volumineux que la vessie dans lequel il débouche; la planche VI, fig. 5, donne un bel exemple de ces diverticules. Plus exceptionnellement il s'agit d'une vessie bilobée. Dans ces cas l'orifice est unique, et situé sur la partie latérale.

Parfois dans ces cellules, surtout dans les acquises, se trouvent des calculs qui sont véritablement enchatonnés, calculs que l'on peut apercevoir au cystoscope si la cellule n'est pas trop profonde, mais qui peuvent échapper à la vue si la cellule (pl. VI, fig. 6) est très développée. Le diverticule peut être également le siège d'un papillome. Buerger[1] a récemment appelé l'attention sur la faculté qu'ont certains orifices de diverticules congénitaux de se contracter et d'obturer la cavité sous-jacente. Dans un diverticule existait un papillome visible lorsque l'orifice du diverticule était entr'ouvert (fig. 47), invisible lorsque les bords de l'orifice se rapprochaient (fig. 48).

Fig. 48. — Diverticule fermé.

Signalons que la proximité de ces cellules et des orifices urétéraux peut modifier la situation et l'aspect de ces derniers. Lorsqu'il s'agit de diverticules acquis, le méat urétéral peut siéger en n'importe quel point. Lorsqu'ils sont congénitaux, l'orifice urétéral vient déboucher le plus souvent tout près de la margelle interne qui limite le diverticule du côté du trigone; c'est là qu'il faut toujours le chercher d'abord; plus rarement, il se trouve dans le fond même du diverticule (pl. XXXV, fig. 2 et 3).

[1] Buerger, *Journal d'Urologie*. Mai 1915.

CHAPITRE III

ŒDÈME VÉSICAL

Il est difficile de donner une description de l'œdème, aussi bien dans la vessie que partout ailleurs.

D'une façon générale, l'œdème vésical se caractérise par un soulèvement de la muqueuse d'une coloration variable, mais qui toujours présente une *translucidité spéciale* le faisant reconnaître : on devine en effet qu'au niveau du soulèvement la muqueuse est gonflée par de la sérosité. Aucun détail net n'y est visible. L'idée la plus exacte que l'on puisse donner de l'aspect de la muqueuse vésicale œdématiée est de la comparer à certains œdèmes volumineux du scrotum.

La coloration variera selon qu'un élément inflammatoire et congestif se mêle ou non aux troubles mécaniques, et elle peut aller depuis la teinte la plus pâle, gris blafarde jusqu'à un rouge très accentué en passant par des jaunes et des roses. On peut voir ces différents aspects sur les planches ci-jointes.

a) Tantôt la muqueuse est soulevée en *nappe* par l'œdème et l'on rencontre cette variété le plus fréquemment au voisinage du col. Le plus souvent, d'ailleurs, il existe sur ce soulèvement en nappe des saillies secondaires plus marquées, plus translucides, simulant quelquefois de véritables formations polypeuses (pl. VII, fig. 1).

b) Tantôt l'œdème au lieu de se faire en nappe se fragmente, se subdivise en une série de formations isolées, arrondies, constituant une réunion de mamelons de même dimension ou à peu près, accolés les unes aux autres. L'aspect de cette variété d'œdème lui a fait donner le nom d'*œdème bulleux* (pl. VII, fig. 2, 3, 4). Cet œdème bulleux a été comparé à des grains de raisin sur lesquels joue la lumière. La teinte en est variable, tantôt rose, corail pâle, tantôt rouge pêche, tantôt franchement jaune ou gris perle. Lorsque les formations œdémateuses sont de très petit volume, on peut avoir un aspect comme *granuleux* qu'on a comparé à des œufs de caviar, à du frai de poisson.

Nous décrirons plus en détail ces différents aspects à propos des modifications inflammatoires de la vessie.

L'œdème de la vessie est toujours une lésion localisée. Il n'envahit jamais la totalité de la cavité vésicale. On peut le trouver limité au col de la vessie, à un orifice urétéral, etc.

Lorsque l'œdème vésical est en régression, il laisse sur la muqueuse vésicale une plaque blanche légèrement surélévée et très finement granitée, à bords très nets dont l'interprétation pourrait être très embarassante pour quiconque ne connaît pas cet aspect.

Diagnostic différentiel. — Les caractères de l'œdème sont, en général, suffisamment nets pour qu'il ne puisse être confondu avec une autre lésion.

a) L'*œdème en nappe* au niveau du col pourrait être pris par un débutant pour une saillie d'*hypertrophie prostatique*. Mais, dans ce dernier cas, les contours sont beaucoup plus nets, la consistance du soulèvement apparaît ferme; celui-ci reflète la lumière, et ne présente pas cette translucidité et cet aspect terne de l'œdème; enfin la couleur est toujours dans la tonalité rouge, alors que l'œdème au niveau du col est blafard. Un dernier critérium est d'essayer de refouler l'œdème avec une sonde urétérale qui s'y enfoncera sans difficulté y déterminant un véritable godet.

b) Nous avons vu que certains œdèmes pouvaient revêtir un aspect *polypeux*. Un œil inexpérimenté pourrait alors songer à l'existence de *végétations papillomateuses*. C'est là une erreur grossière que les caractères très précis de l'œdème d'une part, des polypes d'autre part, doivent empêcher de commettre. Nous reviendrons sur ce diagnostic à propos des tumeurs vésicales.

En revanche, on pourra hésiter avec certains néoplasmes infiltrés.

Diagnostic étiologique. — L'œdème vésical ne constitue pas par lui-même une affection, mais est toujours symptomatique et ses causes sont des plus variées. Il faut les connaître afin de les rechercher lorsqu'on le constate.

1° Les *traumatismes* de la muqueuse vésicale peuvent provoquer de l'œdème; c'est ainsi qu'on le voit apparaître à la suite d'une cautérisation ou de l'étincelage d'un polype vésical, ou d'une brûlure de la vessie par la lampe du cystoscope, etc.

2° Autour d'une *lésion inflammatoire* de la muqueuse vésicale on peut voir se développer de l'œdème, de même qu'autour d'un *néoplasme*, et dans ces cas l'œdème peut prendre une teinte presque rouge. La description de cet œdème inflammatoire sera détaillée au chapitre des cystites.

3° Au niveau du col il peut être dû à une *lésion inflammatoire de la prostate*.

4° Les orifices urétéraux s'œdématient dans des circonstances variées. Une *urétéro-pyélite* de nature quelconque, en particulier tuberculeuse, peut provoquer de l'œdème de l'orifice urétéral (pl. XVIII, fig. 4). Un *calcul de l'uretère* arrêté au voisinage de son orifice peut également en déterminer et c'est même là un bon symptôme de ces calculs de la portion vésicale de l'uretère.

5° D'autre part, des *lésions inflammatoires péri-vésicales* sont également capables de provoquer de l'œdème. Chez la femme, en particulier, les inflammations des annexes peuvent fort bien déterminer des réactions vésicales accompagnées d'œdème; de même le cancer de l'utérus, un fibrome utérin, etc.

PLANCHE VII

OEDÈME VESICAL

Fig. 1 — Œdème du col, simulant une hypertrophie de la prostate.

Fig. 2 — Œdème bulleux sur la face latérale de la vessie.

Fig. 3 — Œdème bulleux de forme particulière, situé à la partie supérieure de la vessie.

Fig. 4 — Œdème bulleux entourant un orifice uretéral par lequel est sur le point de sortir un calcul.

TAVOLA VII

Fig. 1 — Oedem der Blasenhalses eine Prostata hypertrophie simulierend.

Fig. 2 — Bulöses Oedem an der Seitenwand der Blase.

Fig. 3 — Bulöses Oedem eigener Art in der oberen Blasenpartie.

Fig. 4 — Bulöses Oedem eine Ureter Öffnung, aus der ein Stein herausstürzt, einschliessend.

PLATE VII

Fig. 1. — Edema of the neck simulating hypertrophy of the prostate.

Fig. 2 — Bulous Edema on lateral face of bladder.

Fig. 3 — Bulous Edema of a particular form situated on the upper part of bladder.

Fig. 4 — Bulous Edema around an ureteral opening 2 ring passage to a stone.

TAVOLA VII

Fig. 1 — Edema del collo simulante un'ipertrofia della prostata.

Fig. 2 — Edema bulloso sopra la faccia laterale della vescica.

Fig. 3 — Edema bulloso a forma particolare situato alla parte superiore della vescica.

Fig. 4 — Edema bulloso circondante un orificio uretrale per il quale un calcolo è pronto di uscire.

LÁMINA VII

Fig. 1 — Edema del cuello que simula una hipertrofia de la prostata.

Fig. 2 — Edema con ampollas sobre la cara lateral de la vejiga.

Fig. 3 — Edema con ampollas de forma particular, situado en la parte superior de la vejiga.

Fig. 4 — Edema con ampollas que rodea un orificio uretral por el cual está en punto de salir un cálculo.

PLANCHE VII

ŒDÈME VÉSICAL

Fig. 1. — Œdème du col, simulant une hypertrophie de la prostate.

Fig. 2. — Œdème bulleux sur la face latérale de la vessie.

Fig. 3. — Œdème bulleux de forme particulière, situé à la partie supérieure de la vessie.

Fig. 4. — Œdème bulleux entourant un orifice urétéral par lequel est sur le point de sortir un calcul.

TAFEL VII.

Fig. 1. — Oedem des Blasenhalses eine Prostatahypertrophie simulierend.

Fig. 2. — Bullöses Oedem an der Seitenwand der Blase.

Fig. 3. — Bullöses Oedem eigener Art in der oberen Blasenpartie.

Fig. 4. — Bullöses Oedem eine Ureteröffnung, aus der ein Stein heraustritt, umgebend.

PLATE VII.

Fig. 1. — Edema of the neck simulating hypertrophy of the prostata.

Fig. 2. — Bullous Edema on lateral face of bladder.

Fig. 3. — Bullous Edema of a particular form situated on the upper part of bladder.

Fig. 4. — Bullous Edema around an ureteral opening giving passage to a stone.

STAMPA VII.

Fig. 1. — Edema del collo simulante un' ipertrofia della prostata.

Fig. 2. — Edema bulloso sopra la faccia laterale della vescica.

Fig. 3. — Edema bulloso a forma particolare situato alla parte superiore della vescica.

Fig. 4. — Edema bulloso circondante un orificio ureterale per il quale un calcolo è al punto di uscire.

LAMINA VII.

Fig. 1. — Edema del cuello que simula una hipertrofia de la próstata.

Fig. 2. — Edema con ampollas sobre la cara lateral de la vejiga.

Fig. 3. — Edema con ampollas de forma particular, situado á la parte superior de la vejiga.

Fig. 4. — Edema con ampollas que rodea un orificio ureteral, por el cual está en punto de salir un cálculo.

Fig. 1

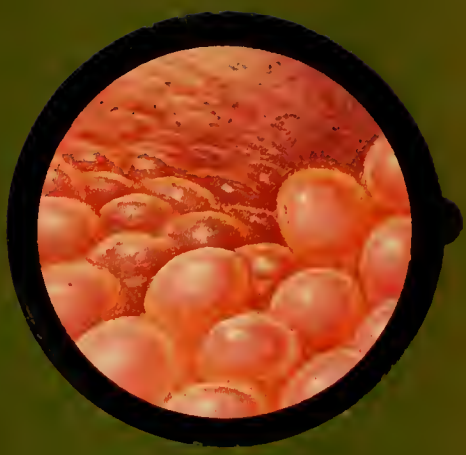

Fig. 2

Fig. 3

Fig. 4

MASSON & Ce
Éditeurs

CHAPITRE IV

ULCÉRATIONS

Les ulcérations que l'on peut rencontrer dans la vessie à la cystoscopie sont de nature très variées. Disons immédiatement que *leurs caractères ne sont pas toujours suffisamment nets* pour qu'il soit possible de les identifier dans tous les cas. Cela se comprend, du reste, lorsque l'on songe qu'au niveau de la peau où nous avons plus encore que par la cystoscopie la faculté de bien apprécier les lésions, où nous pouvons contrôler par le toucher les données fournies par la vue, il nous est impossible souvent de dire la nature d'une ulcération donnée. D'autre part, au niveau de la vessie, des modifications inflammatoires surajoutées viennent constamment modifier l'aspect d'une ulcération et lui enlever tout caractère propre.

Par conséquent si, de temps en temps, il est possible, en présence d'une ulcération vésicale, de dire quelle en est la nature, en se basant sur le caractère qu'elle présente, bien plus souvent l'examen cystoscopique ne suffit pas pour un tel diagnostic et ce sont plutôt les symptômes cliniques ou les lésions vésicales concomitantes qui permettent de l'établir.

On peut rencontrer dans la vessie les ulcérations suivantes :

1° Ulcérations traumatiques.
2° Ulcérations de cystite.
3° Ulcérations tuberculeuses.
4° Ulcérations néoplasiques.
5° Ulcérations syphilitiques.
6° Ulcérations simples.
7° Ulcérations d'abcès.

1° *Les ulcérations traumatiques* résultent, le plus souvent, du contact de la lampe du cystoscope ou du contact de l'extrémité d'une sonde à demeure avec la paroi vésicale. Elles peuvent être provoquées aussi par la sonde urétérale introduite de façon brutale ou maladroite à travers l'orifice urétéral, ou par l'issue d'un calcul. Elles peuvent résulter enfin de la présence d'un corps étranger dans la vessie.

L'ulcération produite par la lampe du cystoscope siège en général à l'union du bas-fond avec la paroi postérieure. Elle est de forme arrondie ou ovalaire,

bien limitée, à bords nets, non décollés. Elle est entourée d'une zone rouge, le centre se présente de coloration différente suivant l'époque à laquelle on la considère : blanc pâle, puis jaune, puis blanc d'argent, tant que la partie nécrosée n'est pas tombée. Lorsque l'escarre n'existe plus, la surface se présente granuleuse, plus ou moins rosée (pl. VIII, fig. 1). En somme, on pourra reconnaître cette ulcération lorsqu'on la trouvera sur une paroi vésicale absolument saine, lorsqu'elle sera bien limitée de contour, arrondie ou ovalaire et qu'une cystoscopie aura été pratiquée antérieurement. Au cas de cystite concomitante, il devient parfois véritablement très difficile de la reconnaître.

L'ulcération produite par la sonde à demeure, de même que les ulcérations de l'orifice urétéral à la suite d'un cathétérisme, ou du passage d'un calcul, sont de caractère assez analogues. L'ulcération elle-même est de petite dimension, à bords irréguliers, souvent déchiquetés, à fond généralement rosé ; le pourtour de l'ulcération est d'un rouge vif dû à l'existence d'une suffusion sanguine.

2° Dans *les cystites*, on peut observer toutes les variétés d'ulcérations au point de vue de leur caractère : elles sont tantôt petites, tantôt grandes, superficielles ou très creusées, à bords réguliers ou irréguliers, et l'on peut dire qu'il est impossible de donner de ces ulcérations des caractères précis qui permettent de dire qu'il s'agit à coup sûr d'une ulcération de cystite banale (pl. VIII, fig. 2).

Parfois il s'agit d'une exulcération superficielle produite par la desquamation des couches épithéliales, auquel cas la surface en est rouge granitée (pl. X, fig. 2).

Quelques-unes ont la dimension d'une lentille, sont arrondies, nettement creusées, à bords à pic ; elles semblent résulter de l'évacuation d'une pustule. D'autres sont plus étendues, à bords irréguliers, parfois déchiquetées, souvent profondément creusées ; on dirait qu'elles sont consécutives à l'ouverture d'un abcès de la paroi vésicale (pl. XIII, fig. 3).

Il en est enfin qui ne se présentent pas comme des pertes de substance, mais comme des surfaces recouvertes de fausses membranes ou de débris incrustés qui les masquent.

Dans tous les cas, la muqueuse environnante présentera une rougeur plus ou moins accentuée et couverte de végétations. Ces végétations elles-mêmes parfois pourront être recouvertes d'ulcérations. A propos des cystites, nous décrirons, plus en détail, les aspects variés et complexes de ces ulcérations.

En somme, les caractères des ulcérations de cystite sont des plus variés, et c'est plutôt par élimination, en considérant qu'elles ne présentent pas les caractères propres à d'autres ulcérations, qu'elles pourront être reconnues.

3° *L'ulcération tuberculeuse* présente, au contraire, des caractères qui permettent parfaitement d'en faire le diagnostic, mais à une condition, c'est qu'aucun élément inflammatoire surajouté ne soit venu modifier ces caractères, car alors l'ulcération tuberculeuse ne différera en rien d'une ulcération de cystite vulgaire.

PLANCHE VIII

ULCÉRATIONS

Fig. 1. — Ulcère cryptogénique.
Fig. 2. — Ulcérations dans une vessie tuberculeuse atrophiée.
Fig. 3. — Ulcérations tuberculeuses typiques.
Fig. 4. — Ulcération syphilitique d'après Pérewoschnikow.

PLANCHE IX

Fig. 1. — Cystoskopie de cicatrisation.
Fig. 2. — Cicatrisation de tuberculoses latées mal guéries.
Fig. 3. — Typische, tuberkulöse Cicatrisation.
Fig. 4. — Syphilitische Cicatrisation nach Pérewoschnikow.

PLANCHE X

Fig. 1. — Cystoscopie.
Fig. 2. — Ulcération in a tuberculous bladder affected by [illegible]
Fig. 3. — Typical tuberculous ulcerations.
Fig. 4. — Syphilitic ulcerations by Perewoschnikow.

PLANCHE XI

Fig. 1. — Cystoscopie.
Fig. 2. — Cicatrices in the vesicle tuberculosa cicatrisée.
Fig. 3. — Cicatrices tuberculeuses typiques.
Fig. 4. — Cicatrices syphilitiques selon Perewoschnikow.

PLANCHE XII.

Fig. 1. — Cystoscopie.
Fig. 2. — Cicatrices en une vessie tuberculeuse cicatrisée.
Fig. 3. — Cicatrices tuberculeuses typiques.
Fig. 4. — Cicatrices syphilitiques selon Perewoschnikow.

PLANCHE VIII

ULCÉRATIONS

Fig. 1. — Ulcère cystoscopique.
Fig. 2. — Ulcérations dans une vessie tuberculeuse atteinte de cystite.
Fig. 3. — Ulcérations tuberculeuses typiques.
Fig. 4. — Ulcérations syphilitiques (d'après Pereschiwkin.

TAFEL VIII.

Fig. 1. — Cystoskopisches Geschwür.
Fig. 2. — Geschwür in einer tuberkulösen Blase mit Cystitis.
Fig. 3. — Typische, tuberkulöse Geschwüre.
Fig. 4. — Syphilitische Geschwüre (nach Pereschiwkin).

PLATE VIII.

Fig. 1. — Cystoscopic ulcer.
Fig. 2. — Ulceration in a tuberculous bladder affected by cystitis.
Fig. 3. — Typical tuberculous ulcerations.
Fig. 4. — Syphilitical ulcerations (by Pereschiwkin).

STAMPA VIII.

Fig. 1. — Ulcera cistoscopica.
Fig. 2. — Ulcerazioni in una vescica tubercolosa con cistite.
Fig. 3. — Ulcerazioni tubercolose tipiche.
Fig. 4. — Ulcerazioni sifilitiche (giùsta Pereschiwkin).

LAMINA VIII.

Fig. 1. — Ulcera cistoscópica.
Fig. 2. — Ulceraciones en una vejiga tuberculosa con cistitis.
Fig. 3. — Ulceraciones tuberculosas típicas.
Fig. 4. — Ulceraciones sifilíticas (según Pereschiwkin).

Fig. 1

Fig. 2

Fig. 3

Fig. 4

MASSON & Cie
Éditeurs

L'ulcère tuberculeux peut être plus ou moins grand ; tantôt il ne dépasse pas les dimensions d'une petite lentille, tantôt il présente plusieurs centimètres de surface. Ses bords, sauf lorsqu'il est de toute petite dimension, sont irrégulièrement découpés, on retrouve presque toujours, même dans les ulcérations les plus grandes, un aspect très finement circiné de ses bords, aspect qui devient très marqué dans les ulcérations de dimension moyenne. Il est, d'autre part, facile de constater au cystoscope que ses bords sont en beaucoup d'endroits décollés ; ils forment parfois un véritable petit lambeau.

L'ulcération est plus ou moins creusée (pl. XI, fig. 1). Le fond peut être régulier de surface, ou être au contraire très raviné ; sa coloration rosée dans l'ensemble est modifiée soit par des dépôts blancs de fibrine, soit par des débris gris jaunâtre, soit par de petits caillots noirâtres, ou des suffusions sanguines.

Le pourtour de l'ulcère tuberculeux est rouge ; mais parfois cette rougeur est peu prononcée et très limitée.

Dans un autre type d'ulcération tuberculeuse les bords au lieu d'être nets, bien creusés, souvent décollés, se continuent presque insensiblement avec le fond de l'ulcération qui est lui-même à peine creusé, et, d'autre part, chose assez caractéristique, cette ulcération paraît comme surélevée sur le plan vésical environnant qui présente tout autour d'elle une congestion très intense mais limitée. Dans le fond de l'ulcération, on peut distinguer deux portions, le fond proprement dit avec les caractères décrits plus haut et une partie périphérique, véritable pourtour un peu surélevé formant comme une margelle étroite, de coloration jaunâtre (pl. VIII, fig. 5).

D'autre part, à côté des caractères propres de l'ulcération tuberculeuse, d'autres éléments devront encore engager à considérer comme d'origine bacillaire la perte de substance en présence de laquelle on se trouve. Ce sont : l'intégrité relative de la vessie qui n'est pas atteinte de la congestion intense que l'on trouve, en général, lorsqu'une cystite s'accompagne d'ulcération ; le siège de l'ulcération au niveau ou au pourtour des orifices urétéraux, ou au sommet de la vessie, alors que le reste de la cavité est sain ; la coïncidence de la perte de substance avec des granulations ou des taches rouges spéciales qui existent dans la tuberculose et qui seront décrites à propos de cette affection (pl. XVIII, fig. 1).

4° L'*ulcération néoplasique* (pl. XXV, fig. 1), véritable cancroïde de la vessie, a pour caractère d'avoir un fond très irrégulier comme forme et comme coloration ; parfois il existe sur elle des caillots qui simulent de véritables polypes. Les bords de l'ulcération sont, en général, nettement découpés, légèrement saillants et même éversés. Autour de l'ulcération, et ceci est un caractère important pour le diagnostic, la muqueuse reprend très rapidement ses caractères normaux les lésions de cystite ou d'œdème qui peuvent exister au pourtour étant très limitées.

5° La *syphilis* peut déterminer dans la vessie des ulcérations d'aspect différent. Ceux qui ont eu l'occasion d'examiner des vessies atteintes de syphilis

vésicale ont constaté dans certains cas des lésions ressemblant absolument à la plaque muqueuse que l'on rencontre dans la cavité buccale, la muqueuse paraissant avoir été touchée au nitrate d'argent au niveau du point où elle existe.

Dans d'autres cas on a rencontré de petites ulcérations à bords plats ou légèrement infiltrés et à fond d'un rouge intense. La muqueuse environnante est tantôt saine, tantôt plus vascularisée que normalement (pl. VIII, fig. 4).

Certaines ulcérations tertiaires sont arrondies, à bords infiltrés surélevés, taillés à pic, à fond recouvert généralement d'une masse purulente jaunâtre.

Chez le malade observé par Picot (pl. XIX, fig. 5), la paroi vésicale latérale était recouverte de nombreuses ulcérations peu profondes, variables comme dimensions, assez confluentes par places. Leur bord était irrégulier, polycyclique; leur fond était rouge à la périphérie, plus pâle au centre. Ces éléments avaient tout à fait l'aspect de syphilides ulcéreuses.

6° Dans la vessie on pourra rencontrer de temps en temps des ulcérations qui n'offrent aucun caractère spécial, pas plus que celles des cystites et qui semblent indépendantes de toute affection vésicale. On leur a donné le nom d'*ulcère simple*.

Voici les caractères que Fenwick attribue à cette ulcération :

L'ulcère simple est le plus souvent unique; quelquefois il en existe deux ou trois. Il est situé généralement au niveau du trigone, en dedans des orifices urétéraux, rarement au-dessus. Son aspect est variable : il se présente ordinairement sous l'apparence d'une ulcération assez profonde, à bords élevés, nets, rouges, parfois déchiquetés; à fond souvent irrégulier, sanguinolent, recouvert d'un enduit pultacé. Il peut d'autres fois revêtir l'aspect cratériforme, celui d'une pustule variolique, d'un chancre. Un des caractères de ces ulcères est d'exister sur une muqueuse vésicale absolument saine par ailleurs.

La seule ulcération que nous ayons jamais vue pouvant être interprétée comme ulcère simple siégeait en effet au niveau du trigone et se présentait avec les mêmes caractères que ceux de l'ulcère cystoscopique. Mais la malade qui en était atteinte n'avait jamais été cystoscopée. Sauf une zone peu étendue de rougeur autour de l'ulcération la muqueuse vésicale était parfaitement saine. Elle présentait comme unique trouble quelques phénomènes assez légers de cystite, qui disparurent en même temps que l'ulcération sous l'influence du nitrate d'argent.

7° Voir page 84 pour les *ulcérations d'abcès*.

En résumé, en présence d'une ulcération vésicale, de temps en temps il sera possible de reconnaître son origine d'après ses caractères propres. Le plus souvent, ce diagnostic ne pourra pas être établi de cette façon, soit que les caractères ne soient pas suffisamment nets, soit surtout que l'ulcération ait été modifiée par les lésions de cystite surajoutée. Ce sont dans ces cas les lésions que l'on rencontre simultanément dans la vessie, l'évolution de l'affection qui permettront de reconnaître à quelle variété d'ulcération on a affaire.

CHAPITRE V

FISTULES

Dans les fistules vésicales, qui peuvent être *vésico-cutanées*, *vésico-vaginales*, *vésico-intestinales*, *vésico-tubaires* la cystoscopie n'est pas possible, lorsque, l'orifice de la fistule étant trop large, le liquide dont on remplit la vessie s'écoule immédiatement par lui. Lorsque au contraire l'orifice est de petites dimensions, que ses parois boursouflées le ferment assez exactement, il est possible de distendre suffisamment la vessie pour que la cystoscopie puisse être faite.

Quelle que soit la variété de fistule à laquelle on ait affaire, ses caractères cystoscopiques peuvent être les mêmes. Toutes les parties des parois vésicales peuvent en être le siège : en haut, on trouvera la fistule cutanée; en bas, la fistule vésico-vaginale; en n'importe quelle place, on peut trouver des fistules vésico-intestinales ou vésico-tubaires.

Les caractères des fistules peuvent être ramenés à deux types. Ou bien l'on voit nettement l'orifice fistuleux, sous forme d'un orifice noir plus ou moins irrégulier, ou entouré par une muqueuse plus ou moins boursouflée. Ou bien l'on ne voit pas d'orifice, mais simplement une région de la paroi vésicale œdématiée, avec parfois une dépression plus ou moins accentuée et étendue, et présentant souvent des saillies en forme de bourgeons charnus; l'orifice, dont on connaît l'existence du fait des symptômes accusés par le sujet, peut se trouver soit au milieu des bourgeons charnus, soit dans le voisinage au fond d'une des dépressions existantes (pl. IX, fig. 1).

La muqueuse qui entoure la fistule est toujours modifiée sur une étendue plus ou moins grande; elle est rouge, ordinairement œdématiée, présente parfois des saillies assez marquées (pl. IX, fig. 2), quelquefois des bourgeons charnus. Assez souvent on voit dans la fistule intestinale, sortant de celle-ci, de la fibrine ou des débris de matières alimentaires, tels qu'on les retrouve dans l'urine. Dans les cas de fistules consécutives à une salpingite, c'est du pus que l'on voit sourdre par l'orifice. Une femme observée par l'un de nous présentait un écoulement sanguin à chaque période menstruelle par l'orifice d'une fistule vésico-tubaire. Dans un cas de fistule vésico-rectale l'un de nous a pu voir sortir par l'orifice une boulette fécale (pl. IX, fig. 3).

Certaines fistules présentent des particularités en raison de leur étiologie. C'est ainsi que dans les fistules consécutives à l'évolution d'un néoplasme vésical ou intestinal, l'orifice sera perdu parfois au milieu de saillies néoplasiques telles qu'on les observe dans l'épithéliome vésical.

Si l'on emploie un cystoscope à cathétérisme urétéral pour l'exploration de ces fistules, il sera en général très facile de les cathétériser.

CHAPITRE VI

VARICES

Les varices vésicales ne sont pas fréquentes ; plus exceptionnels encore sont les accidents hématuriques qu'elles peuvent déterminer. Trop souvent encore des médecins ont tendance à rapporter à des varices des hématuries de toute autre cause. Pour affirmer que le sang provient de la rupture d'une varice, il faut commencer par éliminer par la cystoscopie toutes les autres lésions susceptibles de provoquer des hématuries, et surtout constater que le sang provient bien d'une veine dilatée.

Assez souvent au cystoscope, on voit apparaître à côté des vaisseaux rouges normaux d'autres vaisseaux un peu plus volumineux et de coloration gris bleuâtre ; il s'agit de légères dilatations veineuses auxquelles convient à peine le nom de varices.

Lorsque celles-ci acquièrent un développement considérable, elles apparaissent serpentant sur la muqueuse vésicale comme des saillies d'un gris violacé (pl. IX, fig. 4). On ne les observe jamais disséminées dans toute la cavité vésicale ; elles sont localisées soit au niveau du col, soit autour d'une lésion dont la présence a provoqué leur développement. C'est ainsi que la figure 4, pl. IX, représente de superbes varices qui étaient disséminées autour d'une volumineuse tumeur vésicale.

Le diagnostic des varices vésicales s'impose en face de ces dilatations vasculaires serpentines de coloration spéciale. Mais pour affirmer qu'une hémorragie provient bien d'elle, il faudrait voir le sang sourdre en un point de leur trajet.

Les varices vésicales peuvent s'observer chez des sujets porteurs d'autres dilatations veineuses de la région périnéale et pelvienne ; c'est ainsi que les varices que l'on voit sur la figure 2, pl. XXXIII, existaient chez une femme enceinte de cinq mois présentant par ailleurs des varices des organes génitaux externes. On les observe de temps en temps chez les prostatiques. Elles peuvent être d'autre part en rapport avec l'existence d'une lésion vésicale, tumeur le plus souvent.

PLANCHE IV

FISTULES. — VARICES

Fig. 1. — Fistule vésico-vaginale, dont on distingue mal l'orifice et surmontée par un bourgeon charnu.

Fig. 2. — Fistule vésico-utérine d'origine syphilitique (d'après Frank).

Fig. 3. — Fistule vésico-utérine d'origine traumatique, avec [illegible] bourrelet fécale.

Fig. 4. — Varice du trigone derrière une saillie prostatique.

TAVOLA IV.

Fig. 1. — Vesico-vaginale Fistel durch Verbindung mehrerer [illegible] eines fleischigen Knoten überlagert ist.

Fig. 2. — Vesico-uterinale Fistel syphilitischen Ursprungs (nach Frank).

Fig. 3. — Vesico-uterinale Fistel traumatischen Ursprungs mit bourrelet fécal. Kleinhalten.

Fig. 4. — Varix des Trigonum hinter einem Prostatabuckel.

PLATE IV.

Fig. 1. — Vesico-vaginal fistula whose orifice is difficult to see with overhanging flesh bud.

Fig. 2. — Vesico-uterine fistula of syphilitical origin (by Frank).

Fig. 3. — Vesico-uterine fistula of traumatic origin with fecal bolster.

Fig. 4. — Varix of the trigone behind a prostatic prominence.

TAVOLA IV.

Fig. 1. — Fistola vesico-vaginale della quale si discerne male l'orificio e sovrapposta a una bolla carnosa.

Fig. 2. — Fistola vesico-uterinale di origine sifilitica (giusta Frank).

Fig. 3. — Fistola vesico-uterinale di origine traumatica, con [illegible] fecale.

Fig. 4. — Varice del trigono dietro a una sporgenza prostatica.

LAMINA IV.

Fig. 1. — Fistula vesico-vaginal de la cual se distingue mal el orificio y sobre la cual se desprende un botón carnoso.

Fig. 2. — Fistula vesico-uterinal de origen sifilítico (según Frank).

Fig. 3. — Fistula vesico-uterinal de origen traumático, con salida de una bolita fecal.

Fig. 4. — Varix del trigono detrás de una prominencia prostática.

PLANCHE IX

FISTULES. — VARICES

Fig. 1. — Fistule vésico-vaginale, dont on distingue mal l'orifice et surplombée par un bourgeon charnu.

Fig. 2. — Fistule vésico-intestinale d'origine syphilitique (d'après Picot).

Fig. 3. — Fistule vésico-intestinale d'origine traumatique, avec issue d'une boulette fécale.

Fig. 4. — Varice du trigone derrière une saillie prostatique.

TAFEL IX.

Fig. 1. — Vesico-vaginale Fistel deren Mündung nicht leicht sichtbar ist und die von einem fleischigen Knoten überlagert ist.

Fig. 2. — Vesico-intestinale Fistel syphilitischen Ursprungs (nach Picot).

Fig. 3. — Vesico-intestinale Fistel traumatischen Ursprungs mit hervorstehendem Kotballen.

Fig. 4. — Varix des Trigonum hinter einem Prostatabuckel.

PLATE IX.

Fig. 1. — Vesico-vaginal fistula whose orifice is difficult to see with overhanging fleshy bud.

Fig. 2. — Vesico-intestinal fistula of syphilitical origin (by Picot).

Fig. 3. — Vesico-intestinal fistula of traumatic origin with exit of excrements.

Fig. 4. — Varix of the trigone behind a prostatic prominence.

STAMPA IX.

Fig. 1. — Fistola vesico-vaginale della quale si discerne male l'orificio e sottoposta a una bolla carnosa.

Fig. 2. — Fistola vesico-intestinale di origine sifilitica (giùsta Picot).

Fig. 3. — Fistola vesico-intestinale di origine traumatica, con uscita di una pallottola fecale.

Fig. 4. — Varice del trigono dietro a una sporgenza prostatica.

LAMINA IX.

Fig. 1. — Fístula vesico-vaginal de la cual se distingue mal el orificio, y sobre la cual se desprende un botón carnoso.

Fig. 2. — Fístula vesico-intestinal de origen sifilítico (según Picot).

Fig. 3. — Fístula vesico-intestinal de origen traumático, con salida de una bolita fecal.

Fig. 4. — Variz del trígono detrás de una prominencia prostática.

Fig. 1

Fig. 2

Fig. 3

Fig. 4

MASSON & Cie
Éditeurs

CHAPITRE VII

MODIFICATIONS QUE PEUVENT PRÉSENTER LES ORIFICES URÉTÉRAUX

Les orifices urétéraux sont susceptibles de subir des modifications assez variées en raison de lésions rénales ou urétérales, et sans que la vessie elle-même présente aucune altération. Il est donc extrêmement important, lorsque l'on pratique une cystoscopie, d'apporter toute son attention à l'examen de ces orifices, examen susceptible de conduire par exemple au diagnostic d'une lésion rénale susjacente qu'aucun autre symptôme ne faisait prévoir.

Nous envisagerons les modifications pathologiques des uretères *en dehors de toute autre lésion vésicale*, non pas que ces lésions ne puissent exister simultanément, mais parce que, si elles existent, les altérations urétérales perdent parfois de leur valeur puisqu'elles peuvent être alors précisément secondaires à ces lésions vésicales.

Les orifices urétéraux peuvent être modifiés dans leur *coloration*, leur *forme*, leur *éjaculation*, leur *nombre* et par l'*aspect de la zone urétérale*.

1° **Coloration.** — La coloration rosée d'un orifice urétéral peut faire place à une *coloration rouge*. Celle-ci se trouve limitée parfois seulement aux lèvres de l'orifice ou bien elle s'étend aussi à la région péri-urétérale sur une étendue variable, soit sous forme d'une tache, soit sous forme d'un piqueté (pl. X, fig. 1). Assez souvent on voit cette coloration rouge entourant l'orifice sur une zone de quelques millimètres se prolonger en une traînée décroissante se dirigeant du côté du col. Cette modification de coloration de l'orifice ne pourra parfois être bien appréciée qu'en comparant les deux orifices urétéraux. En même temps existera généralement du gonflement de la région urétérale.

Parfois l'orifice urétéral rouge, au lieu d'être entouré d'une zone également rouge, est encerclé d'une zone blanche de quelques millimètres de rayon, chagrinée, ayant perdu sa surface lisse et bordée elle-même d'un liséré rouge (pl. X, fig. 2). Il s'agit d'une *exulcération* commençante du pourtour de l'orifice urétéral, la muqueuse ayant perdu à son niveau son revêtement épithélial. Dans ce cas également, en général, la zone urétérale est plus ou moins légèrement tuméfiée.

Ces deux modifications de l'orifice de l'uretère sont toujours le fait d'une lésion urétérale, consécutive elle-même à une inflammation pyélo-rénale. Mais

tandis que la première de ces modifications, rougeur de l'orifice et de son pour tour, peut être le résultat d'une pyélo-néphrite de n'importe quelle nature, la seconde au contraire paraît devoir être rattachée à la pyélonéphrite tuberculeuse.

Il faut savoir que les orifices urétéraux qui ont été cathétérisés dans les jours précédents peuvent présenter de la congestion et même une coloration ecchymotique avec gonflement. Cette lésion congestive se retrouve également après la sortie d'un calcul urétéral. Il faut se garder de confondre ces lésions traumatiques avec des lésions spontanées des orifices urétéraux.

2° **Forme.** — Les modifications pathologiques de la forme des orifices urétéraux sont vraiment très nombreuses et l'on ne peut en donner que quelques types auxquels pourront être rattachées celles qu'on aura l'occasion d'observer.

L'orifice urétéral peut être simplement *entr'ouvert*. Au lieu d'avoir, en dehors des éjaculations, ses lèvres accolées comme normalement, l'orifice reste béant en permanence. Cette béance est parfois si accentuée que l'orifice prend l'aspect d'un orifice de fantôme vésical (pl. X, fig. 3). Parfois elle est beaucoup moins accusée et c'est par comparaison avec l'orifice urétéral de l'autre côté que l'on peut apprécier la modification.

Quand cette béance n'est pas due à une opération antécédente ayant porté sur la zone urétérale, ablation de tumeur par exemple avec résection de l'orifice urétéral, elle indique soit une lésion réno-urétérale inflammatoire, tuberculeuse en particulier, soit une lésion de distension urétérale, résultant le plus souvent d'une vieille rétention prostatique.

Parfois cette béance peut résulter d'une malformation congénitale portant non seulement sur l'uretère mais sur tout l'arbre urinaire.

Souvent à cette béance de l'orifice s'ajoute une *rigidité* de ses bords. A la cystoscopie, on a la sensation que les bords, au lieu d'être souples comme ils doivent l'être, sont durs, scléreux (pl. X, fig. 4). Parfois ces bords rigides sont amincis, blancs comme la zone péri-urétérale ; il s'agit alors presque toujours d'une modification consécutive à une opération ayant porté sur la zone urétérale (pl. X, fig. 5). Au contraire, dans d'autres cas ils sont épaissis, comme ourlés et sont dus à une inflammation urétéro-vésicale.

La béance de l'orifice urétéral peut être déterminée par l'existence d'une *ulcération*. Celle-ci peut être plus ou moins profonde, plus ou moins étendue (pl. X, fig. 6). Parfois elle n'empêche pas de voir l'orifice qui débouche sur ses bords ou dans son fond ; mais parfois sa profondeur est telle qu'il est impossible de voir exactement où aboutit l'uretère. Dans ces cas d'orifice ulcéré, il s'agit toujours de tuberculose vésicale.

Nous avons déjà signalé la *tuméfaction* de la région urétérale dans la plupart des cas où l'on constate des changements dans la coloration de l'orifice. Dans ces cas l'orifice urétéral est plus saillant qu'il ne l'est normalement.

Cette saillie peut prendre des proportions considérables du fait de l'*œdème*. Celui-ci peut du reste se présenter sous deux aspects ; tantôt l'œdème est régulier (pl. XI, fig. 1) et ne fait que provoquer une saillie nette et parfois considérable de la zone urétérale, saillie en pain de sucre arrondi à son sommet au

PLANCHE X

MODIFICATIONS DES ORIFICES URÉTÉRAUX

Fig. 1 — Méat uréteral calqué d'un papier hémostatique.
Fig. 2 — Méat déformé s'ouvrant au milieu d'une ecchymose tuberculeuse.
Fig. 3. — Méat béant avec épanchement de sang lymphatique.
Fig. 4 — Méat béant avec des bords rigides et scléreux.
Fig. 5 — Méat scléreux s'ouvrant au milieu d'une zone blanche cicatricielle d'origine opératoire.
Fig. 6 — Méat tuberculeux béant par ulcération de ses bords.

PLANCHE X

Fig. 1 — Hämatoerminderung von hämorrhagischer Punktierung umgeben.
Fig. 2 — Entzündeter Meatus, sich in der Mitte einer tuberkulösen Geschwüre öffnend.
Fig. 3. — Klaffender Meatus mit Verödung der Lippen.
Fig. 4 — Klaffender Meatus mit starren, sklerösen Rändern.
Fig. 5. — Skleröser Meatus sich in der Mitte einer narbigen Zone operativen Ursprungs öffnend.
Fig. 6. — Tuberkulöse Harnröhrenmündung durch Ulceration der Ränder zerstört.

PLANCHE X

Fig. 1. — Meatus surrounded by hemorrhagic spots.
Fig. 2. — Malformed meatus opening in the centre of a tuberculous ulceration.
Fig. 3. — Gaping meatus with thickening of lips.
Fig. 4 — Gaping meatus with rigid and sclerotic edges.
Fig. 5. — Sclerotic meatus opening in the centre of a white cicatricial zone caused by operation.
Fig. 6 — Tuberculous meatus gaping through ulceration of its edges.

PLANCHE X

Fig. 1 — Meato uretérico calcado de una piniegrafia hemorragica.
Fig. 2 — Meato tomado che si apre in mezzo d'una ulcerazione tubercolosa.
Fig. 3. — Meato spalancato con congestazione delle sue labbra.
Fig. 4 — Meato spalancato con orli rigidi e scleroso.
Fig. 5. — Meato scleroso che si apre in mezzo d'una zona cicatriciale per operazione.
Fig. 6 — Meato uretérico tuberculoso spalancato per ulcerazione dei suoi orli.

PLANCHE X

Fig. 1 — Meato uretérico calcado de un papel hemorrágico.
Fig. 2 — Meato deformado que abre una ulcera tuberculosa.
Fig. 3. — Meato muy abierto con congestión de sus labios.
Fig. 4 — Meato muy abierto con bordes rígidos y escleroso.
Fig. 5 — Meato escleroso que se abre en medio de una zona blanca cicatricial de origen operatorio.
Fig. 6 — Meato tuberculoso muy abierto por la ulceración de sus bordes.

PLANCHE X

MODIFICATIONS DES ORIFICES URÉTÉRAUX

Fig. 1. — Méat urétéral entouré d'un piqueté hémorragique.
Fig. 2. — Méat déformé s'ouvrant au milieu d'une exulcération tuberculeuse.
Fig. 3. — Méat béant avec épaississement de ses lèvres.
Fig. 4. — Méat béant avec des bords rigides et scléreux.
Fig. 5. — Méat scléreux s'ouvrant au milieu d'une zone blanche cicatricielle, d'origine opératoire.
Fig. 6. — Méat tuberculeux béant par ulcération de ses bords.

TAFEL X.

Fig. 1. — Harnleitermündung von hämorrhagischer Punktierung umgeben.
Fig. 2. — Entstellter Meatus, sich in der Mitte eines tuberkulösen Geschwüres öffnend.
Fig. 3. — Klaffender Meatus mit Verdickung der Lippen.
Fig. 4. — Klaffender Meatus mit steifen, sklerösen Rändern.
Fig. 5. — Skleröser Meatus sich in der Mitte einer weissen zikatriziellen Zone, operatorischen Ursprungs, öffnend.
Fig. 6. — Tuberkulöse Harnleitermündung durch Ulceration der Ränder klappenförmig geworden.

PLATE X.

Fig. 1. — Meatus surrounded by hemorrhagic spots.
Fig. 2. — Malformed meatus opening in the centre of a tuberculous exulceration.
Fig. 3. — Gaping meatus with thickening of lips.
Fig. 4. — Gaping meatus with rigid and sclerotic edges.
Fig. 5. — Sclerotic meatus opening in the centre of a white cicatrizous circumference caused by operation.
Fig. 6. — Tuberculous meatus gaping through ulceration of its edges.

STAMPA X.

Fig. 1. — Meato ureterale circondato da una punteggiatura emorragica.
Fig. 2. — Meato sformato che si apre in mezzo d'una ulcerazione tubercolosa.
Fig. 3. — Meato spalancato con condensazione delle sue labbra.
Fig. 4. — Meato spalancato con orli rigidi e sclerosi.
Fig. 5. — Meato scleroso che si apre in mezzo d'una zona bianca cicatriciale d'origine operatoria.
Fig. 6. — Meato tubercoloso spalancato per ulcerazione dei suoi orli.

LAMINA X.

Fig. 1. — Meato ureteral rodeado de un « salpicado » hemorrágico.
Fig. 2. — Meato deformado cuya abertura se halla en medio de una exulceración tuberculosa.
Fig. 3. — Meato muy abierto con espesura de sus labios.
Fig. 4. — Meato muy abierto con bordes rigidos y sclerosos.
Fig. 5. — Meato escleroso que se abre en medio de una zona blanca cicatricial de origen operatorio.
Fig. 6. — Meato tuberculoso muy abierto por la ulceración de sus bordes.

Fig. 1

Fig. 2

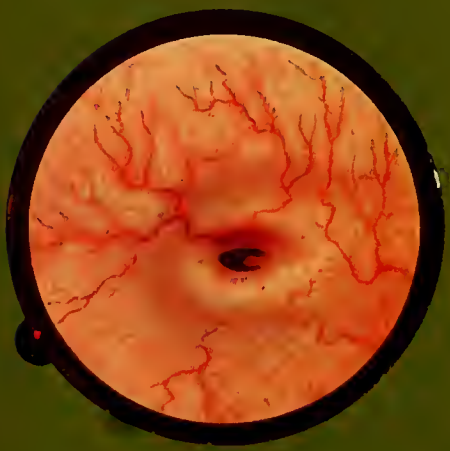

Fig. 3

Fig. 4

Fig. 5

Fig. 6

MASSON & C·
Éditeurs

PLANCHE XI

MODIFICATIONS DES ORIFICES URÉTÉRAUX

Fig. 1. — Meat dont les lèvres sont œdématiées en masse : au-dessus de lui se voit une ulcération tuberculeuse.
Fig. 2. — Meat s'ouvrant au milieu d'une zone d'œdème bulleux.
Fig. 3. — Meat surélevé, par dilatation de l'extrémité vésicale de l'uretère, provoquée par l'engagement d'un petit calcul.
Fig. 4. — Éjaculation sanglante.
Fig. 5. — Éjaculation purulente en tourbillon de neige.
Fig. 6. — Éjaculation purulente vermiforme : en serpent de pharaon.

PLATE XI

Fig. 1. — Meatus, dessen Ränder massenhaft ödematös sind : darüber sieht man eine tuberkulöse Ulceration.
Fig. 2. — Meatus, der sich in der Mitte einer Zone bulböser Ödeme öffnet.
Fig. 3. — Erhöhener Meatus infolge der Erweiterung des vesikalen Endes des Ureters, von einem durchgehenden kleinen Stein verursacht.
Fig. 4. — Blutige Harnentleerung.
Fig. 5. — Eitrige Harnentleerung schneeartig.
Fig. 6. — Eitrige wurmförmige Harnentleerung : in Form des Pharaonen.

PLATE XI

Fig. 1. — Meatus whose lips are edematised : above a tuberculous ulceration.
Fig. 2. — Meatus orifice in the centre of a bulbous edema.
Fig. 3. — Meatus surelevated by dilatation of the vesical extremity of the ureter, caused by a small calculus.
Fig. 4. — Hemorrhagic ejaculation.
Fig. 5. — Purulent ejaculation of snowy appearance.
Fig. 6. — Worm-shaped purulent ejaculation : in serpent de pharaon.

TAVOLA XI

Fig. 1. — Meato le cui labbra sono edematizzate in massa : al disopra si vede un'ulcerazione tubercolosa.
Fig. 2. — Meato che si apre in mezzo d'una zona di edema bulboso.
Fig. 3. — Meato molto sollevato dalla dilatazione dell'estremità vescicale del uretere cagionata da un piccolo calcolo ferma-tosi colà.
Fig. 4. — Eiaculazione sanguinante.
Fig. 5. — Eiaculazione purulenta a somiglianza di turbine di neve.
Fig. 6. — Eiaculazione purulenta vermiforme, a forma di « serpente di faraone ».

LÁMINA XI

Fig. 1. — Meato cuyos labios forman masa edematosa : encima sobre una ulceración tuberculosa.
Fig. 2. — Meato que se abre en medio de una zona de edema con ampollas.
Fig. 3. — Meato levantado por la dilatación de la extremidad vesical del uretere, provocada por el encaje de un pequeño cálculo.
Fig. 4. — Eyaculación ensangrentada.
Fig. 5. — Eyaculación purulenta en remolino de nieve.
Fig. 6. — Eyaculación purulenta vermiforme, en « Serpiente de Faraon ».

PLANCHE XI

MODIFICATIONS DES ORIFICES URÉTÉRAUX

Fig. 1. — Méat dont les lèvres sont œdématiées en masse; au-dessus de lui se voit une ulcération tuberculeuse.
Fig. 2. — Méat s'ouvrant au milieu d'une zone d'œdème bulleux.
Fig. 3. — Méat surélevé, par dilatation de l'extrémité vésicale de l'uretère, provoquée par l'engagement d'un petit calcul.
Fig. 4. — Éjaculation sanglante.
Fig. 5. — Éjaculation purulente en tourbillon de neige.
Fig. 6. — Éjaculation purulente vermiforme « en serpent de pharaon. »

TAFEL XI.

Fig. 1. — Meatus, dessen Ränder massenhaft ödematös sind; darüber sieht man eine tuberkulöse Ulceration.
Fig. 2. — Meatus, der sich in der Mitte einer Zone bullöses Oedems öffnet.
Fig. 3. — Erhabener Meatus infolge der Erweiterung des vesikalen Endes des Ureters, von einem durchgehenden kleinen Stein verursacht.
Fig. 4. — Blutige Harnentleerung.
Fig. 5. — Eiterige Harnentleerung schneeartig.
Fig. 6. — Eiterige wurmförmige Harnentleerung (en serpent de pharaon).

PLATE XI.

Fig. 1. — Meatus whose lips are edematised: above a tuberculous ulceration.
Fig. 2. — Meatus orifice in the centre of a bullous edema.
Fig. 3. — Meatus surelevated by dilatation of the vesical extremity of the ureter caused by a small calculus.
Fig. 4. — Hemorrhagic ejaculation.
Fig. 5. — Purulent ejaculation of snowy appearance.
Fig. 6. — Wormshaped purulent ejaculation (en serpent de pharaon).

STAMPA XI.

Fig. 1. — Meato le cui labbra sono edematizzate in massa : al disopra si vede un' ulcerazione tubercolosa.
Fig. 2. — Meato che si apre in mezzo d'una zona di edemi bullosi.
Fig. 3. — Meato molto sollevato dalla dilatazione dell' estremità vescicale del uretere cagionata da un piccolo calcolo fermatosi colà.
Fig. 4. — Eiaculazione sanguinante.
Fig. 5. — Eiaculazione purulenta a somiglianza di turbine di neve.
Fig. 6. — Eiaculazione purulenta vermiforme, a forma di « Serpente di Faraone ».

LAMINA XI.

Fig. 1. — Meato cuyos labios forman masa edematosa : encima seve una ulceración tuberculosa.
Fig. 2. — Meato que se abre en medio de una zona de edema con ampollas.
Fig. 3. — Meato levantado por la dilatación de la extremidad vesical del uretere, provocada por el encaje de un pequeño cálculo.
Fig. 4. — Eyaculación ensangrentada.
Fig. 5. — Eyaculación purulenta en remolino de nieve.
Fig. 6. — Eyaculación purulenta vermiforme, en » Serpiente de Faraon ».

Fig. 1

Fig. 2

Fig. 3

Fig. 4

Fig. 5

Fig. 6

MASSON & Cie
Éditeurs

niveau duquel existe un orifice à lèvres épaissies ; tantôt, au contraire, il s'agit d'un œdème bulleux déformant la zone urétérale (pl. XI, fig. 2), l'orifice de l'uretère se trouvant perdu dans un des sillons qui séparent les bulles d'œdème.

L'œdème de l'uretère peut être le fait d'une inflammation urétéro-pyélo-rénale de nature quelconque, mais il peut être provoqué aussi par l'existence d'un calcul urétéral bas situé. Il faut bien connaître la relation qui peut exister entre l'œdème de l'orifice urétéral et ces calculs au point de vue de leur diagnostic.

Le soulèvement de la zone urétérale peut être encore plus prononcé, résultant d'une dilatation de l'extrémité vésicale de l'uretère par suite d'une étroitesse congénitale du méat urétéral, ou bien d'un prolapsus de la zone urétérale. Dans ces cas, l'orifice se trouve situé sur une véritable tumeur plus ou moins pédiculée (pl. XI, fig, 3). Nous reviendrons sur cette modification de l'orifice urétéral à propos des anomalies vésicales et urétérales.

3° **Nature des éjaculations.** — Les orifices urétéraux peuvent encore présenter des *éjaculations anormales.*

Normalement, au moment de l'éjaculation, en même temps que l'orifice s'entr'ouvre, il se produit un remous du liquide environnant et l'effet produit dans la vessie ne peut être mieux comparé qu'à celui d'une goutte de glycérine tombant dans l'eau. Le liquide s'agite, mais ne se trouble pas. La constatation d'une semblable éjaculation normale, revenant régulièrement, est d'une grande importance au point de vue des présomptions que l'on peut avoir sur la valeur du rein correspondant à cet uretère.

Des modifications dans les caractères du liquide éjaculé permettent au contraire de préciser le siège rénal de certaines lésions. Tout d'abord il est possible que, malgré le temps que l'on passe à regarder l'orifice urétéral, on ne puisse constater d'éjaculation, alors que de l'autre côté ces éjaculations se font régulièrement. On pourra prévoir, dans ce cas, que pour une cause ou une autre il y a rétention rénale ou absence de sécrétion du rein correspondant.

Völcker et Joseph ont essayé de préciser la valeur des éjaculations en les colorant par l'injection intra-musculaire d'indigo carmin (20 centimètres cubes d'une solution à 1 pour 200). Ce procédé qu'ils ont décrit sous le nom de *chromocystoscopie* permet de se rendre compte plus nettement du nombre et de la force des éjaculations. Mais, contrairement à ce qu'ils pensaient, il est impossible de baser sur l'intensité de la coloration et sur la rapidité de son apparition un diagnostic même approximatif de la valeur fonctionnelle des reins.

Plus importantes sont les modifications du liquide éjaculé. Les éjaculations de *sang* sont visibles, même lorsque celui-ci est en petite quantité ; lorsqu'il est en assez grande abondance, on voit s'échapper de l'orifice un beau jet rouge qui se diffuse bientôt dans le liquide environnant qu'il colore et obscurcit plus ou moins (pl. XI, fig. 4). Parfois il n'y a pas d'éjaculation sanglante mais on surprend à l'orifice urétéral l'extrémité d'un caillot, petite masse noire, qui se prolonge dans l'uretère et apparaît comme la signature d'une hémorragie antécédente momentanément arrêtée par l'obstruction de cet uretère.

Lorsqu'il s'agit de *pus*, celui-ci peut être en assez faible quantité pour passer

inaperçu en raison de sa diffusion immédiate dans le liquide vésical au moment de l'éjaculation. Lorsqu'il est plus abondant, il apparaît sous deux aspects différents, suivant sa plus ou moins grande consistance. Tantôt, au moment de l'éjaculation, il se produit un nuage subit devant l'orifice urétéral, nuage au milieu duquel on aperçoit souvent de petits grumeaux blancs, donnant assez exactement l'aspect de flocons de neige : c'est l'éjaculation en *tourbillon de neige* (pl. XI, fig. 5). Tantôt, au contraire, lorsque le pus est suffisamment abondant et consistant, il s'écoule en un filet homogène se rassemblant en une *masse vermiforme* devant l'orifice urétéral (pl. XI, fig. 6).

4° **Nombre.** — Le nombre des orifices urétéraux peut se modifier de deux façons différentes. Tantôt il se trouve augmenté et dans une même région urétérale on peut apercevoir, plus ou moins près l'un de l'autre, deux orifices urétéraux, très nets comme forme, correspondant à deux uretères et parfois à deux reins du même côté fusionnés d'une façon plus ou moins intime (voir fig. 4, pl. XXXV). De l'autre côté l'uretère existe normal.

Dans d'autres cas, il n'est possible de trouver dans la vessie qu'un seul orifice urétéral, et la recherche de l'autre orifice reste absolument infructueuse. La constatation d'un seul orifice doit immédiatement faire penser à l'existence d'un rein unique; l'exploration fonctionnelle doit toujours confirmer cette présomption, et l'un de nous en a indiqué les moyens[1].

Parfois, au lieu d'une malformation congénitale, il y aura eu suppression d'un des uretères par un processus d'oblitération si fréquente dans la tuberculose rénale. Mais alors on pourra presque toujours en retrouver le vestige sous forme d'une cicatrice étoilée au milieu d'une zone, elle-même rigide et plate, qui correspondra à un point symétrique de l'autre orifice. En pareil cas, ce n'est que par une cystoscopie très minutieuse qu'on arrivera à découvrir ce vestige.

5° **Modifications de la zone urétérale,** — L'orifice urétéral peut enfin se présenter d'une façon anormale du fait des *modifications de la zone urétérale*. Tantôt c'est par suite de l'existence d'un *diverticule congénital* que la découverte de l'uretère peut être difficile. Nous avons dit en effet que, dans ce cas, le diverticule siégeait presque toujours dans la zone urétérale et que le méat pouvait se trouver soit dans le fond même du diverticule (pl. XXXV, fig. 2 et 3), soit plus souvent sur le bord interne de celui-ci, près du croissant qui le limite en dedans. En pareil cas, on devra donc explorer avec soin toute la région diverticulaire, en exécutant particulièrement des mouvements de bascule de façon à éclairer toutes les parties de la dépression congénitale. Tantôt au contraire c'est par le développement des *cellules acquises* dans la zone urétérale que le méat est difficile à reconnaître au milieu des dépressions environnantes dont certaines peuvent absolument le simuler. Dans ces cas difficiles, nous avons déjà dit que c'est grâce à l'injection d'indigo-carmin qu'il est possible d'arriver à reconnaître l'uretère (pl. IV, fig. 4).

[1] Heitz-Boyer. — Exploration fonctionnelle des reins. — In *Mém. d'Urologie*, juillet 1911. Masson et Cie

CHAPITRE VIII

CYSTITES

CONSIDÉRATIONS GÉNÉRALES

La cystoscopie des cystites constitue un chapitre capital de ce livre, et nous lui donnerons un développement tout particulier. Son importance vient de son intérêt diagnostique d'une part, et d'autre part des difficultés qu'elle présente.

L'*intérêt du diagnostic cystoscopique* des cystites est multiple. La constatation des lésions de cystites présente par elle-même une grande importance pour éliminer certains syndromes ressemblant à la cystite, pour préciser sa localisation, la période d'évolution à laquelle elle se trouve. D'autre part, une exploration endoscopique pratiquée à l'occasion de phénomènes de cystite permettra seule souvent d'en reconnaître la cause dans une lésion concomitante (tumeurs, calculs, corps étrangers, etc.), dont il aurait été impossible d'affirmer l'existence d'après les signes cliniques.

Enfin, dans certain diagnostic difficile (tumeur sessile ou cystite végétante, calculs ou tumeurs incrustées), l'état de la vessie environnante apportera des présomptions sérieuses en faveur de l'une ou l'autre hypothèse.

La *difficulté* de la cystoscopie résulte des obstacles de *technique* qu'il faut surmonter et surtout de l'*interprétation* des images que l'on voit.

I. — TECHNIQUE

La technique revêt une importance extrême et qui justifie que nous lui consacrions un paragraphe spécial. C'est en effet de l'observation rigoureuse de certaines précautions que dépendra la réussite ou l'insuccès de l'exploration.

Les difficultés dans la cystoscopie des cystites proviennent de deux causes principales : le trouble du milieu, le manque de capacité, auxquelles viennent s'ajouter quelques causes accessoires, telles que la sensibilité extrême de la paroi vésicale et la présence assez fréquente de sang.

Le *trouble du milieu* tient à la sécrétion anormale qui accompagne souvent les cystites, en particulier celles de date ancienne, à évolution chronique ou au moins subaiguë. Cette sécrétion revêt deux grandes formes : ou ce sont des débris menus, constitués par de petits flocons et qui se détachent assez facilement, ou ce sont de grands lambeaux, membraniformes, plus ou moins adhérents à la muqueuse vésicale.

Si la *capacité vésicale* est restée bonne (par exemple chez de vieux prostatiques), on pourra, en se servant alors d'une grosse sonde 21, 23, par des lavages répétés et persévérants, arriver à la clarification du liquide, mais souvent seulement au bout de 20, 30 minutes et plus. Quelquefois même, pour y parvenir, il aura fallu les jours précédents pratiquer une ou deux séances de lavages pour « récurer » en quelque sorte ces vieilles vessies à colonnes, à diverticules multiples et qui recèlent des quantités inimaginables de pus.

Au contraire, si ces débris membraneux, grands ou petits, coexistent avec une *mauvaise capacité* (conséquence elle-même d'un processus aigu surajouté), alors le lavage abondant et répété sera le plus souvent nuisible et d'ailleurs maintes fois impossible : la vessie devenant de plus en plus irritable, la capacité pourrait tomber à presque zéro, en même temps que se produiraient des douleurs atroces.

Deux conduites peuvent être adoptées.

A. On peut remettre à plus tard l'examen cystoscopique, en instituant dans l'intervalle un traitement approprié : dans ces cas de lésions non tuberculeuses l'amélioration sera souvent très rapide avec l'agent merveilleux qu'est le nitrate d'argent (employé en instillations, tous les deux ou trois jours, avec des solutions de 1/500 à 1/100, rarement à 1/50).

B. Si l'examen cystoscopique ne peut être différé, il faudra recourir à tous les moyens palliatifs que nous avons déjà indiqués (voir page 55) et que nous ne ferons que rappeler :

Remplissage avec une solution tiède d'antipyrine à 10 pour 100;

Lavement laudanisé, introduit dix minutes avant l'examen;

Au besoin injection de morphine, surtout si l'on doit se borner à une simple exploration cystoscopique

Enfin, dernière ressource, anesthésie générale, particulièrement par la rachianesthésie avec la novocaïne.

Dans tous les cas, il faut laver avec une douceur et une lenteur extrême, en évitant à tout prix de *laisser le réservoir tomber à l'état de vacuité* : certaines de ces vessies enflammées deviennent atrocement douloureuses lorsqu'on les laisse se vider complètement et sont dès lors absolument inexplorables. Pour éviter pareil inconvénient, il suffira de réinjecter du nouveau liquide avant l'évacuation complète de celui qu'on avait précédemment introduit.

Enfin, il est des cas où le meilleur moyen sera de *ne pas laver du tout* : la sonde étant dans la vessie et ayant évacué de l'urine très trouble, on introduit alors d'emblée le liquide de garnissage en le faisant très doucement, très progressivement. On en injectera seulement 110, 120, 130. L'avantage d'agir ainsi est d'abord de ne pas réveiller la contractilité vésicale, et ensuite de ne pas mettre en mouvement, de ne pas faire tourbillonner toute la sécrétion anormale qui est souvent plus ou moins adhérente à la paroi vésicale.

Dans ces vessies atteintes de cystite, les manœuvres instrumentales doivent naturellement être d'une douceur extrême. En particulier, les mouvements du cystoscope dans la vessie seront réduits au minimum, à l'inverse de ce que

nous avons recommandé dans les autres cas d'exploration où l'instrument doit être manœuvré incessamment pour fouiller tous les coins et recoins. A aucun prix, il ne faut que l'extrémité du cystoscope vienne au contact de la paroi : dans les cystites aiguës, il provoquerait une douleur intense et la ferait saigner, et nous avons vu les inconvénients d'un pareil saignement.

Après toute exploration dans une vessie atteinte de cystite, il est bon d'administrer un calmant soit par le rectum (lavement rectal classique, ou suppositoire belladoné), soit par la bouche (chloral, comprimés de pantopon). Dans les cas de souffrance violente, une injection de morphine ou d'héroïne pourront être nécessaires.

II. — INTERPRÉTATION DES IMAGES

La complexité des images dans les cystites est telle que nous suivrons un plan particulier auquel nous avons été amené par l'expérience de nombreux cours faits à l'hôpital Lariboisière ou à la clinique de Necker. Nous scinderons notre étude en deux chapitres successifs. Dans un premier, nous *analyserons* purement et simplement les sensations visuelles, sans nous occuper de leur interprétation ni de leur étiologie possible, et nous ne ferons alors que décrire les différentes modifications de couleur, de relief, d'éclat, etc..., que peut présenter une vessie malade. Puis, ce travail analytique élémentaire terminé, nous établirons dans une seconde partie la *synthèse* des différents aspects vus, de façon à retrouver les correspondants cystoscopiques des différents syndromes auxquels nous sommes accoutumés en clinique, soit au point de vue de l'acuité et de la durée des lésions (cystite aiguë, subaiguë, chronique), soit de leur étiologie (cystite simple, blennorragique, calculeuse, etc.), soit de leur siège (cystite du col, du corps, etc.).

I. — ÉTUDE ANALYTIQUE DES IMAGES CYSTOSCOPIQUES DE CYSTITE

Les débutants sont souvent très embarrassés quand on leur demande de définir l'état de la muqueuse enflammée telle qu'ils la voient au cystoscope, parce qu'au lieu de se contenter d'enregistrer purement et simplement les sensations visuelles qui viennent frapper leur rétine, ils veulent de suite mettre un nom sur l'état pathologique qu'ils découvrent. Ils cherchent immédiatement à interpréter les lésions, et comme elles sont extrêmement complexes, ils s'embrouillent et cette partie de la cystoscopie leur paraît obscure et difficile.

Ce n'est pas ainsi qu'il faut procéder. Jusqu'à ce qu'on ait acquis une certaine expérience de la cystoscopie, on devra se contenter, se rappelant l'aspect normal d'une paroi vésicale, de noter pour chaque image vue les modifications élémentaires apportées par l'inflammation ; de la sorte, le plus inexpérimenté en endoscopie vésicale sera toujours à même de dire si la muqueuse vésicale qu'il voit est demeurée jaune, ou devenue blanche ou rouge, si elle est lisse ou au contraire irrégulière, si elle est brillante ou terne, etc.... Le débutant doit absolument

s'imposer cette technique en tant que méthode de travail, comme nous l'avons prise pour plan dans ce livre.

Les *éléments simples* qui composent une image cystoscopique de cystite découlent des quatre caractères essentiels d'une vue endoscopique de la vessie normale ; ce sont, nous l'avons vu : 1° sa *couleur*, 2° son *éclat*, 3° sa *surface*, 4° *l'absence à l'état normal de toute sécrétion la recouvrant.*

Chacun de ces éléments va changer dans les inflammations vésicales.

I. — *Modifications de la couleur.*

La *couleur* d'une vessie normale présente une teinte générale, *jaune* pâle, sur laquelle se détachent quelques ramifications *rouges* qui sont des vaisseaux ténus et peu abondants.

En cas de cystite, la coloration vésicale sera toujours modifiée, tendant soit vers une teinte plus rouge, soit au contraire vers une teinte plus pâle, blanc grisâtre : dans l'ensemble, on peut dire que la première est l'apanage des processus aigus, la seconde des processus chroniques ou seulement subaigus.

A. — Coloration rouge. — Entre la teinte rouge violacée uniforme que présentent certaines cystites suraiguës et la teinte jaune, à peine parsemée de quelques ramifications rougeâtres, d'une vessie normale, il y a toute une série de gradations que l'on peut ramener schématiquement aux trois variétés suivantes :

1. — Dans le premier degré, il y a simplement augmentation du *nombre* et du *volume* des ramifications vasculaires normales :

a) L'augmentation de *nombre* résulte de l'apparition d'une série de capillaires qui normalement sont invisibles à l'œil nu ; c'est-à-dire que la quantité des ramifications est beaucoup plus considérable ;

b) L'augmentation de *volume* se caractérise pour les petits capillaires normalement invisibles par leur apparition même, et pour les troncs qui apparaissent à l'ordinaire par une augmentation de calibre, allant du simple au double ou au triple : quelques-uns perdent en même temps leur contour net habituel, s'étalent en quelque sorte et prennent un aspect lavé.

Enfin, résultant de la combinaison de cette augmentation de nombre et de volume, se voient par places des esquisses de *suffusions sanguines.*

Mais, ce qui caractérise ce premier degré, c'est que le fond jaune primitif de la vessie continue à se distinguer nettement et l'emporte sur la coloration rougeâtre qui résulte de la congestion vasculaire.

Tout cet ensemble de lésions se voit très nettement sur les planches ci-contre (pl. XII, fig. 1 et 2).

2. — Le second degré est l'exagération du premier : les vaisseaux se sont multipliés et dilatés encore davantage, au point que dans l'ensemble la paroi prend cette fois une coloration rougeâtre : le fond jaune normal se retrouve par endroits, avec peine il est vrai, persistant entre les ramifications vasculaires extrêmement développées. Les larges bandes que forment celles-ci

CYSTITES

PLANCHE XII

CYSTITES

Fig. 1. et 2. — Augmentation de volume et de nombre des vaisseaux, caractérisant le premier degré d'une cystite aiguë.

Fig. 3. — Second degré d'une cystite aiguë, « aspect marmoréen ».

Fig. 4. — Troisième degré d'une cystite aiguë, avec teinte uniformément rouge de la muqueuse.

Fig. 5. — Aspect d'une cystite chronique, avec épaississement et teinte uniformément blanche de la muqueuse.

Fig. 6. — Aspect d'une cystite subaiguë, avec aspect parqueté ou en mosaïque.

TAFEL XII.

Fig. 1 & 2. — Vergrösserte und vermehrte Blutgefässe, den ersten Grad einer akuten Cystitis karacterisierend.

Fig. 3. — Zweiter Grad einer akuten Cystitis, marmorartiges Bild.

Fig. 4. — Dritter Grad einer akuten Cystitis mit gleichmässig roter Färbung der Schleimhaut.

Fig. 5. — Ansicht einer chronischen Cystitis mit Verdickung und gleichmässig weisser Farbe der Schleimhaut.

Fig. 6. — Ansicht einer subakuten Cystitis mit parkett oder mosaikartigem Aussehen.

PLATE XII.

Fig. 1 & 2. — Increase of volume and number of vessels characterising the first stage of acute cystitis.

Fig. 3. — Second stage of an acute cystitis « marbled appearance ».

Fig. 4. — Third stage of an acute cystitis with uniform red colour of the mucous.

Fig. 5. — Aspect of chronic cystitis with thickening and uniform white colour of the mucous.

Fig. 6. — Aspect of a subacute cystitis with checked or mosaic appearance.

STAMPA XII.

Fig. 1. e 2. — Aumento di volume e di numero dei vasi, caratterizzanle il primo grado d'una cistite acuta.

Fig. 3. — Secondo grado d'una cistite acuta d'aspetto marmoreo.

Fig. 4. — Terzo grado d'una cistite acuta, con tinta uniformemente rossa della mucosa

Fig. 5. — Aspetto d'una cistite cronica con condensazione e tinta uniformemente bianca della mucosa.

Fig. 6. — Aspetto d'una cistite sub-acuta, con aspetto pavimentato o di mosaico.

LAMINA XII.

Fig. 1. — Aumento de volumen y de número de los vasos, caracterisando el primer grado de una cistitis aguda.

Fig. 2. — Segundo grado de una cistitis aguda, « aspecto marmoreo ».

Fig. 3. — Tercero grado de una cistitis aguda, con tinta uniformemente encarnada de la mucosa.

Fig. 4. — Aspecto de una cistitis crónica, con espesura y tinta uniformemente blanca de la mucosa.

Fig. 5. — Aspecto de una cistitis menos aguda con aspecto de mosaïco.

Fig. 1

Fig. 2

Fig. 3

Fig. 4

Fig. 5

Fig. 6

MASSON & Ce
Éditeurs

donnent l'aspect de certains marbres rouges veinés, d'où le nom d'aspect *marmoréen* (pl. XII, fig. 3). D'autre part la multiplication des capillaires et leurs arborisations forment autant de taches rouges constituées par un pointillé très fin et l'ensemble rappelle la sugillation produite par une succion.

3. — Dans le troisième degré, la paroi vésicale est devenue *uniformément* rouge, d'un rouge qui peut aller du carmin au violet. Un tel état résulte de ce que toutes les ramifications vasculaires dilatées, rompues également, se sont confondues les unes avec les autres. Cet aspect se rencontre particulièrement autour de certains calculs secondaires ou de tumeurs s'accompagnant de cystite accentuée. Cet aspect caractéristique de ce troisième degré s'observe dans la fig. 4, pl. XII, et dans la fig. 4, pl. XXV, où l'on voit la cystite compliquée des calculs et des tumeurs.

Il faut bien savoir que l'aspect décrit dans le premier degré et même le second peut se trouver sans qu'il y ait à proprement parler cystite, mais au cas de simple congestion de la vessie : le bas-fond de la vessie chez une femme portant une déformation utérine peut offrir de telles images. De même, elles peuvent se présenter chez des gens âgés, où les vaisseaux se sont dilatés passivement, sans qu'une inflammation, tout au moins actuelle, soit en jeu. Pour qu'on puisse dire qu'il y a cystite, il faut que se surajoute un élément inflammatoire et ce seront les symptômes fonctionnels qui permettront de le savoir.

Il est à noter que ce simple état congestif se voit de préférence au niveau du col et en particulier de sa partie postérieure, dans la portion qui correspond au trigone. Cela se comprend puisque normalement déjà les vaisseaux sont en ce point plus développés.

Tel est l'aspect des modifications de couleur d'origine congestive.

Naturellement ces trois degrés pourront s'entremêler, et, dans une même vue cystoscopique, on pourra avoir à côté d'une simple dilatation, de véritables suffusions sanguines diffuses. De même, une partie de la muqueuse pourra présenter sa couleur jaune à peu près normale, à côté d'autres portions devenues plus ou moins rougeâtres.

Et à ce point de vue, il est un aspect qui prend une importance toute particulière, du fait de la présomption diagnostique qu'elle donnera. Nous voulons parler de l'existence, dans une zone de muqueuse restée encore jaune et d'aspect plus ou moins normal, de taches rougeâtres, à limites peu nettes, d'une étendue d'un gros pois à celle d'une pièce de dix sous ou d'un franc, formées de vaisseaux seulement dilatés entremêlés de véritables suffusions rouges uniformément. Ces « ecchymoses localisées » comme les a appelées Casper, ces « plaques de rougeur diffuses » (Pasteau) sont très caractéristiques d'aspect, et doivent faire soupçonner une affection spécifique. Aussi reviendrons-nous sur leur valeur significative à propos de la tuberculose vésicale.

B. — Coloration blanchâtre. — Les modifications dans ce sens se font d'une manière absolument opposée aux précédentes. Dans la description que nous venons de faire, les vaisseaux jouaient le rôle actif, c'est leur développement anormal, démesuré qui causait le changement de la coloration. Dans les

aspects que nous allons maintenant étudier, la *vascularisation s'efface au contraire*, elle tend à devenir invisible, cachée plus ou moins complètement par les modifications hypertrophiques de la couche muqueuse qui les recouvre et qui est normalement transparente. D'où le double changement optique réalisé, de la disparition progressive du rouge des vaisseaux et du remplacement du jaune normal du fond vésical par des teintes blanches ou grisâtres (pl. XII, fig. 5).

1° Voici un aspect intermédiaire où quelques vaisseaux apparaissent encore, formant de larges mailles rouge pâle, circonscrivant des plages plus ou moins étendues de muqueuse déformée blanchâtre ou grisâtre. On a un aspect parqueté ou mieux encore *en mosaïque* (pl. XII, fig. 6).

2° Dans un second degré, les modifications sont beaucoup plus accentuées, tout rouge vasculaire a disparu : la paroi vésicale offre alors une coloration uniforme *blanc grisâtre*, d'un gris sale souvent, ou d'un gris blanc blafard.

Ces deux grandes classes de modification de la coloration vésicale établies, est-il besoin d'ajouter qu'elles se combinent souvent, s'associent : leur étiologie nous l'expliquera, et rien n'empêche qu'une poussée de cystite aiguë à coloration rouge se greffe sur une cystite ancienne à muqueuse blanchâtre, ou inversement on verra des lésions chroniques, blafardes, qui succéderont insensiblement à une phase aiguë de vascularisation intense. Avec quelque attention et en suivant les données essentielles fournies plus haut, il sera toujours possible de préciser ces types mixtes.

II. — *Modifications de l'éclat.*

Nous avons vu quel est l'éclat de la paroi vésicale normale : il est classique de dire que la lumière s'y reflète comme sur un miroir.

Cet éclat se modifie dans toute lésion de cystite, et selon encore deux grands types, qui correspondent assez fidèlement aux deux classes que nous avons distinguées à propos de la coloration.

A. — L'éclat *s'exagèrera* lorsque la coloration tendra vers le rouge; ces vessies de cystite aiguë paraissent souvent encore plus brillantes qu'à l'état normal (pl. XXV, fig. 4). Parfois cependant l'existence d'une sécrétion menue, abondante, peut ternir un peu cet éclat exagéré (pl. XV, fig. 5).

B. — Dans tous les autres cas à évolution chronique ou subaiguë, et ce sont les plus fréquemment observés au cystoscope, le brillant normal de la paroi vésicale *s'atténue*, allant jusqu'à disparaître. Dans ces vessies de couleur grisâtre, on est frappé de l'aspect terne de la muqueuse que l'on compare volontiers à la surface du velours. L'explication de cet aspect *velouté* réside dans les modifications que subit dans ces processus chroniques la surface de la muqueuse qui, comme nous allons le voir, se desquame ou bien se soulève, devient en tout cas irrégulière et ne forme plus miroir.

III. — *Modifications de surface.*

Ces modifications sont les plus difficiles à étudier et en particulier à bien classer.

Normalement, la muqueuse vésicale est lisse, régulière, unie, ce qui, comme nous l'avons vu, lui permet de réfléchir avec éclat les rayons lumineux. Cette surface va devenir *irrégulière*, toujours dans les processus anciens, beaucoup plus rarement dans les processus aigus, et elle le deviendra suivant deux modes bien différents : ou bien *en se creusant* (*ulcérations*), ou au contraire en *se surélevant* (*œdème*, *granulations*, *végétations*) — les deux coïncidant souvent.

Nous reconnaissons ce qu'a d'arbitraire cette classification, mais elle est la seule qui puisse mettre un peu d'ordre dans la complexité extrême des modifications que nous allons avoir à étudier à ce point de vue de la surface.

A. — La paroi se creuse.

Sous ce terme, nous comprendrons les modifications de surface allant depuis la simple desquamation sans dépression visible, jusqu'aux ulcérations profondes susceptibles d'entraîner même une perforation.

1. — *La desquamation simple de la muqueuse* se rencontre fréquemment; elle contribuera à constituer le catarrhe qui accompagne dans bien des cas les lésions de cystite.

Au cystoscope, elle se caractérise seulement par la perte du brillant de la surface vésicale, par un aspect velouté dont nous avons déjà parlé.

2. — Quand cette desquamation se prolonge ou s'accentue, il se produit alors de *véritables exfoliations* de la muqueuse qui s'élimine.

a) Dans un premier degré, il n'y a qu'une **exulcération**. On reconnaît alors l'existence sur la paroi vésicale de portions d'aspect rougeâtre, plus ou moins étendues, souvent sans contours nets, limitées par des bords qui sont à peine soulevés; sur le fond rose et plus souvent rouge, il y a souvent un piqueté hémorragique. Mais souvent aussi ce fond est complètement modifié par la présence de formations catarrhales, membraneuses ou pseudo-membraneuses (pl. XIII, fig. I), de couleur blanchâtre; rarement toute l'exulcération est ainsi recouverte; on la voit toujours apparaître en quelque point, au pourtour en particulier, formant un liséré rouge qui ne semble pas être en dépression sur le reste de la vessie. Cet ensemble très caractéristique constitue une *plaque de cystite diffuse*, et nous en reparlerons à propos des exsudats pathologiques.

b) Sous le nom d'**ulcérations** rentrent, au contraire, des lésions bien caractérisées et s'accompagnant d'une perte nette de substance. Ces ulcérations dans la cystite banale sont extrêmement difficiles à décrire en raison de leur polymorphisme; nous y avons déjà insisté dans un chapitre précédent, et on pourrait presque dire que « le caractère de ces ulcérations est de n'en pas avoir ». Dépressions de profondeur et de forme variables, tantôt assez régulières,

tantôt à bords très déchiquetés, cratériformes (pl. XIII, fig. 2 et 3), très souvent apparaissant au milieu de parties soulevées et végétantes, elles sont de couleur franchement rouge lorsqu'elles ne sont pas recouvertes de productions membraneuses ou fibrineuses, ou même calcaires. Leur grandeur varie depuis un grain de mil jusqu'à atteindre plusieurs centimètres. Leur siège est très variable; on peut les rencontrer dans tous les points de la vessie, mais particulièrement au niveau de tout son segment inférieur et de la région péri-cervicale.

Nous tenons à insister sur l'existence de *petites ulcérations banales*, pouvant rappeler tout à fait celles de la tuberculose. Elles sont très rares et succèdent à l'ouverture de petits abcès en forme de petits cratères à bords surélevés, blanchâtres, déchiquetés et limitant une perte de substance centrale plus ou moins foncée; comme étendue, elles peuvent aller depuis la grosseur d'une tête d'épingle jusqu'à celle d'un gros pois. Elles auraient cependant comme caractère particulier de ne pas être entourées d'une zone rouge de congestion et surtout d'apparaître dans une vessie qui ne présente pas d'autres symptômes de tuberculose.

La destruction et la chute de la muqueuse peut atteindre un degré extrême dans certains cas où un processus nécrotique survient dans la vessie et ulcère jusqu'à la musculaire, pouvant aussi s'étendre à la totalité de l'organe; nous y reviendrons plus loin (voir Cystite disséquante gangreneuse, p. 94).

B. — La paroi est soulevée.

Dans toute une série de cas, la surface vésicale enflammée, au lieu de se creuser, se surélève; elle est le siège de saillies plus ou moins irrégulières, provoquées a) soit par des *sérosités* ou de l'*œdème*, b) soit par un contenu liquide mais *purulent*, c) soit par des formations plus organisées et plus consistantes, *végétations* ou *granulations*.

A. Formations œdémateuses et séreuses. — L'œdème peut soulever une paroi vésicale en larges nappes, ou au contraire, par endroits localisés.

1° **En nappe.** — On a un aspect tout à fait caractéristique, se rencontrant ordinairement aux environs du col. On devine que le soulèvement de la muqueuse est formé par de la sérosité; en effet, l'aspect est translucide et la couleur pâle, blafarde, terne (pl. XIV, fig. 1). Vu un peu de profil, le soulèvement offre des contours arrondis, un peu indécis, avec comme un « aspect succulent » décrit à propos d'autres organes. Aucun détail n'y est visible. Si l'on introduit un cystoscope à cathétérisme, on peut, avec la sonde, déprimer très facilement la saillie, et le cathéter s'y creuse une dépression profonde. En somme, on retrouve sur la paroi vésicale l'aspect typique de tout œdème mou, tel, par exemple, qu'on peut le voir au niveau du scrotum chez certains brightiques ou cardiaques.

Parfois, la formation œdémateuse, ainsi étendue en large nappe, semble se plisser; elle se contourne en des replis qui se soulèvent sur le fond de la vessie, comme si celui-ci devenait trop étroit pour sa muqueuse. On a alors un *aspect cérébriforme* dont nous reparlerons plus loin. Il s'agit, en effet, d'un œdème

PLATE VIII

CYSTITES

FIG. 1 — Subexcretion of cystite membranacée d'un seul côté et non membraneux.
FIG. 2 — Excretion de cystite à bords irréguliers.
FIG. 3 — Excretion de cystite « cratériforme » à bord très développé.

PLATE VIII

FIG. 1 — Subexcretion entier et entier membraneuses à bordes bordeados (cystites).
FIG. 2 — Excretion entier (cystites) et irregulares irregulares.
FIG. 3 — Kratériformes (cystites) subexcretion et sin xerrasseuses.

PLATE VIII

FIG. 1 — Subexcretion of cystites covered by a membranous coating.
FIG. 2 — Excretion of cystites with irregular edges.
FIG. 3 — Excretion of cystites « crater-shaped » with increased edges.

PLATE VIII

FIG. 1 — Subexcreción de cistite recubierta de membrana membranosa.
FIG. 2 — Excreción de cistite con orlas irregulares.
FIG. 3 — Excreción de cistites « cratiformes » con bordes muy desarrollados.

PLATE VIII

FIG. 1 — Subexcretion de cystites membranées d'un côté seulement.
FIG. 2 — Excretion de cystites à bords irréguliers.
FIG. 3 — Excretion de cystites « cratériformes » à bord très développés.

PLANCHE XIII

CYSTITES

Fig. 1. — Exulcération de cystite recouverte d'un enduit membraneux.
Fig. 2. — Ulcération de cystite à bords irréguliers.
Fig. 3. — Ulcération de cystite « cratériforme », à bords très déchiquetés

TAFEL XIII.

Fig. 1. — Exulceratio einer mit einer membranösen Lage bedeckten Cystitis.
Fig. 2. — Ulceration einer Cystitis mit unregelmässigen Rändern.
Fig. 3. — Kraterförmige Cystitisulceration mit sehr zerrissenen Rändern.

PLATE XIII.

Fig. 1. — Exulceration of cystitis covered by a membranous coating.
Fig. 2. — Ulceration of cystitis with irregular edges.
Fig. 3. — Ulceration of cystitis « cratershaped » with lacerated edges.

STAMPA XIII.

Fig. 1. — Exulcerazione di cistite ricoperta d'intonaco membranoso.
Fig. 2. — Ulcerazione di cistite con orli irregolari.
Fig. 3. — Ulcerazione di cistite « crateriforme » con orli molto frastagliati.

LAMINA XIII.

Fig. 1. — Exulceración de una cistitis cubierta de una capa membranosa.
Fig. 2. — Ulceración de cistitis con bordes irregulares.
Fig. 3. — Ulceración de cistitis « crateriforme » con bordes muy acuchillados.

Fig. 1

Fig. 2

Fig. 3

MASSON & Cie
Éditeurs

PLANCHE XXIV

TUMEURS VÉSICALES

Fig. 1. — Tumeur à surface à peu près lisse, recouverte de gros filaments fibreux.
Fig. 2. — Tumeur mamelonnée.
Fig. 3. — Tumeur mamelonnée, à coloration variée.
Fig. 4. — Tumeur maligne très irrégulière, de coloration rouge.
Fig. 5. — Petite tumeur sessile de coloration blanche, avec un rouleau à sa partie centrale.

PLATE XXIV.

Fig. 1. — Geschwulst mit fast glatter Oberfläche von dicken, fibrillären Filamenten bedeckt.
Fig. 2. — Buckelige Geschwulst.
Fig. 3. — Buckelige Geschwulst mit verschiedener Färbung.
Fig. 4. — Irregulärer, bösartige Geschwulst roter Färbung.
Fig. 5. — Kleine, sessile Geschwulst weisser Färbung, mit einem Knäuel in der Mitte.

PLATE XXIV.

Fig. 1. — Tumor with a nearly smooth surface covered by thick fibrous filaments.
Fig. 2. — Tumor mammillated.
Fig. 3. — Mammillated tumor of varying colour.
Fig. 4. — Malign tumor, very irregular, having a red colour.
Fig. 5. — Small sessile tumor of white colour with a coagulation in its central part.

STAMPA XXIV.

Fig. 1. — Tumore a superficie quasi liscia, ricoperta di grossi filamenti fibrinosi.
Fig. 2. — Tumore papillare.
Fig. 3. — Tumore papillare di colore variato.
Fig. 4. — Tumore maligno assai irregolare, di colore rosso.
Fig. 5. — Piccolo tumore sessile di colore bianco, con un grumo di sangue alla parte centrale.

LÁMINA XXIV.

Fig. 1. — Tumor á superficie casi lisa, cubierta de gruesos filamentos fibrinosos.
Fig. 2. — Tumor mamelonado.
Fig. 3. — Tumor mamelonado, de coloracion variada.
Fig. 4. — Tumor maligno muy irregular, de coloracion roja.
Fig. 5. — Pequeño tumor sesile de coloracion blanca, con cuajarron en su parte central.

PLANCHE XXIV

TUMEURS VÉSICALES

Fig. 1. — Tumeur à surface à peu près lisse, recouverte de gros filaments fibrineux.
Fig. 2. — Tumeur mamelonnée.
Fig. 3. — Tumeur mamelonnée, à coloration variée.
Fig. 4. — Tumeur maligne très irrégulière, de coloration rouge.
Fig. 5. — Petite tumeur sessile de coloration blanche, avec un caillot à sa partie centrale.

TAFEL XXIV.

Fig. 1. — Geschwulst mit fast glatter Oberfläche von dicken, fibrillären Filamenten bedeckt.
Fig. 2. — Buckelige Geschwulst.
Fig. 3. — Buckelige Geschwulst mit verschiedener Färbung.
Fig. 4. — Irreguläre, bösartige Geschwulst roter Färbung.
Fig. 5. — Kleine, sessile Geschwulst weisser Färbung, mit einem Klumpen in der Mitte.

PLATE XXIV.

Fig. 1. — Tumor with a nearly smooth surface covered by thick fibrinous filaments.
Fig. 2. — Tumor mammillated.
Fig. 3. — Mammillated tumor of varying colour.
Fig. 4. — Malign tumor, very irregular, having a red colour.
Fig. 5. — Small sessile tumor of white colour with a coagulation in its central part.

STAMPA XXIV.

Fig. 1. — Tumore a superficie quasi liscia, ricoperta di grossi filamenti fibrinosi.
Fig. 2. — Tumore papillare.
Fig. 3. — Tumore papillare di colore variato.
Fig. 4. — Tumore maligno assai irregolare, di colore rosso.
Fig. 5. — Piccolo tumore sessile di colore bianco, con un grumo di sangue alla parte centrale.

LAMINA XXIV.

Fig. 1. — Tumor à superficie casi lisa, cubierta de gruesos filamentos fibrinosos.
Fig. 2. — Tumor mamelonado.
Fig. 3. — Tumor mamelonado, de coloracion variada.
Fig. 4. — Tumor maligno muy irregular, de coloracion roja.
Fig. 5. — Pequeño tumor sesile de coloracion blanca, con cuajaron en su parte central.

Fig. 1

Fig. 2

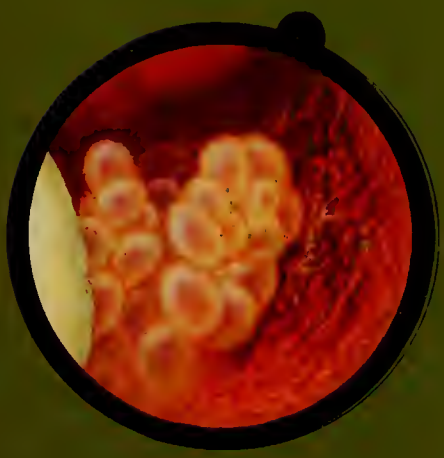

Fig. 3

Fig. 4

MASSON & Ce
Éditeurs

très modifié, d'une consistance beaucoup plus ferme, et où entrent en jeu des processus plus organisés.

2° Au lieu de se faire en nappe, l'œdème peut, comme nous l'avons déjà vu dans un paragraphe précédent, se fragmenter en une série de formations isolées, arrondies, en forme de **vésicules**, de **bulles** séparées. Lorsqu'elles sont volumineuses, on donne à un tel aspect le nom très caractéristique d'*œdème bulleux*; lorqu'elles sont petites, elles prennent une apparence *granuleuse*.

a) **Œdème bulleux.** — Rien n'est caractéristique comme la vue dans une vessie de ces amas de vésicules agglomérées, arrondies et plus rarement ovalaires, serrées les unes contre les autres comme les grains d'une grappe de raisin, à parois minces, de la grosseur d'un petit pois à celle d'un haricot. Leur couleur est fort variable, le plus souvent blanc rosé ou nacrée, quelquefois tout à fait rouge, d'un rouge chaud, beaucoup plus rarement d'un jaune éclatant. En revanche, elles sont toujours translucides et reflètent la lumière du cystoscope « comme des grains de raisin éclairés par les rayons du soleil ». L'ensemble des images est vraiment séduisant à l'œil. On a fait à leur propos beaucoup de comparaisons; la plus juste est celle des villosités d'un môle utérin.

L'œdème bulleux n'est jamais étendu à la totalité de la vessie, mais il se trouve circonscrit, le plus souvent au niveau du trigone et aux environs des orifices urétéraux. On peut le trouver également dans toutes les portions de la vessie. En voici un exemple (pl. XIV, fig. 2) qui siégeait sur la paroi supérieure de l'organe, aux environs d'une tumeur; en voici un autre (pl. XIV, fig. 3) se trouvant sur la paroi latérale gauche et coexistant avec une tumeur incrustée (voir également pl. VII, fig. 2, 3 et 4).

La pathogénie probable de cet œdème segmentaire résulte de ce que la muqueuse vésicale est reliée au plan sous-jacent et particulièrement à la couche musculaire par une série de tractus conjonctifs; lorsque l'œdème, en soulevant la muqueuse, ne rompt pas ces tractus, il ne peut s'épancher que dans leur intervalle, d'où l'aspect en bulles ou en grappes.

Au niveau du col, l'œdème bulleux le déforme, constituant en plusieurs points des saillies, qui peuvent simuler des formations kystiques. Ces formations sont implantées par un pédicule plus ou moins mince et vont en s'élargissant vers le haut; elles sont translucides, et on reconnaît souvent, lorsqu'on en rapproche le prisme, l'existence d'une anse vasculaire. L'image cystoscopique du col en pareil cas est tout à fait caractéristique : le pli qui sépare normalement le col du reste de la vessie n'apparaît plus régulier mais soulevé comme un doigt de gant. On a appelé quelquefois ces formations « cystite proliférante du col » : le mot est acceptable. Au contraire, il faut repousser celui d' « excroissance polypeuse du col », qui ferait croire à l'existence d'une tumeur ou d'un polype villeux, ce qui est tout à fait inexact. Très souvent, ces soulèvements œdémateux donneront lieu à des phénomènes de cystite sans cystite, de ce que les Anglais ont appelé la vessie irritable.

b) **Œdème granuleux.** — Sous ce nom, nous désignerons des formations œdémateuses toujours multiples et agglomérées, mais dont le volume individuel

est beaucoup plus restreint; on voit sur la paroi vésicale comme une série de petites granulations, de la grosseur d'un pois ou d'un grain de millet, plus ou moins agglomérées et ressemblant très exactement à des amas d'œufs de poisson ou à des grains de caviar, mais de couleur très claire transparente. Albarran leur a donné le nom de « formations en grenouillette »; Orth les désigne sous le nom « d'herpès vésical »; Viertel les avait décrites comme une série de petits kystes.

Il est possible que dans ce cas il s'agisse de lésions d'œdème. Cependant l'interprétation donnée par Viertel peut être exacte dans certains cas et c'est ainsi que se sont présentées au cystoscope les lésions de cystite kystique observée par certains auteurs, en particulier par l'un de nous et vérifiée histologiquement.

c) **Vésicules isolées.** — Beaucoup plus rarement les formations vésiculeuses claires ne se présentent pas réunies en amas. On en trouvera par-ci par-là qui sont isolées; elles sont très rarement uniques: lorsqu'il y en a plusieurs, elles restent relativement rares et séparées les unes des autres. Leur volume est en général tout petit. Cet aspect s'observe d'ordinaire sur le corps de la vessie et, très justement, Nitze comparait cette série de petites vésicules séparées les unes des autres et illuminées par la lampe du cystoscope comme à autant de gouttes de rosée déposées sur la surface vésicale. En voici un cas représenté dans la planche XIV, fig. 4. et on voit que la comparaison de Nitze est tout à fait exacte. Certains auteurs ont voulu y voir des formations kystiques, il est probable cependant qu'il s'agit encore là de formations œdémateuses.

B. Vésicules purulentes. — Le caractère commun de ces saillies, caractère facilement reconnaissable, est la *perte de l'aspect transparent* qui était la caractéristique des formations précédentes. Leur contenu est en effet ici *plus ou moins opaque*, prenant une teinte mate, grisâtre ou blanchâtre, opaline, quelquefois encore jaunâtre. Cette transformation purulente pourra se produire quelquefois dans les soulèvements séreux que nous venons de décrire; dans d'autres cas il s'agira de petits abcès de la vessie dont la pathogénie est encore obscure et l'existence d'ailleurs exceptionnelle.

C. Formations proliférantes et végétantes. — Dans cette troisième catégorie de cas, la paroi vésicale au lieu d'être soulevée seulement par de l'œdème ou de la sérosité, ou encore du pus, le sera par une prolifération de ses propres éléments, aboutissant à des saillies plus consistantes et plus fermes. L'œil reconnaîtra vite cette différence de constitution : il serait difficile d'en analyser les raisons :

1. — Un premier degré d'épaississement, déjà notable, de la muqueuse vésicale se caractérise par un aspect **grenu**, **rugueux** de sa surface. De multiples élevures se forment, d'aspect jaune grisâtre; c'est comme une série de plaques peu saillantes; cela rappelle la conjonctivite granuleuse ou encore la variété de cuir que l'on appelle le chagrin, d'où le nom que nous donnerons à cette variété de cystite « *chagrinée* ». On peut encore très justement comparer cet aspect à celui de la surface de la mer par temps calme, lorsqu'elle est simplement ridée par un vent léger.

2. — Un degré plus prononcé consiste dans des soulèvements en forme de **bourrelets**, de plis plus ou moins contournés, ondulés, formant des saillies plus

PLANCHE XV

CYSTITES

Fig. 1. — Aspect « cérébriforme » dans une cystite aiguë blennorragique.
Fig. 2. — Cystite « verruqueuse », en chenille.
Fig. 3. — Cystite végétante diffuse, dite « carcinomateuse », avec fausses membranes.
Fig. 4. — Cystite végétante limitée, dite « polypeuse », aux environs de l'orifice urétéral gauche.
Fig. 5. — Cystite avec bourgeon charnu et petits flocons purulents (Imité de Kneise).
Fig. 6. — Fausses membranes adhérentes diphtéroïdes, peu saillantes, en dehors d'un méat urétéral.

TAFEL XV.

Fig. 1. — Hirnartiges Bild in einer akuten, gonorrhoischen Cystitis.
Fig. 2. — Warzige Cystitis, raupenartig.
Fig. 3. — Diffuse, vegetierende Cystitis, carcinomatös genannt, mit falschen Häutchen.
Fig. 4. — Begrenzte vegetierende Cystitis, polypös genannt, in der Nähe der linken Uretermündung.
Fig. 5. — Cystitis mit fleischigen Knötchen und kleinen eiterigen Flocken (nach Kneise).
Fig. 6. — Falsche diphteroide adhärierende Membrane, wenig hervortretend, ausserhalb einer Harnleiteröffnung.

PLATE XV.

Fig. 1. — Cerebriform aspect in a gonorrheal acute cystitis.
Fig. 2. — Wormshaped cystitis ressembling a caterpillar.
Fig. 3. — Diffuse vegetating cystitis called « carcinomatous » with false membranes.
Fig. 4. — Restricted vegetating cystitis called « polypous » near an ureteral orifice.
Fig. 5. — Cystitis with flesh bud and small purulent flocci (by Kneise).
Fig. 6. — False adherent diphteroid membranes, not very salient and outside the ureteral meatus.

STAMPA XV.

Fig. 1. — Aspetto « cerebriforme » in una cistite acuta blennoragica.
Fig. 2. — Cistite « verrucosa » « in bruco ».
Fig. 3. — Cistite vegetante diffusa, detta « carcinomatosa » con false membrane.
Fig. 4. — Cistite vegetante limitata, detta « poliposa », ai dintorni dell' orificio ureterale sinistro.
Fig. 5. — Cistite con bolla carnosa e piccoli fioccoli purulenti (giùsta Kneise).
Fig. 6. — False membrane aderenti difteroidale, poco sporgenti al di fuori d'un meato ureterale.

LAMINA XV.

Fig. 1. — Aspecto « cerebriforme » en una cistitis aguda blenorrágica.
Fig. 2. — Cistitis verrugosa en forma de « oruga ».
Fig. 3. — Cistitis vegetante difusa, dicha « carcinomatosa » con falsas membranas.
Fig. 4. — Cistitis vegetante limitada, dicha « poliposa » cerca del orificio ureteral izquierdo.
Fig. 5. — Cistitis con botón carnudo, con pequeños copos purulentos (según Kneise).
Fig. 6. — Falsas membranas pegadas difteroides, poco salientes, fuera de un meat ureteral.

Fig. 1

Fig. 2

Fig. 3

Fig. 4

Fig. 5

Fig. 6

MASSON & C^
Éditeurs

ou moins accentuées. L'ensemble rappelle l'aspect des circonvolutions cérébrales ; c'est pourquoi nous leur donnerons le nom d'aspect *cérébriforme*. En voici un très bel exemple (pl. XV, fig. 1). La formation de ces plis est due à ce que la muqueuse infiltrée, hyperémique et aussi œdémateuse, proémine dans la cavité vésicale non dilatée et s'y pelotonne en quelque sorte, comme si elle ne trouvait pas de place pour développer son hypertrophie. Quant à la coloration, elle est ordinairement plus ou moins rouge.

3. — Dans d'autres cas, la muqueuse va se surélever par la production de **bourgeons charnus aplatis**, apparaissant par places, très volumineux, grenus, de couleur rouge foncé ou violacé et présentant des aspects très différents. Quelquefois ces néoformations affecteront un certain ordre et seront régulièrement disposées en forme de peigne ou encore de chenilles. En voici un bel exemple (pl. XV, fig. 2). On pourrait donner à de tels aspects le nom de cystite *verruqueuse*, rappelant certains nævi angiomateux de la peau.

Dans d'autres cas, il n'y a aucun ordre dans ces néoformations rougeâtres, qui, plus volumineuses, pointent dans la cavité vésicale en faisant des saillies irrégulières, tassées les unes contre les autres, plus ou moins arrondies et auxquelles Gauthier a donné le nom de *cystite framboisée*.

4. — Enfin dans un dernier degré, les soulèvements sont plus prononcés et on a affaire à une véritable *cystite végétante*, c'est-à-dire que les néoformations forment comme de **véritables tumeurs** à l'intérieur de la cavité vésicale. Tous les aspects se rencontrent en pareil cas et on en a fait de nombreuses comparaisons qui sont toutes exactes : un champ de terre fraîchement labouré, la surface tourmentée d'un glacier, etc.... Dans d'autres cas, ce seront de véritables images fantasmagoriques, comme des entrées de grotte, avec des parties très éclairées et des parties au contraire dans l'ombre. Cette première forme de cystite végétante rappelle dans certains cas l'aspect de cancroïdes et nous verrons à propos de ceux-ci que le diagnostic peut être parfois extrêmement difficile. Cet aspect nous fera leur donner le nom de *cystite végétante carcinomateuse* (pl. XV, fig. 3).

5. — A côté de cette forme de cystite végétante diffuse, luxuriante, qui couvre tout un segment de la vessie et qui est aujourd'hui bien connue, il nous faut signaler une forme beaucoup plus rare et aussi plus difficile de diagnostic : c'est lorsque les néoformations, tout en restant multiples, sont isolées les unes des autres, surgissant en des points différents de la vessie, souvent par groupes de deux ou trois et même plus, et simulant des polypes multiples qui se seraient greffés en plusieurs régions de la vessie.

Quelques caractères cependant pourront faire distinguer cette *cystite végétante limitée ou polypeuse* d'un papillome vrai (pl. XV, fig. 4). Tout d'abord la forme des végétations inflammatoires rappelle tout à fait celle de certains champignons (appelés communément vesses-de-loup) en forme de massue, avec une extrémité libre arrondie bien lisse et un pédicule qui s'amincit à peine et s'élève directement de la vessie comme un doigt de gant. Leur surface est toujours régulière dans son ensemble, sillonnée parfois de quelques petites

incisures. Leur couleur est d'un rouge foncé, violacé, quelquefois comme truffé. Enfin, caractère essentiel (nous le verrons plus loin au chapitre des tumeurs), c'est que les portions de vessie intermédiaires présentent toujours des lésions de cystite généralisée, soit simplement desquamatives, soit encore parquetées, plus rarement des lésions plus accentuées.

6. — Enfin sur ces soulèvements inflammatoires pourront se déposer des **incrustations calcaires**. Elles se produiront le plus souvent sur des cystites végétantes, et on verra, au niveau des différentes aspérités de celles-ci, se déposer des petits grains caractéristiques en forme de perles plus ou moins allongées, de couleur blanche ou grise, quelquefois formant comme de véritables stalactites. Ces néoformations se rencontreront dans des cystites anciennes, avec décomposition ammoniacale et siégeront presque toujours aux environs du col. Elles coïncideront d'ailleurs le plus souvent avec l'existence de membranes ou de pseudo-membranes et nous aurons à en reparler plus longuement lors de la description de celles-ci (voir page 90).

7. — Nous signalerons pour terminer deux variétés très spéciales et beaucoup plus rares de formations proliférantes d'origine inflammatoire. La première, qui a provoqué la curiosité et les discussions des urologues, a été appelée *cystite granuleuse* et consiste dans l'apparition de **petites granulations isolées** et plus ou moins nombreuses qui rappellent les granulations tuberculeuses. Elles en ont presque tous les caractères : forme arrondie en tête d'épingle, aspect opaque, placées souvent dans la fourche d'un vaisseau, entourées parfois d'une bande rouge fine; tantôt isolées et dispersées en grand nombre dans la vessie, tantôt formant de petits amas. On fera surtout leur diagnostic par suite de l'absence de toute tuberculose dans les voies urinaires. Pourtant nous en avons observé personnellement deux cas et il nous a semblé qu'à la cystoscopie on pouvait deviner que leur contenu n'était pas liquide, mais ferme : elles présentaient la même différence d'aspect avec les granulations tuberculeuses que celle qu'on constate sur la peau entre une papule et une vésicule; d'autre part leur couleur tirait plus sur le rouge qu'un nodule tuberculeux : enfin tout autour d'elles, il n'existait pas la même injection capillaire intense, si caractéristique, qui entoure la formation tuberculeuse élémentaire et sur laquelle nous insisterons lors de la description de celle-ci.

8. — Nous dirons enfin un mot de ce que Nitze a appelé la *cystite villeuse* et qui ne se rencontre guère que dans les vessies très enflammées. Il se forme alors à la surface de la vessie une série de **petits prolongements très fins** et qui rappellent, d'après Nitze, un gazon fraîchement tondu. Si l'on remue le contenu vésical, on voit toutes ces aspérités se mouvoir et « onduler, dit l'auteur allemand, comme un champ de blé lorsqu'il y a du vent ».

IV. — *Existence d'une sécrétion anormale.*

La quatrième modification de la paroi vésicale dans les cystites consiste dans *l'apparition d'exsudats à sa surface*. Normalement, la paroi de la vessie est

dépourvue de toute sécrétion ; lorsqu'il s'en forme, elle est pathologique et la preuve d'un état inflammatoire déjà caractérisé de la vessie (à moins naturellement qu'elle ne vienne d'un rein malade).

Les exsudats *pathologiques* reconnaissent deux origines : la desquamation de l'épithélium vésical, et l'agglomération des globules de pus, — les deux étant associées d'ailleurs le plus souvent. D'autre part, nous distinguerons la sécrétion catarrhale *fixe* et la sécrétion *mobile*.

A. La sécrétion MOBILE s'est détachée de la paroi, soit en petits, soit en gros flocons, soit même en véritables paillettes plus ou moins allongées qui flottent dans le liquide ou se déposent sur la paroi vésicale au niveau de son bas-fond. On la reconnaît facilement à ce que, lorsque le sujet contracte sa vessie, elles se déplacent.

Les tout petits flocons, résultant de la simple desquamation de la muqueuse, se constatent souvent à une certaine période de la cystite aiguë, où ils contrastent alors avec le fond rouge de la vessie (pl. XV, fig. 5).

Nous tenons à appeler l'attention sur l'existence de ces très menus flocons arrondis, blanchâtres ou jaunâtres, en forme de grumeaux et qui, appliqués contre la paroi vésicale, peuvent au premier abord prendre l'apparence de petites vésicules ou même de granulations. Dans deux cas, nous avons vu des débutants faire cette erreur.

Lorsque des flocons plus gros existent, ils se déposent de préférence sur les parties saillantes des néoformations vésicales de cystite, soit plis, soit végétations ; quelquefois, lorsqu'ils sont volumineux, ils se détachent en forme de chenilles.

B. La sécrétion FIXE, ou mieux ADHÉRENTE, présente une morphologie très variable.

a) Elle est quelquefois très mince, formant une couche presque transparente, plus ou moins régulière qui tapisse de préférence une partie desquamée ou même déjà légèrement ulcérée. Les bords de cette sorte de pellicule sont toujours irréguliers, mais peu déchiquetés, souvent en partie décollés de la surface vésicale sous-jacente. D'autre part, ces minces membranes peuvent manquer par endroits, découvrant alors une paroi vésicale rougeâtre. Dans certains cas même, cette première variété peut prendre un aspect blanc qui, au premier abord, pourrait faire penser à de la leucoplasie.

b) Plus fréquemment, on rencontre des exsudats adhérents, plus épais, plus résistants et plus étendus. Ils revêtent deux aspects différents :

1° Le plus commun peut être appelé *membraneux simple*; il s'agit de masses épithéliales, d'une épaisseur difficile à apprécier, de surface irrégulière, de couleur jaune gris (pl. XV, fig. 6), quelquefois blanchâtre. Nous en avons déjà parlé plus haut à propos des ulcérations, nous avons vu alors que cet ensemble complexe constituait les plaques de cystite diffuse. Le plus souvent, elles se détachent partiellement, formant comme de petits lambeaux ou des écailles. Leur partie flottante est reliée à la paroi vésicale par un large pédicule d'épaisseur peu volumineuse. Les contours de ces membranes sont délicats, déchiquetés, présentant souvent des pointes effilées.

2° Plus rares et accompagnant des lésions plus intenses sont les *fausses membranes diphtéroïdes*, rappelant celles que l'on voit au fond d'une gorge dans les angines membraneuses, et constituées comme dans ces cas par des exsudats fibrineux, englobant des leucocytes. Cette variété est toujours plus épaisse, comme stratifiée parfois. Les contours sont vagues, mal définis; la couleur est d'un blanc sale tirant sur le gris (pl. XVI, fig. 1), souvent aussi sur le jaune. Elles s'appliquent mal sur des ulcérations elles-mêmes diffuses; elles simulent souvent une véritable couenne appliquée sur la paroi vésicale. Dans beaucoup de cas, une de leur partie est flottante dans le liquide vésical, formant des lambeaux à contours arrondis et irréguliers, qui rappellent, comme le dit Nitze, « des serviettes repliées bougeant au vent ». Quelquefois, après un lavage prolongé, une grande partie de ces formations membraneuses peut s'éliminer et laisser à découvert la paroi vésicale sous-jacente plus ou moins ulcérée, rouge; mais souvent aucun nettoyage, même préliminaire, ne peut les détacher, et à la cystoscopie on les voit recouvrant des zones entières de la muqueuse et empêchant de reconnaître son état.

3° Lorsque ces fausses membranes sont très épaisses, en strates nombreuses et surtout si elles recouvrent une partie de la vessie tuméfiée et déjà soulevée, elles peuvent simuler des *tumeurs* (pl. XV, fig. 5). Ces fausses tumeurs appelées par Nitze « tumeurs catarrhales » ne se constatent que dans les inflammations anciennes graves et où la cystoscopie est toujours difficile à faire, d'où la rareté de leur constatation.

4° Enfin très souvent, il se forme à la surface de toutes ces formations membraneuses, surface qui est toujours irrégulière, des **dépôts phosphatiques**, des **incrustations** parcellaires qui donnent alors un aspect très particulier « de vieux plâtras » comme on en trouve le long de certains murs à la campagne. Ainsi se constitue la *cystite incrustée* dont nous avons déjà dit un mot, variété dans laquelle les aspects peuvent être très différents. On trouve, en effet, sur la paroi vésicale des zones blanches plus ou moins nombreuses (pl. XVI, fig. 2), plus ou moins, étendues, siégeant de préférence à la partie inférieure du col, mais pouvant exister en n'importe quel point de la vessie. Leur pourtour est irrégulier. Quant aux formations incrustées elles-mêmes, elles présentent tantôt un aspect *ouaté*, la surface blanche étant alors très délicatement filamenteuse, — ou au contraire un aspect *givré*, — ou enfin elles rappellent la forme d'une *éponge* d'un blanc d'argent. La série de figures ci-contre (pl. XVI, fig. 3, 4 et 5), représente bien ces différents aspects qu'il faut connaître : nous verrons, en effet, plus loin dans ce livre que cette cystite incrustée, lorsque les néoformations sont volumineuses, peut rappeler beaucoup l'aspect ou d'un calcul ou d'une tumeur incrustée. Nous n'insistons pas ici sur le diagnostic différentiel qui sera fait plus loin.

Ces formes membraneuses et incrustées peuvent se rencontrer à un état de développement extrême dans certaines cystites accompagnant un néoplasme, cystites putrides le plus souvent et qui au cystoscope présentent un aspect tout à fait étrange, fantasmagorique même. En effet, on voit, flottant plus ou moins

PLANCHE XVI

CYSTITES

Fig. 1. — Fausses membranes adhérentes diphtéroïdes, saillant fortement dans la vessie.
Fig. 2. — Plaque de cystite incrustée.
Fig. 3. — Plaque de cystite incrustée, présentant un aspect « onyx ».
Fig. 4. — Cystite incrustée à forme de tumeur et à aspect « gizzé ».
Fig. 5. — Cystite incrustée à forme de tumeur et à aspect « spongiforme ».
Fig. 6. — Cystite hemorragique du sommet de la vessie.

TAFEL XVI

Fig. 1. — Falsche diphtheroide adherente Membranen, stark in der Blase hervorstehend.
Fig. 2. — Platten einer inkrustierten Cystitis.
Fig. 3. — Platten einer inkrustierten Cystitis mit flockenartigen Ausschen.
Fig. 4. — Inkrustierte Cystitis in der Art einer Geschwulst und erbsenähnlichen Aussehen.
Fig. 5. — Inkrustierte Cystitis in der Art einer Geschwulst mit schwammartigem Aussehen.
Fig. 6. — Hämorrhagische Cystitis des Blasenscheitels.

PLATE XVI

Fig. 1. — False adherent diphtheroid membranes very salient in the bladder.
Fig. 2. — Spot of incrusted cystitis.
Fig. 3. — Spot of incrusted cystitis having a padded appearance.
Fig. 4. — Incrusted cystitis having the shape of a tumor and an aspect like onyx.
Fig. 5. — Incrusted cystitis having the shape of a tumor and spongelike appearance.
Fig. 6. — Hemorrhagic cystitis of the apex of the bladder.

STAMPA XVI

Fig. 1. — False membrane aderenti differenziali, molto sporgenti nella vescica.
Fig. 2. — Lastra di cistite incrostata.
Fig. 3. — Lastra di cistite incrostata presentante l'aspetto di « ovatta ».
Fig. 4. — Cistite incrostata a forma di tumore e ad aspetto di « uriga ».
Fig. 5. — Cistite incrostata a forma di tumore e ad aspetto di « spugna ».
Fig. 6. — Cistite emorragica della sommità della vescica.

LÁMINA XVI

Fig. 1. — Falsas membranas pegadas diferenciales, con fuerte prominencia en la vejiga.
Fig. 2. — Placa de cistitis incrustada.
Fig. 3. — Placa de cistitis incrustada, presentando un aspecto de borra de algodón.
Fig. 4. — Cistitis incrustada, a forma de tumor con aspecto « cercielado ».
Fig. 5. — Cistitis incrustada a forma de tumor con aspecto « esponjoso ».
Fig. 6. — Cistitis hemorragica de la parte superior de la vejiga.

PLANCHE XVI

CYSTITES

Fig. 1. — Fausses membranes adhérentes diphtéroïdes, saillant fortement dans la vessie.
Fig. 2. — Plaque de cystite incrustée.
Fig. 3. — Plaque de cystite incrustée, présentant un aspect « ouaté ».
Fig. 4. — Cystite incrustée à forme de tumeur et à aspect « givré ».
Fig. 5. — Cystite incrustée à forme de tumeur et à aspect « spongiforme ».
Fig. 6. — Cystite hémorragique du sommet de la vessie.

TAFEL XVI.

Fig. 1. — Falsche diphteroide adhärierende Membrane, stark in der Blase hervorstehend.
Fig. 2. — Flecken einer inkrustierten Cystitis.
Fig. 3. — Flecken einer inkrustierten Cystitis mit flockenartigem Aussehen.
Fig. 4. — Inkrustierte Cystitis in der Art einer Geschwulst mit eisblumenartigem Aussehen.
Fig. 5. — Inkrustierte Cystitis in der Art einer Geschwulst mit schwammartigem Aussehen.
Fig. 6. — Blutende Cystitis des Blasenscheitels.

PLATE XVI.

Fig. 1. — False adherent diphteroid membranes very salient in the bladder.
Fig. 2. — Spot of incrusted cystitis.
Fig. 3. — Spot of incrusted cystitis having a padded appearance.
Fig. 4. — Incrusted cystitis having the shape of a tumor and an aspect like icicles.
Fig. 5. — Incrusted cystitis having the shape of a tumor and spongelike appearance.
Fig. 6. — Hemorragic cystitis of the apex of the bladder.

STAMPA XVI.

Fig. 1. — False membrane aderenti difteroidali, molto sporgenti nella vescica.
Fig. 2. — Lastra di cistite incrostata.
Fig. 3. — Lastra di cistite incrostata presentante l'aspetto d' « ovatta ».
Fig. 4. — Cistite incrostata a forma di tumore e ad aspetto di « brina ».
Fig. 5. — Cistite incrostata a forma di tumore e ad aspetto di « spugna ».
Fig. 6. — Cistite emorragica della sommità della vescica.

LAMINA XVI.

Fig. 1. — Falsas membranas pegadas difteroides, con fuerte prominencia en la vejiga.
Fig. 2. — Placa de cistitis incrustada.
Fig. 3. — Placa de cistitis incrustada, presentando un aspecto de borra de algodón.
Fig. 4. — Cistitis incrustada á forma de tumor con aspecto « escarchado ».
Fig. 5. — Cistitis incrustada á forma de tumor con aspecto « esponjoso ».
Fig. 6. — Cistitis hemorrágica de la parte superior de la vejiga.

Fig. 1

Fig. 2

Fig. 3

Fig. 4

Fig. 5

Fig. 6

MASSON & Ce
Éditeurs

dans la vessie, de ces fausses membranes en stalactites, découvrant par endroits des parties ulcérées avec des portions rougeâtres, rouge vif, en forme de grottes par endroits, au contraire, blanches, d'un blanc éclatant dû à des incrustations. La cystoscopie est souvent très difficile en pareil cas, car aucun nettoyage ne peut arriver à donner à la paroi vésicale un aspect net.

II. — ÉTUDE SYNTHÉTIQUE DES ASPECTS CYSTOSCOPIQUES LES DIFFÉRENTS SYNDROMES

Tels sont les éléments simples de toute image cystoscopique de cystite. Nous répétons que tout débutant se trouvera à même de les reconnaître dans une vessie malade : même, serait-il tout à fait inexpérimenté, il sera toujours capable de voir les changements que nous venons un peu schématiquement de dissocier : modifications de surface, d'éclat, de couleur, etc.

Une fois familiarisé avec ces notions essentielles « éléments simples » d'une image cystoscopique de cystite, il lui faudra alors chercher à faire la synthèse de ces divers caractères élémentaires. Dans ce but, nous allons voir maintenant comment ils s'associent pour constituer des syndromes complexes, à signification diagnostique plus ou moins précise.

Quelques-unes de ces associations sont **simples** et particulièrement fréquentes : ainsi un état congestif intense amenant une coloration rouge s'accompagnera toujours d'un éclat plus vif de la paroi; inversement une surface desquamée, irrégulière, prendra un aspect velouté et sera toujours terne : voilà deux syndromes élémentaires qui sont très caractéristiques, l'un de cystite aiguë, l'autre de cystite chronique. Autre exemple : des exsudats membraniformes, épais et larges, ne se verront que dans des inflammations intenses, déjà anciennes et coexisteront ordinairement avec des lésions ulcéreuses accentuées.

Il est donc possible, dans la complexité extrême que revêtent les images cystoscopiques de l'inflammation vésicale, d'établir une série de types que nous allons maintenant décrire et en les distinguant à quatre grands points de vue.

A. — *Syndromes d'après l'acuité des lésions.*

Au point de vue de l'aspect des lésions et de leur acuité, on peut établir trois types : *cystite aiguë*, *cystite subaiguë*, *cystite chronique*. Le plus souvent d'ailleurs, ces trois types n'existent pas à l'état pur, mais sont plus ou moins associés. Nous allons néanmoins définir les caractères particuliers de chacune d'elles.

I. — La **cystite aiguë pure** présente les quatre caractères essentiels suivants : 1° coloration rouge; 2° éclat exagéré; 3° surface demeurée régulière ou, à peine exulcérée; 4° sécrétion anormale absente ou peu abondante et menue. *a*) Le type parfait de ces états est représenté par la cystite que l'on pourrait appeler *carminée*, où la paroi vésicale est uniformément rouge, d'un rouge intense souvent violacé; *b*) lorsque cette coloration diminue d'intensité et n'existe plus

d'autre part d'une façon uniforme, on a l'aspect *marmoréen* ; il s'agit alors d'un processus aigu qui est soit en formation, soit déjà en décroissance.

2. — Un tel état pourra aussi constituer à lui tout seul la **cystite subaiguë**, et même celle-ci pourra présenter l'image d'une *cystite congestive simple* avec dilatation vasculaire intense, aspect que nous avons décrit à propos de la coloration comme un premier degré des changements de coloration et qui se caractérisent par la persistance, au milieu des arborisations vasculaires rougeâtres, du fond jaune pâle normal de la vessie.

3. — La **cystite chronique pure** présente quatre caractères juste inverses à ceux que nous avons donnés de la cystite aiguë ; c'est-à-dire : 1° couleur plus ou moins blanc gris ; 2° éclat diminué ou aspect terne ; 3° surface ordinairement devenue irrégulière par endroits, soit par suite de saillies, ou au contraire par suite d'ulcérations, les deux s'associant d'ailleurs le plus souvent ; 4° enfin, existence constante d'une sécrétion anormale abondante.

Dans ce troisième grand cadre se trouvent mêlées des lésions extrêmement nombreuses, extrêmement dissemblables, et dans lesquelles il est indispensable d'établir une classification, pour que les débutants puissent s'y reconnaître. Nous allons pour cela distinguer un peu artificiellement un certain nombre d'aspects, essentiellement, schématiques et en prenant pour base la *prédominance d'un des caractères*. Nous retrouverons ainsi presque toutes les images que nous avons déjà décrites, et que nous définirons cette fois très rapidement en une formule, la plus brève possible.

A. — D'après la coloration. — *Cystite blanche* (teinte générale blanc gris jaunâtre, uniforme et terne ; toute trace de vaisseaux a disparu).

Aspect en mosaïque (des anneaux rougeâtres vasculaires, plus ou moins volumineux, circonscrivent des plaques grises, où il n'y a plus trace de vascularisation).

B. — D'après l'éclat. — *Cystite veloutée* (aspect terne de la muqueuse dans laquelle les détails sont plus ou moins noyés).

C. — D'après la surface. — 1° *Cystite ulcéreuse* (excavations plus ou moins profondes, plus ou moins rouges et nombreuses).

2° *Cystite chagrinée* (petites élevures ou allongées légèrement, ou rondes, séparées par des sillons assez régulièrement disposés).

3° *Aspect cérébriforme* (série de gros plis ondulés, donnant l'aspect typique de circonvolutions cérébrales).

4° *Cystite angiomateuse verruqueuse* (aspect typique de certains angiomes de la peau).

5° *Cystite framboisée* (élevures encore assez régulières, petites, arrondies et juxtaposées, de couleur rougeâtre le plus souvent).

6° *Cystite végétante limitée ou polypeuse* (quelques végétations, souvent par groupes de deux ou trois, de forme arrondie, à pédicule large, de couleur le plus souvent foncée).

7° *Cystite végétante diffuse ou carcinoïde* (on a tout à fait l'aspect de certains cancers en nappe, au point que la distinction est presque toujours impossible par le seul aspect des saillies).

8° *Cystite granuleuse* (existence de petites granulations simulant les granulations tuberculeuses).

9° *Cystite villeuse* (aspect très irrégulier, formé par de toutes petites élevures effilées très fines et mobiles).

10° *Œdème bulleux* (amas de vésicules volumineuses, arrondies ou ovalaires).

11° *Œdème granuleux* (amas de vésicules de très petit volume et le plus souvent arrondies).

12° *Cystite kystique à petits ou à gros kystes*, cette dernière étant le plus souvent juxta-cervicale (on a un aspect vésiculé disséminé sur la paroi).

D. — D'APRÈS LA SÉCRÉTION ANORMALE. — 1° *Cystite catarrhale* (sécrétion menue et mobile).

2° *Cystite membraneuse* (formations plus larges, blanc grisâtre, peu épaisses, adhérentes au moins en une partie, pouvant être de forme assez régulière).

3° *Cystite diphtéroïde* (membranes beaucoup plus épaisses, irrégulières le plus souvent, ordinairement adhérentes).

4° *Cystite glaireuse* (membranes d'aspect muqueux, comme mouillé, confus, à contours allongés).

5° *Cystite incrustée* (plaques blanchâtres plus ou moins vif, en général très irrégulier en stalactites avec différentes variétés d'aspects ouaté, givré, spongieux).

Toutes ces variétés peuvent ou exister seules, ou se mêler dans une même

vessie : c'est cette seconde éventualité, c'est-à-dire la **cystite mixte** qui est la plus fréquente. On pourra ainsi voir apparaître sur une ancienne cystite chronique, chagrinée ou cérébriforme, une poussée de cystite aiguë, colorant de rouge les soulèvements grisâtres d'ancienne date. Cette association pourra se faire dans toute l'étendue de la vessie ou par zones. Extrêmement fréquente est l'association de lésions ulcéreuses et de lésions végétantes diffuses, d'où alors cystite *ulcéro-végétante* ; de même pour l'association *ulcéro-membraneuse*. Nous pourrions multiplier ces types mixtes : coexistence de cystite chagrinée et d'œdème bulleux, de cystite membraneuse et de cystite incrustée, de cystite végétante framboisée et d'œdème bulleux, etc., etc....

On peut même dire que dans la majorité des cas lorsque le processus inflammatoire est déjà ancien, il n'y a que de ces types mixtes, souvent très complexes : ainsi dans une inflammation vésicale paranéoplasique datant de plusieurs mois, il existe souvent de la cystite *ulcéro-membrano-végétante*. Ces mots sont barbares, mais ils auront l'avantage de forcer le débutant en cystoscopie à la précision d'esprit, et ils ont d'autre part le mérite d'être exacts.

B. — *Syndromes d'après le siège.*

Ici nous n'avons pas à insister :

1. — La *Cystite* **diffuse** montrera des lésions généralisées dans toute la vessie. Rare dans les processus aigus, elle est la règle dans les processus anciens chroniques. C'est dans ces cas qu'on trouvera ordinairement des types mixtes, très complexes. (Ulcéro-membraneux, ulcéro-végétant, etc....)

Il en est une variété exceptionnelle, où la diffusion des lésions non seulement comprend couches muqueuse et musculaire, mais aussi s'étend le plus souvent à la totalité de la cavité vésicale : toute la paroi nécrosée s'élimine alors en masse, en un moule parfois complet. Il s'agit de la Cystite disséquante gangreneuse, bien décrite par Stœckel.

Au point de vue cystoscopique, l'examen ne peut guère être pratiqué qu'après l'élimination du moule vésical nécrosé : auparavant en effet, celui-ci plissé, ramassé contre le col empêche l'introduction du cystoscope et le plus souvent un lavage efficace de la vessie : les images ne peuvent donc être claires. D'ailleurs, la cystoscopie, même serait-elle possible, n'apporterait pas grand renseignement pour le diagnostic qui doit se faire par les signes fonctionnels (incontinence par regorgement chez une femme enceinte, urines putrides).

En revanche, après la chute et l'élimination des parties nécrosées, l'aspect cystoscopique est très caractéristique.

a) Si, comme Kneise a pu le faire dans un cas personnel, l'examen est pratiqué d'une façon précoce, on voit une paroi vésicale enflammée, d'un rouge vif sur laquelle il est difficile de reconnaître le moindre détail : pourtant dans la région du trigone, il vit « se former alternativement deux grands trous et deux grands cônes saillants » : c'étaient les deux méats qui, ayant perdu leur tonicité,

prolabaient au moment de l'issue des éjaculations urétérales, pour se rétracter ensuite.

b) Plus fréquente et plus intéressante a été l'exploration cystoscopique, lorsque le processus est guéri. Dans l'ensemble, la surface interne de la vessie prend alors une couleur blanche, assez brillante, « cicatricielle », sans trace de vaisseaux : la paroi est fort irrégulière, présentant par endroits des enfoncements, des sortes de diverticules, comme si à ce niveau le processus destructif avait été particulièrement intense, ayant pénétré profondément dans la couche musculaire. Les orifices urétéraux sont largement béants, ne se contractent pas par suite de la destruction des bourrelets urétéraux. La même béance existe d'ailleurs au niveau du col vésical, qui est largement ouvert.

L'*étiologie* de lésions aussi graves et tout à fait rares d'ailleurs est presque toujours la même : un utérus-gravide rétrofléchi et qui s'enclave dans le petit bassin. La rétention prolongée d'urine qui en résulte aboutit à une infection qui sur cette paroi vésicale comprimée et mal nourrie aboutit à sa nécrose. On aurait pu aussi constater la cystite disséquante gangreneuse après un accouchement très laborieux, ou encore après une opération très difficultueuse d'évidement pelvien total pour cancer utérin. Le *pronostic* de l'affection est grave, car l'infection rénale est presque fatale, ou au cours même de l'affection, ou ultérieurement par suite de la destruction des sphincters urétéraux.

2. — Parmi les cystites **localisées**.

A. Celle du *col* présente le plus d'intérêt.

a) Dans le cas d'un processus plus ou moins chronique, on voit un soulèvement œdémateux de la margelle cervicale, avec souvent un ou plusieurs faux kystes, simples élevures d'œdème. L'aspect général rappelle celui que nous décrirons pour l'hypertrophie de la prostate, mais la couleur est tout autre, les contours n'ont pas la même netteté, ni la même fermeté.

b) La forme aiguë de cette cystite du col présente une coloration rouge vif qui s'étend au trigone au niveau duquel on voit une congestion formidable avec extravasation sanguine hémorragique : toute la région cervicale est soulevée, tuméfiée, irrégulière.

Quant à la *cystite du corps*, elle peut exister d'une façon autonome dans certaines cystites blennorragiques subaiguës ou chroniques; mais elle apparaîtra surtout comme complication d'une autre lésion vésicale, ou prostatique ou rénale (tuberculose, tumeur, calcul).

Tous les degrés peuvent se rencontrer, depuis une localisation peu étendue et stricte aux environs d'un petit papillome, jusqu'aux lésions très étendues causées par exemple par des calculs multiples, ou enfin aux altérations généralisées à toute la vessie, comme on peut le voir aux périodes ultimes de certaines cystites néoplasiques à forme putride.

C. — *Syndromes d'après l'étiologie.*

Nous avons déjà dit que nous éliminerions les lésions spécifiques, tuberculose et syphilis, pour en faire des chapitres spéciaux.

Dans les autres causes d'inflammation vésicale, nous décrirons les variétés cystoscopiques dues à la blennorragie, à la présence de calculs, de tumeur, d'un obstacle prostatique ou urétral.

1° **Cystite blennorragique.** — Elle peut être *aiguë*, *subaiguë* ou *chronique*, cette dernière étant tout particulièrement intéressante.

A. Dans les cas *aigus*, on n'est pas autorisé à faire la cystoscopie ; n'avons-nous pas, en effet, indiqué l'urétrite aiguë ou subaiguë gonococcique comme une des très rares contre-indications de l'exploration cystoscopique.

Quelques urologues ont pourtant eu cette audace, et la description qu'ils ont donnée est celle d'une *cystite congestive, très intense, du col*, avec extravasations sanguines, zones hémorragiques, absence d'ulcérations, et formations catarrhales très abondantes, constituées par de larges bandes d'épithélium soulevées. Le col est tuméfié et saillant irrégulièrement.

B. — Les cas *subaigus* sont plus intéressants. On y voit encore des lésions congestives, mais se localisant alors par places, particulièrement dans la région juxtacervicale : ce sont des *plaques ecchymotiques*, sans contours nets et séparées par des portions de vessie absolument saines. Elles rappellent les formations que nous décrirons dans la tuberculose vésicale. Ces lésions sont très saignantes, et il semble que la plupart des cystites hémorragiques simples soient de nature blennorragique. En voici un bel exemple (pl. XVI, fig. 6), où l'hémorragie qui provenait d'une plaque ecchymotique du sommet a été surprise au moment de sa production.

Notons enfin que Stoeckel a rencontré dans un cas de cystite blennorragique ancienne, moitié subaiguë, moitié chronique, l'existence de *petits abcès minuscules* de la grosseur d'une tête d'épingle, très nettement circonscrits, d'un jaune brillant.

C. — Quant aux *cystites chroniques* gonorrhéiques, elles présentent, en moins accentué, les lésions localisées congestives et hémorragiques des deux formes précédentes : mais de plus, dans leur intervalle, la muqueuse n'est plus saine, elle revêt un aspect blanc ou en mosaïque, avec parfois des soulèvements, exceptionnellement diffus, le plus souvent localisés et d'aspect polypeux. Ce dernier cas est particulièrement intéressant, car c'est dans les cas de cystite gonorrhéique que s'observera particulièrement cette forme *végétante polypeuse* sur laquelle nous avons déjà insisté et qui est mal connue. Elle est caractérisée par des formations nettement saillantes, rappelant, comme nous l'avons déjà dit, certains champignons, avec un sommet arrondi, en massue, à surface régulière et lisse, et avec un pédicule presque aussi large que le sommet, s'implantant d'une façon massive sur la paroi vésicale. La couleur n'en est jamais rose tendre comme celle des formations polypeuses vraies : elle est toujours plus

foncée, ou rouge violacé, ou rouge brun, quelquefois elle revêt un aspect truffé.

Ces lésions de cystite chronique gonorrhéique donnent lieu parfois à des hémorragies abondantes, si bien qu'on penserait tout naturellement à des formations polypeuses néoplasiques. On sera mis en éveil par la multiplicité et la localisation des végétations, leur couleur trop rouge ; enfin le diagnostic exact trouvera sa confirmation dans les effets rapides et souverains de quelques lavages au nitrate d'argent. Nous reviendrons plus loin sur ce diagnostic au chapitre des tumeurs.

On pourra suivre alors au cystoscope la régression de ces saillies, et le retour progressif à la normale de la muqueuse intermédiaire, qui de toute blanche qu'elle était reprendra d'abord l'aspect en mosaïque, puis une couleur jaune striée de rouge.

2° **Cystite calculeuse.** — La vessie réagit presque toujours au contact des calculs ; d'autre part, très souvent, c'est une lésion inflammatoire préexistante qui a causé l'apparition des concrétions constatées : c'est dire la fréquence de la cystite calculeuse.

A la cystoscopie, on reconnaîtra deux aspects très différents :

a) Tantôt le corps étranger sera bien toléré, et l'on aura l'image d'une *cystite chronique ancienne*, avec des formations catarrhales, membraneuses même, extrêmement développées, les unes adhérentes, les autres mobiles. La muqueuse, une fois nettoyée, sera reconnue hypertrophiée, plus ou moins tuméfiée, blanche dans son ensemble, avec absence de vaisseaux visibles. En revanche, on trouvera rarement de l'œdème bulleux ou des formations végétantes ou des ulcérations ; on aura, au contraire, fréquemment l'aspect chagriné.

b) Dans une autre éventualité, le calcul sera mal toléré, et on constatera, coexistant avec des douleurs vives, parfois intolérables, des lésions de *cystite aiguë* : la muqueuse sera rouge, souvent uniformément, prenant le type carminé, cette teinte recouvrant une muqueuse tuméfiée, sans détails visibles. En voici un bel exemple autour de calculs phosphatiques secondaires (pl. XXVIII, fig. 5). La sécrétion sera alors peu abondante, ou même absente.

Signalons les cas de cystite toujours très intense qui accompagnent l'existence de certains **corps étrangers** (crayon, épingle à cheveux) et dans lesquels l'œdème prend une part considérable (pl. XXX, fig. 1).

3° **La cystite des rétentionnistes par hypertrophie prostatique ou rétrécissement de l'urètre** présente, sauf phases aiguës temporaires, le type de la *cystite chronique* que nous venons de décrire à propos des calculeux qui tolèrent bien leur corps étranger : c'est-à-dire cystite blanche avec aspect terne, formation de membranes très abondantes, etc.... Mais il faut y ajouter l'existence constante de *colonnes* plus ou moins développées et l'apparition de *diverticules* marqués. Ce sont ces vessies que l'on a le plus de peine à nettoyer du fait de la sécrétion anormale, adhérente ou mobile, qui peut y atteindre des proportions considérables.

Au cas de phénomènes aigus surajoutés, on les trouvera rarement généra-

lisés, mais, au contraire, localisés en des points différents, où ils forment des plaques de congestion avec extravasations sanguines.

4° **Cystite des néoplasiques.** — Alors que beaucoup de néoplasmes évoluent sans le moindre phénomène inflammatoire, d'autres détermineront des lésions de cystite d'une intensité telle que l'on peut dire que c'est en pareil cas qu'on trouvera les aspects les plus graves et les plus complexes. C'est, en effet, dans les cas de cystite néoplasique qu'on peut encore rencontrer les formes *putrides*, si exceptionnelles aujourd'hui.

Cystoscopiquement, on trouvera tous les aspects possibles : œdème bulleux, cystite chagrinée, végétante, ulcéreuse, membraneuse, pseudo-membraneuse. A côté de *lésions chroniques* avec leur teinte blafarde et terne, on reconnaîtra des altérations de *cystite aiguë*, avec congestion intense et ulcérations saignantes.

Nous avons représenté une vue (pl. XXVI, fig. 2) où, à côté d'une tumeur incrustée, s'était développé un superbe œdème bulleux, lui-même entouré de larges plaques de cystite chagrinée ; un lavage prolongé avait débarrassé toutes ces formations d'un revêtement membraneux extrêmement épais et abondant.

C'est dans des cas de la sorte qu'un débutant en cystoscopie pourra se trouver absolument perdu, surtout que les formations néoplasiques pourront arriver elles-mêmes à ne plus se différencier du reste de la vessie, enflammée à un point extrême.

CHAPITRE IX

TUBERCULOSE DE LA VESSIE

La tuberculose produit dans la vessie les mêmes lésions spécifiques que sur les autres muqueuses, c'est-à-dire granulations, ulcérations, etc...; mais, plus souvent peut-être qu'ailleurs, ces lésions peuvent se transformer au bout d'un certain temps, du fait d'une infection banale surajoutée. Dans le premier cas, le cystoscope montrera des aspects typiques, susceptibles dans la majorité des cas de faire porter le diagnostic de tuberculose vésicale; dans le second cas, on pourra avoir les images les plus polymorphes, les plus complexes et sans aucun caractère propre qui les distingue des autres cystites. La première forme mérite le nom de *tuberculose vésicale*; la seconde forme constituera la *cystite tuberculeuse*, dont la nature spécifique se déduira souvent bien plutôt des signes cliniques et des examens de laboratoire que de l'aspect vésical même.

Il n'est guère besoin d'insister sur l'importance de cette partie de la cystoscopie. Elle est devenue d'un intérêt pratique primordial depuis qu'elle a permis, grâce à la connaissance des lésions vésicales et à la pratique du cathétérisme urétéral, de poser le diagnostic de la lésion rénale susjacente, et a conduit à la néphrectomie précoce avec ses merveilleux résultats. En revanche, on y rencontre parfois les plus grandes difficultés de technique que l'on puisse avoir à surmonter dans l'exploration endoscopique : il en sera ainsi lorsqu'il y aura des phénomènes de cystite intenses. Nous avons, lors du chapitre précédent, indiqué les principaux artifices et précautions auxquels il faut alors recourir (traitements, anesthésie locale et générale, etc...). Il faut noter que, lorsque le bacille de Koch est en jeu, le plus souvent les traitements locaux resteront sans grand effet, le nitrate d'argent étant alors absolument à repousser, et l'*huile goménolée* à 20/100 demeurant la meilleure ressource. En revanche, on peut obtenir des effets quelquefois surprenants par l'ingestion de bleu de méthylène administré de la façon suivante : trois pilules de 0,05 de bleu de méthylène chimiquement pur, chaque jour, avant les repas, — les continuer pendant dix jours et cesser dix jours. L'un de nous a étudié avec Constantinesco cet agent thérapeutique qui semble vraiment spécifique contre certaines cystites bacillaires rebelles à toutes les autres médications. Les enfumages iodés produiront également parfois de très notables améliorations.

I. — TUBERCULOSE VÉSICALE

Cette forme se rencontrera dans les cas tout à fait au début, ou tout au moins encore récents. En dehors même de l'aspect spécial des altérations, elle aura comme caractère particulier de ne pas amener de phénomènes de cystite à proprement parler, c'est-à-dire que les lésions localisées strictement et restant superficielles n'entraîneront pas les modifications inflammatoires du réservoir, avec la diminution de capacité et les phénomènes douloureux qui en résultent. Cette évolution se comprend, maintenant que l'on sait que la tuberculose vésicale n'évolue pas en quelque sorte pour son propre compte, mais n'est qu'un épiphénomène secondaire à une autre localisation, rénale presque toujours. Chose tout à fait remarquable, ces lésions tuberculeuses, tant qu'elles restent à l'état pur, sont curables spontanément et d'une façon souvent très rapide; nous en avons eu la preuve plusieurs fois au cystoscope : le rein une fois enlevé, les lésions spécifiques disparaissent souvent en un temps très court.

Nous étudierons successivement les *granulations*, les *ulcérations*, l'*état de la muqueuse environnante*, et nous verrons ensuite comment cet ensemble prend ordinairement une signification pathognomique.

1° *Granulations.*

La granulation est la lésion élémentaire qui se rencontrera surtout dans les cas au début; elle sera souvent plus ou moins isolée et rare en tous cas. Elle forme sur la muqueuse vésicale un soulèvement minuscule, régulièrement arrondi en demi-sphère, de la grosseur d'une tête d'épingle, circonscrit par des bords nets. Sa couleur est d'abord gris presque transparent, puis gris opale, laiteux, reflétant plus ou moins la lumière du cystoscope. A un état plus avancé, elle devient jaune; c'est qu'elle est alors sur le point de s'abcéder. Elle est presque toujours, pour ne pas dire toujours, entourée d'une auréole rouge fine, qui la cerne, et qui se montre formée, lorsqu'on approche le prisme le plus près possible, de ramifications vasculaires très nombreuses et serrées : cette auréole congestive se différencie nettement du fond jaune pâle de la vessie environnante.

Les *rapports de la granulation avec les vaisseaux* sont très remarquables (pl. XVII, fig. 1) : elle est presque toujours adjacente à l'un d'eux; tantôt elle lui est reliée par une ramification ténue qui forme comme un pédicule, tantôt elle se trouve dans la fourche d'une bifurcation qu'il forme.

Ces granulations peuvent être absolument *isolées*; nous en représentons un cas typique, la nodosité se trouvait sur la paroi latérale gauche et dans tout le reste de la vessie on n'en trouvait que deux autres (au sommet et près de l'uretère gauche). Plus souvent, les granulations sont *multiples* (pl. XVII, fig. 2), en amas d'aspect variable : elles pourront former comme une série de grains étagés au long d'un rameau vasculaire ramifié monopodiquement; d'autres

PLANCHE XVII

TUBERCULOSE VÉSICALE

Fig. 1. — Grosse granulation tuberculeuse unique, entourée d'une auréole congestive, et située à la conjonction de plusieurs vaisseaux.
Fig. 2. — Granulations multiples, mais disséminées sur une plaque de cystite diffuse.
Fig. 3. — Granulations multiples agminées « en collier ».
Fig. 4. — Grosse granulation du sommet abcédée et ulcérée.
Fig. 5. — Ulcération tuberculeuse à fond excavé, à bords saillants et déchiquetés.
Fig. 6. — Ulcération tuberculeuse typique (exulcération).

TAFEL XVII.

Fig. 1. — Starke solitäre tuberkulöse Granulation von einem congestiven Schein umgeben und an der Vereinigung mehrerer Gefässe gelegen.
Fig. 2. — Multiple Granulationen, aber über einen Flecken diffuser Cystitis zerstreut.
Fig. 3. — Multiple Granulation, agminiert, kragenförmig.
Fig. 4. — Starke Granulation des Scheitels abcediert und ulceriert.
Fig. 5. — Tuberkulöse Ulceration mit ausgehöhltem Grund und hervorstehenden, zerrissenen Rändern.
Fig. 6. — Typische tuberkulöse Ulceration (Exulceration).

PLATE XVII.

Fig. 1. — Unic heavy tuberculous granulation surrounded by a congestive aureola and situated at the junction of several vessels.
Fig. 2. — Multiple granulations disseminated on a spot of diffuse cystitis.
Fig. 3. — Multiple granulations ressembling a collar.
Fig. 4. — Heavy granulation of the apex ulcerated and with abscess.
Fig. 5. — Tuberculous ulceration with excavated base and salient lacerated edges.
Fig. 6. — Typical tuberculous ulceration (exulceration).

STAMPA XVII.

Fig. 1. — Grossa granulazione tubercolosa unica, circondata d'un'aureola congestiva, e situata alla congiunzione di parecchi vasi.
Fig. 2. — Granulazioni multiple, ma disseminate sopra una lastra di cistite diffusa.
Fig. 3. — Granulazioni multiple agminate « in collare ».
Fig. 4. — Grossa granulazione della sommità con postema e ulcera.
Fig. 5. — Ulcerazione tubercolosa a fondo scavato, ad orli sporgenti e frastagliati.
Fig. 5. — Ulcerazione tubercolosa tipica (exulcerazione).

LAMINA XVII.

Fig. 1. — Gruessa granulacion tuberculosa única, rodeada de una aureola congestiva y situadá à la conjuncion de muchos vasos.
Fig. 2. — Granulaciones multiplices, pero esparcidas en una placa de cistitis difusa.
Fig. 3. — Granulaciones multiplices puestas en collar.
Fig. 4. — Gruessa granulacion de la parte superior con abceso y ulcera.
Fig. 5. — Ulceracion tuberculosa à fondo excavado, à bordes salientes y acuchillados.
Fig. 6. — Ulceracion tuberculosa tipica (exulceracion).

Fig. 1

Fig. 2

Fig. 3

Fig. 4

Fig. 5

Fig. 6

MASSON & Cie
Éditeurs

fois, elles s'arrangeront en couronne, constituant comme un collier de perles ; en voici un exemple (pl. XVII, fig. 5); beaucoup plus rarement enfin, elles seront agglomérées et réaliseront une sorte de plaque plus ou moins large.

Le *siège* des granulations est variable; on peut en rencontrer partout, en particulier au sommet de la vessie (nous représentons plus loin un cas de la sorte, à la période d'ulcération) (pl. XVII, fig. 4). Mais le lieu de prédilection se trouve aux environs immédiats des uretères, ou plus en dedans d'eux, ou plus en dehors, dans ce que Guyon et Pasteau ont appelé les *cornes latérales* (elles se trouvent à la jonction des angles du trigone et des parois latérales).

Nous reviendrons tout à l'heure sur l'aspect du reste de la paroi vésicale.

La granulation évolue le plus souvent vers l'abcédation : sa teinte devient de plus en plus jaune, puis elle s'ouvre, et alors se crée une ulcération que nous allons maintenant décrire.

2° *Ulcérations.*

Les ulcérations tuberculeuses peuvent se présenter sous deux aspects très différents :

A. — Dans une première variété, il y aura **ulcération vraie** : les granulations, en s'abcédant et en s'évacuant, créent une perte de substance nette, à bords saillants et à pic, souvent soulevés et même décollés, cratériformes, à fond régulier gardant une couleur blanche ou jaune. La figure 4, pl. XVII, représente un tel aspect : dans ce cas, deux ou trois granulations confluentes et abcédées avaient formé à la surface de la vessie une véritable petite caverne. Lorsqu'un amas plus considérable de granulations présentent le même processus, il se fera une ulcération de grandeur notable, présentant une forme circinée avec un fond d'aspect variable, ou très irrégulier (pl. XVII, fig. 5), ou au contraire simplement rugueux et revêtant une teinte tantôt rougeâtre, tantôt blanchâtre.

B. — Plus souvent, l'ulcération tuberculeuse se présentera sous l'aspect d'une simple **exulcération**. Les caractères de cette variété sont très nets, si on les examine avec soin, et ils sont représentés avec une rigoureuse précision sur la planche ci-contre qu'il faut regarder minutieusement au fur et à mesure de notre description (pl. XVII, fig. 6).

Une première chose frappe dans l'ensemble : c'est que loin d'excaver la paroi, la formation tuberculeuse semblerait plutôt l'avoir soulevée par rapport au reste de la vessie : elle est comme légèrement saillante sur les parties environnantes. Nous considérerons les détails de l'ulcération successivement pour son fond, ses bords et la zone immédiatement environnante.

a) Le *fond* est peu excavé, il est très finement irrégulier, grenu et recouvert par endroits d'une sorte d'enduit pultacé adhérent et jaunâtre, tandis que par ailleurs apparaît le fond rouge ou rose de l'ulcération. Plus rarement, une teinte rouge noirâtre occupe tout ce fond.

b) Cette sorte de petite cupule, à peine excavée, se trouve limitée par un

étroit pourtour, en forme de minuscule plateau périphérique et constituant comme la margelle d'un puits. Ce pourtour n'est jamais décollé, il se continue avec le fond de l'ulcération par une petite pente minime, à peine perceptible. Ce bord interne est assez régulier, par endroits très finement déchiqueté, assez souvent polycyclique, comme s'il résultait de la juxtaposition des granulations abcédées : la preuve s'en trouve dans cette figure (fig. 6, pl. XVII), où l'on voit une granulation encore nette mais caséifiée, immédiatement adjacente à l'ulcération et qui, en s'abcédant elle-même, viendra agrandir celle qui existe déjà. Cette minuscule margelle périphérique est d'une couleur assez uniformément jaune. Enfin, un bord finement déchiqueté la limite en dehors et la sépare de la zone vésicale adjacente rouge.

c) Cette troisième zone, plus bas située, est d'un rouge vif. Large de quelques millimètres, elle est formée par une *congestion très intense*, avec un piqueté hémorragique et une dilatation extrême des capillaires. Elle rappelle en plus large l'auréole que nous avons vue circonscrire presque toujours la granulation. Elle se continue périphériquement avec la paroi jaune rosé de la vessie adjacente.

Telle est, très minutieusement définie, une ulcération tuberculeuse particulièrement typique.

Elle peut *siéger* en des points différents, mais particulièrement sur les faces latérales. Leurs dimensions varient d'une pièce de dix sous à celles d'une pièce de deux francs et même plus. Quelquefois rondes, elles sont le plus souvent ovalaires ou allongées.

Elles peuvent être uniques, ou multiples, au nombre de trois ou quatre, comme sur la figure ci-contre.

Nous avons déjà signalé leurs rapports avec les granulations tuberculeuses.

3° *Muqueuse environnante.*

Le ***reste de la paroi vésicale*** présente deux aspects différents.

a) Elle est souvent *absolument saine* dans toute son étendue. Nous avons déjà insisté sur la teinte jaune rosé normale sur laquelle reposaient granulations et ulcérations. C'est là un caractère tout à fait remarquable que cette absence de cystite concomitante, et il constitue à lui seul une forte présomption en faveur de la nature tuberculeuse des formations granuleuses et ulcéreuses.

b) D'autres fois apparaîtront, au milieu du reste de la vessie, dans les parties saines, des formations sur lesquelles Casper, puis Pasteau ont appelé l'attention. Il s'agit de *zones de vascularisation très intense*, de plaques congestives localisées en un ou plusieurs points de la paroi vésicale saine. Vues à une certaine distance, elles forment une ou plusieurs taches rouges à limites indécises; les noms qu'on leur a donnés l'expriment bien : **plaques ecchymotiques, plaques de rougeur diffuse**. Elles siègent ordinairement à la réunion de deux ou trois vaisseaux dilatés et nettement visibles. Vues de plus près, comme sur la

PLANCHE XVIII

TUBERCULOSE VÉSICALE

Fig. 1. — Plaque de rougeur diffuse (plaque ecchymotique).
Fig. 2. — Méat tuberculeux, s'ouvrant au milieu d'une exulcération.
Fig. 3. — Méat tuberculeux ulcéré en forme de cratère.
Fig. 4. — Méat tuberculeux enfoui dans de l'œdème bulleux.
Fig. 5. — Méat tuberculeux béant, par sclérose cicatricielle de ses bords.
Fig. 6. — Ulcération dans une cystite tuberculeuse.

TAFEL XVIII.

Fig. 1. — Flecken diffuser Röte (ecchymotisch).
Fig. 2. — Tuberkulöser Meatus, sich in der Mitte einer Exulceration öffnend.
Fig. 3. — Ulcerierter, tuberkulöser Meatus, kraterförmig.
Fig. 4. — Tuberkulöser Meatus in einem bullösen Oedem versteckt.
Fig. 5. — Klaffender tuberkulöser Meatus infolge von cicatricieller Sclerose der Ränder.
Fig. 6. — Ulceration in einer tuberkulösen Cystitis.

PLATE XVIII.

Fig. 1. — Diffuse red spot (ecchymotic spot).
Fig. 2. — Tuberculous meatus opening in the centre of an ulceration.
Fig. 3. — Tuberculous meatus ulcerated having shape of a crater.
Fig. 4. — Tuberculous meatus hidden in a bullons edema.
Fig. 5. — Gaping tuberculous meatus caused by cicatrixsclerosis of the edges.
Fig. 6. — Ulceration in a tuberculous cystitis.

STAMPA XVIII.

Fig. 1. — Lastra di rossore diffuso (lastra ecchimotica).
Fig. 2. — Meato tubercoloso, che si apre nel medio d'un' exulcerazione.
Fig. 3. — Meato tubercoloso, ulcerato a forma di cratere.
Fig. 4. — Meato tubercoloso nascosto in edema bulloso.
Fig. 5. — Meato tubercoloso spalancato per conseguenza di sclerosi *cicatriciale* dei suo orli.
Fig. 6. — Ulcerazione in una cistite tubercolosa.

LAMINA XVIII.

Fig. 1. — Placa de color difuso (placa ecchimotica).
Fig. 2. — Meato tuberculoso que se abre en medio de una exulceracion.
Fig. 3. — Meato tuberculoso ulcerado en forma de cráter.
Fig. 4. — Meato tuberculoso ocultado en el edema á ampollas.
Fig. 5. — Meato tuberculoso muy abierto por esclérosis cicatricial de los bordes
Fig. 6. — Ulceracion en una cistitis tuberculosa.

Fig. 1

Fig. 2

Fig. 3

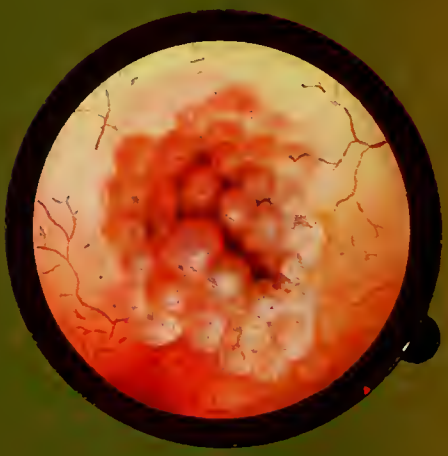

Fig. 4

Fig. 5

Fig. 6

MASSON & Cie
Éditeurs

figure 1, pl. XVIII, ces formations sont constituées, ainsi qu'on peut l'y constater, par des vaisseaux augmentés de volume et de nombre : ceux qui existent normalement deviennent plus larges et sinueux, et leurs ramifications capillaires, normalement invisibles, apparaissent, formant de fines arborisations d'aspect sugillé qui se mêlent les unes aux autres, s'entre-croisent et donnent très exactement l'impression d'une ecchymose. Les dimensions de ces plaques congestives sont toujours réstreintes, dépassant rarement la grosseur d'une lentille, ou d'un petit haricot tout au plus. La planche ci-contre en dira plus long que toutes les descriptions.

Diagnostic. — Quelle est la valeur diagnostique des trois lésions, *granulations, ulcérations, plaques ecchymotiques,* que nous venons de décrire? Certains auteurs, comme Casper et Kneise, ne lui en donnent aucune; l'aspect granulique et ulcéreux ne présente pour eux rien de caractéristique. Nous ne sommes pas de cet avis, et nous accordons au contraire aux formations que nous avons minutieusement décrites une valeur de présomption très grande en faveur de la tuberculose. En voici des preuves.

A. — Sans doute, en ce qui concerne les ***granulations***, certaines formations nodulaires en revêtent, à peu de chose près, l'aspect; nous l'avons déjà signalé au chapitre des **cystites** en y décrivant la variété **granuleuse**, autonomisée par Casper. Mais nous avons aussi montré que quelques caractères pouvaient permettre de les différencier. La forme générale est sans doute la même, arrondie, nettement circonscrite, faisant une petite saillie, mais la granulation non tuberculeuse est moins convexe, plus aplatie. Celle-ci n'est jamais transparente, ni blanche, mais toujours jaune, jaune marron souvent; d'autre part, elle n'est pas entourée d'une auréole rouge congestive aussi nette. Enfin, on devine, sans pouvoir le préciser autrement, que le contenu de la saillie est ferme, consistant, et on retrouve dans la vessie la différence d'aspect qui, sur la peau, différencie une papule d'une vésicule ou d'une pustule.

Plus difficile peut être le diagnostic entre des granulations tuberculeuses tout à leur début, et des vésicules d'**œdème kystique à petits kystes**, dont nous avons représenté un beau cas (pl. XIV, fig. 4). Ce qui permettra d'en reconnaître la nature non tuberculeuse, ce sera un aspect absolument transparent, tout à fait brillant, rappelant celui d'une goutte de rosée; ce sera l'absence de cette auréole rouge, le siège en dehors de toute ramification vasculaire, la multiplicité et la dissémination assez régulière en une partie de la vessie; enfin, l'évolution montrera leurs variations d'un jour à l'autre.

Plus difficile encore peut être le diagnostic entre un amas de granulations et ce que nous avons appelé l'**œdème granuleux**. Mais il est exceptionnel que les formations tuberculeuses s'agglomèrent ainsi. Il faudrait d'ailleurs suivre l'évolution, les granulations tuberculeuses finissant presque toujours par se caséifier et s'abcéder.

Pour être complet, nous dirons un mot du diagnostic avec des **petits abcès simples** de la paroi vésicale qui peuvent former de minuscules vésicules puru-

lentes. L'erreur serait facile, mais l'existence de ces abcès banaux est exceptionnelle.

Nous signalerons enfin la possibilité de l'erreur avec des **grumeaux de sécrétion catarrhale**, menus, assez régulièrement arrondis, qui peuvent se produire dans la cystite aiguë ou subaiguë. Au premier abord, ils semblent adhérents à la paroi, mais il suffira de laver un peu énergiquement, ou encore de faire contracter par le malade sa vessie, pour que la sécrétion se déplace et change d'aspect. D'ailleurs, le processus de cystite plus ou moins diffus des alentours devrait déjà éveiller les soupçons.

B. — Des deux variétés d'***ulcérations*** que nous avons distinguées, la seconde, celle à forme d'exulcération, nous semble vraiment typique, et nous ne croyons pas qu'on puisse dans une autre affection la retrouver *avec les caractères très précis que nous lui avons décrits*. Au contraire, la première forme, *avec ses bords décollés, en cratère, son fond excavé*, pourra se rencontrer dans une **cystite banale**, et c'est souvent seulement par les autres symptômes que l'on arrivera au diagnostic exact. Nous ne ferons que signaler l'ulcération succédant à l'évacuation d'*abcès vulgaires*, mais ceux-ci sont bien rares, et il s'agit d'un diagnostic d'exception. En revanche, la *forme ulcéreuse pure du carcinome vésical* pourrait prêter à confusion ; nous dirons, au chapitre des tumeurs, le moyen de faire le diagnostic différentiel.

C. — Quant aux ***plaques de rougeur diffuse***, elles n'ont rien en elles-mêmes de caractéristique. Pareil aspect pourra se retrouver à peu près dans une cystite banale, par exemple au cas de cystite subaiguë d'origine blennorragique. Pourtant, dans la tuberculose, on peut reconnaître la richesse et la finesse des arborisations qui la composent et qui en général restent relativement indépendantes ; dans l'inflammation banale, les plaques seront beaucoup plus nombreuses, la teinte rouge plus uniforme, on n'y pourra plus reconnaître en s'approchant très près les petites ramifications distinctes ; enfin elles n'émergeront pas comme dans la tuberculose d'une vessie presque saine par ailleurs.

Malgré tout, nous tenons à insister sur ce que, quelle que soit la valeur des caractères que nous avons assignés aux trois formations élémentaires de la tuberculose vésicale pure, leur *signification sera surtout grande de par leur coexistence dans une même vessie*. C'est là le facteur le plus important pour poser un diagnostic cystoscopique indiscutable.

La *localisation des lésions* doit également entrer en ligne de compte pour établir le diagnostic. Lorsqu'une lésion ulcéreuse existe, par exemple, au sommet de la vessie alors que tout le reste de la cavité apparaît sain, il y a bien des chances pour que cette ulcération résulte de l'inoculation de la muqueuse par l'éjaculation urétérale lorsque, la vessie étant revenue sur elle-même, le sommet se trouve en contact avec le bas-fond.

Le diagnostic, enfin, devra s'aider de l'examen des ***orifices urétéraux***. Il est bien rare que l'origine rénale de la contamination tuberculeuse ne se traduise pas par une altération d'un des orifices, qui présentera ou de la rougeur

simple (piqueté hémorragique) ou une exulcération périphérique (pl. XVIII, fig. 2), ou qui sera ulcéré, cratériforme (pl. XVIII, fig. 3), ou entouré d'œdème parfois bulleux (pl. XVIII, fig. 4). Il sera en revanche rare qu'à cette période l'uretère présente déjà des lésions scléreuses, rendant les bords du méat rigides ou même rétractés (pl. XVIII, fig. 5).

II. — CYSTITE TUBERCULEUSE

La *cystite tuberculeuse* présente le polymorphisme habituel, l'aspect complexe de toute cystite et elle en prend les caractères. On peut parfois y retrouver une ou plusieurs des formations spécifiques que nous venons de décrire, mais le plus souvent elles auront complètement disparu, ou seront perdues au milieu des lésions inflammatoires banales surajoutées. Les ulcérations auront perdu tout caractère (pl. XVIII, fig. 6).

Nous ne décrirons pas celles-ci de nouveau : ce sont celles que nous avons énumérées au chapitre VIII. Toutes les variétés peuvent se rencontrer avec un caractère absolument banal, elles s'associent, s'entremêlent même le plus souvent : variétés *ulcéreuse*, *végétante*, *membraneuse*, *diphtéroïde*, *formations d'œdème bulleux*, etc.... C'est dans les cystites tuberculeuses secondaires avancées que l'on trouve les aspects les plus complexes, les altérations les plus intenses, et nous ne pourrions que répéter ici ce que nous disions à propos des cystites néoplasiques graves, à forme putride : ces deux variétés étiologiques ont le triste privilège de présenter les lésions vésicales à leur extrême degré.

Dans ces formations ulcéro-végétantes et membraneuses, les orifices urétéraux se trouvent souvent perdus, ils deviennent *cratériformes*, en gueule de four, ou au contraire plus ou moins détruits et disparus; d'autres fois, c'est dans une zone d'œdème bulleux qu'il faudra aller les découvrir : on se trouve en présence d'un des cas les plus complexes de la cystoscopie et du cathétérisme urétéral.

Diagnostic. — Dans ces cas de cystite tuberculeuse, la cystoscopie ne peut à elle seule, en général, permettre d'établir le diagnostic étiologique, et, dans la plupart des cas, ce seront les renseignements fournis par le malade, l'évolution des symptômes qui feront soupçonner l'origine tuberculeuse, qu'il sera toujours nécessaire de faire confirmer par les examens de laboratoire.

CHAPITRE X

SYPHILIS VÉSICALE

La syphilis peut atteindre la vessie soit à la *période secondaire*, soit à la *période tertiaire*.

A. — Au cours de *la période secondaire*, la cystoscopie peut démontrer dans la vessie tantôt un *exanthème* généralisé ou localisé, tantôt des *ulcérations*.

Chez une malade observée par Durœux[1], il existait sur la paroi postérieure de la vessie toute une zone bien différenciée du reste de la muqueuse, beaucoup plus rouge et parsemée de quatorze ou quinze taches rouge sombre de la dimension d'une lentille.

Les ulcérations ont été plus souvent observées. Chez une malade, Asch[2] trouva la muqueuse fortement tuméfiée dans toute son étendue, rouge, et sur elle douze ulcérations superficielles rondes et allongées, séparées par des intervalles irréguliers; les bords étaient légèrement surélevés, le fond blanchâtre.

Pereschiwkin[3] constata chez une malade un développement considérable des vaisseaux, un œdème du col vésical, et sur toute la muqueuse, principalement au fond de la vessie, un semis d'ulcérations de forme et de dimensions variées, les unes à bords infiltrés, les autres à bords plats, toutes à fond rouge (pl. XIX, fig. 1).

Chez une seconde malade observée par Durœux, il existait, entre la ligne médiane et l'orifice urétéral gauche et un peu au-dessous, une large zone où la muqueuse était légèrement œdématiée et hyperémiée, parcourue par de nombreux vaisseaux injectés. Sur ce placard étaient disséminées dix petites ulcérations, les unes arrondies, les autres ovalaires; leur fond était rosé, régulier non saillant; leurs bords étaient minces, légèrement saillants, entourés d'un petit cercle concentrique pâle (pl. XIX, fig. 2).

B. — La *syphilis tertiaire* peut se manifester de deux façons sur la vessie par des *gommes*, par des *ulcérations*, par des *papillomes*.

Les ulcérations qui ont été observées présentaient le plus souvent comme caractères d'être arrondies, à bords infiltrés, surélevés, taillés à pic, à fond recouvert d'une masse purulente jaunâtre. Chez un malade d'Asch, il existait,

(1) Durœux, *Thèse*. Paris, 1915.
(2) Asch, *Zeitschrift für Urologie*, Band 5, Siebentes Heft, 1911.
(3) Pereschiwkin, *Zeitschrift fur Urologie*, Band 5, Siebentes Heft, 1911, p. 752.

PLANCHE XIX

SYPHILIS VESICALE

Fig. 1 — Lésions ulcéreuses tuberculeuses de syphilis vésicale (d'après Perewoschin).

Fig. 2 — Vessie cloisonnée (d'après Thorey).

Fig. 3 — Tumeur gommeuse occupant la partie droite de la vessie et dominant la cicatrice du sphincter (d'après Pick).

Fig. 4 — Ordre inférieur gauche bordé de syphilides disséquées (d'après Pick).

Fig. 5 — Syphilides ulcéreuses entoure une tumeur de l'orifice interne gauche (d'après Pick).

PLANCHE XX

Fig. 1 — Secundäre Geschwüre von Blasensyphilis nach Perewoschkin.

Fig. 2 — Blasenfolde Lasionen nach Thorey.

Fig. 3 — Schlüsselförmige Gummata der Blase, derselben einen sanduhrförmigen Verlauf verleihend nach Pick.

Fig. 4 — Linke Seitenfalte Gummata von schwarzen syphilitischen Geschwüren nach Pick.

Fig. 5 — Geschwürige Gummata bei Sitzen Harnblasenmündung, besonders Zusch Pick.

PLANCHE XXI

Fig. 1 — Secundäre Ulcerationen in vesical syphilis (d'après Perewoschkin).

Fig. 2 — Vessie lésionnée (d'après Thorey).

Fig. 3 — Gummatous lesion overlying the left part of the bladder giving it a hourglass appearance (d'après Pick).

Fig. 4 — Left vesical gummata bordered by ulcerative syphilides (d'après Pick).

Fig. 5 — Ulcerative syphilides situate over the left ureteral orifice (d'après Pick).

PLANCHE XXII

Fig. 1 — Ulcération secondaire de nature vésicale syphilitique (selon Perewoschkin).

Fig. 2 — La vessie lésionnée (selon Thorey).

Fig. 3 — Tumeur gommeuse occupant la partie droite de la vessie, ne présentant qu'un aspect de sablier (selon Pick).

Fig. 4 — Ordre inférieur gauche bordé de syphilides disséquées (selon Pick).

Fig. 5 — Syphilides ulcéreuses entourant les orifices uréteraux (selon Pick).

PLANCHE XXIII

Fig. 1 — Secundäre Geschwüre von Blasensyphilis (selon Perewoschkin).

Fig. 2 — Die Blasenfalte lesionnée (selon Thorey).

Fig. 3 — Tumor gommeux occupant la partie droite de la vessie, dénotant un aspect de sablier (selon Pick).

Fig. 4 — Ordre inférieur gauche bordé de syphilides disséquées (selon Pick).

Fig. 5 — Syphilides ulcéreuses entourant les orifices uréteraux (selon Pick).

PLANCHE XIX

SYPHILIS VÉSICALE

Fig. 1. — Ulcérations secondaires de syphilis vésicale (d'après Pereschiwin).

Fig. 2. — Mêmes lésions (d'après Durieux).

Fig. 3. — Tissu gommeux occupant la partie droite de la veine et donnant à celle-ci un aspect parqueté (d'après Picot).

Fig. 4. — Orifice urétéral gauche bordé de syphilides discrètes (d'après Picot).

Fig. 5. — Syphilides ulcéreuses situées au-dessus de l'orifice urétéral gauche (d'après Picot).

TAFEL XIX.

Fig. 1. — Secundäre Geschwüre von Blasensyphilis (nach Pereschiwkin).

Fig. 2. — Ebensolche Läsionen (nach Durieux).

Fig. 3. — Rechtsständige Gummata der Blase, derselben einen parkettartigen Anblick verleihend (nach Picot).

Fig. 4. — Linkes ureterales Orificium von schwachen Syphiliden umgeben (nach Picot).

Fig. 5. — Luesgeschwür über der linken, Harnleitermündung liegend (Nach Picot).

PLATE XIX.

Fig. 1. — Secondary ulcerations in vesical syphilis (by Pereschiwkin).

Fig. 2. — Same lesions (by Durieux).

Fig. 3. — Gummatous tissue occupying the left part of the bladder giving it a trabecular appearance (by Picot).

Fig. 4. — Left ureteral opening bordered by unobtrusive syphilides (by Picot).

Fig. 5. — Ulcerous syphilides situated over the left ureteral orifice (by Picot).

STAMPA XIX.

Fig. 1. — Ulcerazioni secondarie di sifili vescicale (giùsta Pereschiwkin).

Fig. 2. — Le stesse lesioni (giùsta Durieux).

Fig. 3. — Tessuto gommoso occupante la parte destra della vescica, che presenta quindi l'aspetto di « pavimento » (giùsta Picot).

Fig. 4. — Orificio ureterale sinistro orlato di sifilidi discrete (giùsta Picot).

Fig. 5. — Sifilidi ulcerose situate al di sopra dell'orificio ureterale sinistro (giùsta Picot)

LAMINA XIX.

Fig. 1. — Ulceraciones secundarias de sifilis vesical (segun Pereschiwkin).

Fig. 2. — Las mismas lesiones (segun Durieux).

Fig. 3. — Tejido gomoso que occupa la parte derecha de la vejiga y dandole esta un aspecto de marquete (según Picot).

Fig. 4. — Orificio ureteral izquierdo orlado de sifilides discretas (según Picot).

Fig. 5. — Sifilides ulcerosas situadas encima del orificio ureteral izquierdo (segun Picot).

Fig. 1

Fig. 2

Fig. 3

Fig. 4

Fig. 5

MASSON & Cie
Éditeurs

en même temps, au voisinage d'une ulcération, un papillome de la grosseur d'une noisette; ces lésions disparurent complètement sous l'influence du traitement.

Chez le malade de Picot[1] la cystoscopie donna les renseignements suivants : Au-dessus de l'orifice urétéral droit, arrondi et béant, la muqueuse épaisse et scléreuse était entrecoupée de sillons longitudinaux croisés de sillons plus fins, le tout rappelant l'aspect d'une langue de Clarke (pl. XIX, fig. 3).

L'orifice urétéral gauche était entouré de plaques irrégulières polycycliques (pl. XIX, fig. 4) et au-dessus de cette région existaient de nombreuses ulcérations, superficielles, polycycliques avec un fond rouge à la périphérie et pâle au centre, présentant l'aspect de syphilides ulcéreuses (pl. XIX, fig. 5).

A sa partie postérieure, la vessie offrait le même aspect parqueté qu'au niveau de l'uretère droit et il existait là un orifice de communication avec l'intestin, orifice irrégulier à bords taillés à pic.

La partie supérieure de la vessie était tapissée de petites masses tuberculeuses, les unes agglomérées, les autres isolées et ulcérées à leur sommet.

Le diagnostic cystoscopique des lésions syphilitiques de la vessie est en réalité chose aujourd'hui encore à peu près impossible d'après les caractères seuls des lésions que la cystoscopie révèle. De temps en temps, l'aspect d'une ulcération rappelant soit la plaque muqueuse, soit la gomme ulcérée, fera penser à la syphilis, hypothèse que confirmera l'examen du malade, l'épreuve de Wassermann et le résultat du traitement. Dans d'autres cas, c'est en raison d'accidents évidents du côté de la peau des autres muqueuses que l'on sera amené à penser que les lésions vésicales pourraient bien être d'origine syphilitique et à instituer un traitement qui jugera la question. C'est en somme le seul moyen de diagnostic.

[1] Picot, *Journal d'Urologie*, 15 novembre 1912.

CHAPITRE XI

LEUCOPLASIE

La leucoplasie a été jusqu'ici rarement observée au cystoscope : aussi, à l'heure actuelle, en compte-t-on les observations.

Anatomiquement, la leucoplasie revêt dans la vessie les mêmes caractères que sur les autres muqueuses, c'est-à-dire qu'elle résulte d'une transformation cornée de l'épithélium, aboutissant à la formation d'une plaque de kératinisation.

Cystoscopiquement, on devine quel sera son aspect, en se rappelant celui que l'on observe communément sur la langue. En un point de la paroi vésicale, on voit une tache qui tranche sur le reste de la muqueuse par une couleur blanche, le plus souvent bleutée et comme ardoisée par endroits, nacrée par d'autres avec comme des reflets argentés. La forme en est variable, mais ordinairement assez régulière, plutôt allongée, ovalaire. Les bords sont nets, mais se différenciant seulement par une différence de couleur, car ils ne font pas ordinairement saillie (pl. XX, fig. 1). La surface même de la tache rappelle tout à fait celle d'une plaque buccale, c'est-à-dire qu'elle est uniformément plane, régulière, sans détails visibles, comme « inertes », disent la plupart des auteurs qui en ont fait la description.

Le siège est variable, mais avec une prédilection pour les cornes latérales et le bas-fond. Le nombre peut varier également : dans un de nos cas personnels, il n'y avait qu'une plaque; dans le cas de Rittel il y en avait plusieurs; Lonhstein parle dans son observation d'une grande quantité de taches. La dimension peut aller de quelques millimètres à deux et trois centimètres.

Le reste de la vessie présente le plus souvent des altérations inflammatoires, quelquefois très accentuées (végétations, ulcérations).

Si l'on suit par des examens répétés la plaque observée une première fois, on voit qu'elle ne rétrocède jamais, mais, au contraire, tend ordinairement à augmenter.

Dans certains cas, l'aspect peut changer considérablement par suite d'une prolifération épithéliale exubérante; il se produit dans la vessie les mêmes transformations que l'on constate sur la langue; la plaque leucoplasique revêt l'aspect *verruqueux*. On voit au cystoscope la tache blanche, au lieu de présenter une surface unie, devenir très irrégulière, soulevée par endroits, rap-

pelant tout à fait l'aspect tourmenté d'un glacier vu de haut. Il n'y a souvent que sur les bords que l'on retrouve la surface unie que nous avons décrite plus haut. La planche ci-contre montre un beau cas de cette sorte qui a été observé par l'un de nous à l'hôpital Lariboisière.

Un degré plus avancé de cette prolifération exubérante de la plaque leucoplasique aboutira à un aspect *papillaire*, qui, toujours comme à la langue, peut n'être que le début d'une transformation maligne.

Dans d'autres cas, la plaque peut se recouvrir d'exsudats membraniformes, et même s'incruster de sels calcaires.

Le *diagnostic* est en général facile pour un œil exercé. Néanmoins, il faut signaler l'erreur possible avec une *plaque cicatricielle*, elle fut commise par Dittel dans son premier cas; mais la zone cicatricielle présente une coloration blanc-gris, sans jamais aucun reflet bleuâtre ou nacré; son pourtour se confond avec le reste de la vessie qui n'est jamais congestionnée; sa surface ne présente pas la rigidité de la plaque leucoplasique, mais est au contraire le plus souvent comme ridée par de petits sillons rétractiles.

Nous ne faisons que signaler l'erreur avec des taches blanches produites par une *instillation ou un lavage au nitrate d'argent*, faite récemment. De même, nous n'insisterons pas sur le diagnostic avec des formations *exsudatives*, des *membranes inflammatoires*, comme l'on en peut rencontrer au cas de cystite formant de véritables plaques sur la paroi vésicale : l'aspect en est tout différent, irrégulier de contour et de surface, la couleur est beaucoup plus terne, d'un gris un peu sale; souvent la tache blanchâtre varie sous l'œil même de l'observateur, elle changera d'un examen à un autre.

Nous éliminerons également la confusion avec une *ulcération*, dont le fond est en effet souvent blanchâtre, mais en dépression, en creux sur le reste de la vessie, avec des bords excavés; le fond n'est jamais parfaitement uni, mais grenu; les alentours immédiats de la paroi vésicale sont toujours très congestionnés. Il ne pourrait y avoir erreur, semble-t-il, qu'au cas d'une *exulcération recouverte par une fine fausse membrane :* nous avons décrit cet aspect à propos des cystites (p. 68); mais là encore, la couleur n'est pas celle du blanc éclatant de la plaque leucoplasique; d'autre part, il est bien rare que la mince fausse membrane ne présente pas un décollement ou un hiatus en un point quelconque, au niveau duquel on reconnaîtra la surface exulcérée, rougeâtre, saignante, sous-jacente. La confusion serait encore plus compréhensible, dans les cas où cette légère fausse membrane se serait recouverte d'une très fine *incrustation*; un œil exercé pourra pourtant reconnaître l'irrégularité menue de la surface semée de fines élevures ou traînées saillantes par-ci par-là, le manque d'uniformité de la coloration.

D'ailleurs, dans tous ces cas, l'évolution suivie par des examens répétés montrerait des variations considérables dans la plaque, ce qui n'arrive jamais dans la leucoplasie, qui ne cède qu'à l'excision.

Berti a d'ailleurs donné un moyen certain de reconnaître la nature leucoplasique d'une tache : c'est d'examiner le dépôt fourni par l'urine. Déjà à l'œil nu,

on pourra souvent reconnaître l'existence de squames; mais c'est surtout au microscope que l'on découvrira de nombreux débris épithéliaux, formés de cellules sans noyau reconnaissable, ou avec des noyaux imprécis et ne prenant plus guère la coloration.

Dans un cas, Le Für a pu faire le diagnostic en recourant à une injection intravésicale d'acide picrique à 1/200 : toutes les plaques leucoplasiques prirent alors au cystoscope une teinte jaune évidente.

Lorsqu'il se produit une transformation papillaire, le diagnostic pourra être impossible à l'œil, et, comme l'extirpation est toujours indiquée, on ne sera souvent à même de le faire que pièce en mains.

Quant au *diagnostic étiologique*, il n'est pas toujours facile à faire : la formation leucoplasique est naturellement l'aboutissant d'une inflammation prolongée, chronique; mais celle-ci peut être de nature très variable, banale, calculeuse, néoplasique, et même tuberculeuse.

PLANCHE XX

LEUCOPLASIE. — MALACOPLASIE

Fig. 1. — Plaque de leucoplasie située près de l'orifice urétéral droit.

Fig. 2. — Lésions de malacoplasie, qui coexistaient avec des lésions de leucoplasie non figurées ici.

TAFEL XX.

Fig. 1. — Leucoplasiaflecken bei der rechten Uretermündung gelegen.

Fig. 2. — Malacoplasialäsionen bei Vorhandensein von Leucoplasialäsionen, die aber auf dem Bild nicht sichtbar sind.

PLATE XX.

Fig. 1. — Leucoplasic spot near the right meatus ureteral orifice.

Fig. 2. — Malacoplasic lesions, coexisting with leucoplasic lesions not shown here.

STAMPA XX.

Fig. 1. — Lastra di leucoplasia situata presso dell'orificio ureterale destro.

Fig. 2. — Lesioni di malacoplasia che coincidevano con lesioni di leucoplasia non figurate qui.

LAMINA XX.

Fig. 1. — Placa de leucoplasia situado cerca del orificio ureteral derecho.

Fig. 2. — Lesiones de malacoplasia, que coincidian con las lesiones de leucoplasia no figuradas aquí.

Fig. 1

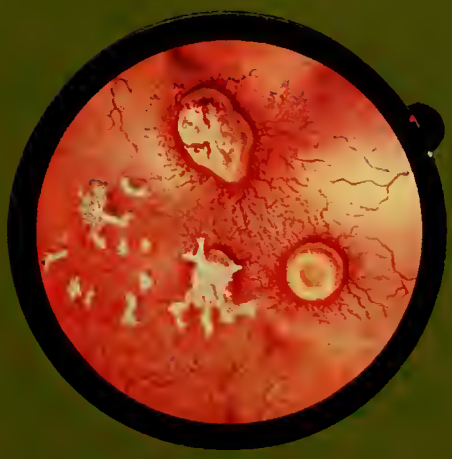

Fig. 2

MASSON & Ce
Éditeurs

CHAPITRE XII

MALACOPLASIE

Sous le nom de malacoplasie, on décrit depuis Hansemann une lésion rarement observée, de nature encore mal déterminée, mais bien caractérisée comme aspect. Tandis que les uns en font une lésion analogue à la leucoplasie, d'autres pensent qu'il s'agit d'une lésion d'origine tuberculeuse ; peut-être ne faut-il la considérer que comme une lésion pouvant exister dans n'importe quelle variété de cystite lorsqu'elle se prolonge un certain temps.

Nous en donnons un exemple observé par l'un de nous chez un malade atteint d'une cystite datant de plus de 15 ans, consécutive à des accidents blennorragiques, et chez lequel les inoculations pratiquées à plusieurs reprises par des médecins différents furent toujours négatives (pl. XX, fig. 2). D'autre part, chez ce malade il existait à côté des lésions de malacoplasie, des lésions indubitablement leucoplasiques diffuses, mais légères. Le seul traitement qui donna un résultat à peu près favorable fut le nitrate d'argent ; encore ne parvint-on jamais à supprimer complètement les phénomènes fonctionnels de la cystite.

Au cystoscope, la lésion est caractérisée par des modifications peu accentuées de la muqueuse qui, par places, présente des plaques rouges comme on en trouve dans les cystites légères. C'est au niveau de la zone vésicale inférieure que le maximum des lésions se rencontrait dans notre cas.

D'autre part, sur ces plaques rouges existent plus ou moins confluentes des formations qui caractérisent précisément l'affection. Ce sont des saillies de volume variable, grain de chènevis, lentille, haricot, ayant une teinte jaunâtre, mais recouvertes souvent d'un enduit fibrineux blanc que l'on peut observer également sur la muqueuse environnante.

Les plus petites formations sont sphériques, celles qui sont plus volumineuses, arrondies de contour, présentent à leur centre une légère dépression, une *ombilication*. Les plaques les plus étendues sont ovalaires ou polygonales à angles arrondis. Elles font une saillie de quelques millimètres au-dessus de la muqueuse, mais la base d'implantation est plus rétrécie que la surface, de sorte qu'elles

sont légèrement pédiculées. Fréquemment, elles sont entourées d'un liséré plus rouge que le reste de la muqueuse.

Parfois, comme dans notre cas, il existe simultanément des lésions de leucoplasie.

Les examens histologiques qui ont été faits de ces productions ont démontré qu'elles sont constituées par des amas de très grandes cellules, arrondies vers la surface, polygonales dans la profondeur, entre lesquelles se trouvent intercalées de petites cellules embryonnaires. Elles sont parcourues par des capillaires qui proviennent de la sous-muqueuse.

PLANCHE XXI

PURPURA VÉSICAL

Fig. 1 et 2. — Lésions de purpura vésical (d'après Bruni).

Fig. 1

Fig. 2

MASSON & C.e
Éditeurs

CHAPITRE XIII

PURPURA VESICAL

Le purpura vésical a été observé par un certain nombre d'urologues et ses lésions paraissent assez caractéristiques.

Bruni [1] (de Naples), en particulier, a eu l'occasion d'en voir un cas très net. Son attention avait été attirée par des hématuries qui avaient provoqué la cystoscopie.

Voici comment il décrit ces lésions : « Sur la muqueuse vésicale on observait de nombreuses taches disséminées sans ordre, quelques-unes rondes, d'autres irrégulières bien circonscrites; leur couleur variait, les unes étant rouges, rouge brun, les autres violacées, bleuâtres ou bleu foncé. Il n'existait aucune zone de réaction au pourtour. Leur grandeur était très variable; quelques-unes, comme des piqûres de puce, se réunissaient pour former des îlots; d'autres atteignaient les dimensions d'une pièce de cinquante centimes. Elles étaient éparpillées un peu partout mais existaient plus nombreuses dans la partie supérieure, elles étaient très discrètes au niveau du trigone (pl. XXI, fig. 1 et 2).

« Quelques-unes de ces taches, dues certainement à une suffusion sanguine, ressemblaient aux taches que l'on voit dans la vessie à la suite de manœuvres instrumentales d'origine traumatique.

« Les méats urétéraux étaient normaux comme forme et comme couleur, ainsi que l'éjaculation. »

Ce furent des taches de purpura existant sur les jambes du malade qui firent penser à Bruni que ces lésions qu'il ne connaissait pas correspondaient à du purpura vésical.

Après une période où les hématuries disparurent en même temps que disparaissait le purpura cutané, elles reparurent en même temps qu'une éruption de purpura spécialement marquée aux membres supérieurs. La cystoscopie faite de nouveau à ce moment démontra de nouveau l'existence des mêmes lésions vésicales.

En dehors des hématuries qui existaient en même temps que ces lésions, il n'y avait aucun autre symptôme vésical.

[1] Bruni. *Journal d'Urologie*, Janvier 1911.

Par conséquent le diagnostic de purpura vésical pourra être porté quand chez un malade présentant des hématuries on constatera ces suffusions sanguines ou ces plaques ecchymotiques spéciales sur une vessie saine par ailleurs et que l'on verra en même temps des traces de purpura sur le reste du corps.

Il ne faudra pas prendre pour du purpura les suffusions sanguines provoquées par un sondage trop poussé à fond, survenant à la suite d'une exploration cystoscopique ou un cathétérisme urétéral. La connaissance de l'antécédent, la discrétion des lésions, l'apparition de l'hématurie après le traumatisme opératoire, l'absence de purpura sur d'autres régions permettent de faire la différence.

Plus difficile à distinguer du purpura sera la cystite subaiguë hématurique (v. fig. 6, pl. XVI) caractérisée précisément par l'hématurie et la présence de suffusions sanguines dans une vessie à peu près saine par ailleurs. Dans ces cas l'hématurie est accompagnée de fréquence des mictions, de douleurs et de pyurie que le microscope pourra révéler. D'autre part, jamais il n'y aura de taches de purpura sur d'autres régions.

CHAPITRE XIV

MALADIES PARASITAIRES

La ***Bilharziose vésicale*** est la plus fréquente de toutes les lésions parasitaires de la vessie. La cystoscopie peut déceler dans cette affection deux variétés de lésions : l'une, *spécifique*, permettant d'affirmer sa nature ; d'autres, *banales*, relevant simplement de l'inflammation vésicale environnante.

A. — Les *lésions banales* sont celles des **cystites** : rougeur, œdème, granulations, ulcérations, polypes, cicatrices. Elles sont plus ou moins intenses, plus ou moins diffuses, elles n'offrent rien de caractéristique. Cependant sur ces lésions de cystite peuvent exister des nodules assez semblables à des granulations et qui peuvent faire penser à la Bilharziose (pl. XXII, fig. 1).

D'autre part, la Bilharziose est susceptible de provoquer dans la vessie la formation de **calculs** présentant comme noyau un amas d'œufs de schistozomum, parasites de l'affection ; ou bien en raison de l'irritation causée par le parasite au niveau de la muqueuse vésicale, elle peut être l'origine d'un **cancer** de la vessie dont les caractères ne suffisent pas à en faire découvrir la cause.

B. — Au contraire, la *lésion spécifique* est tout à fait particulière. Elle consiste en l'existence de très nombreuses **petites saillies blanches**, réfringentes, arrondies ou ovalaires, ayant comme dimensions un ou deux millimètres D'autres, plus volumineuses, ressemblent à des vésico-pustules. Les examens de ces saillies, pratiqués à la suite d'ouverture de la vessie nécessitée par la gravité des accidents, ont permis de constater qu'elles étaient formées par des *amas d'œufs*. On peut comparer assez exactement l'aspect donné par ces saillies multiples à celui d'une vessie saupoudrée de très petits grains de sable très fins, blancs et très brillants (pl. XXII, fig. 2). Parfois les lésions sont plus discrètes et consistent en l'existence de quelques-unes seulement de ces petites formations.

L'aspect de la lésion est suffisamment caractéristique pour qu'après l'avoir vue une fois on la reconnaisse sans difficulté. Ce n'est que si les lésions sont fort discrètes qu'il peut y avoir doute. En tout cas il faudra se garder de prendre pour des lésions de Bilharziose ces petits points blancs que l'on voit dans ***certaines vessies purulentes***, points blancs qui ne sont que des dépôts de petits grumeaux purulents sur la muqueuse : un lavage plus complet de la

vessie les déplacera ou les fera disparaître ; d'autre part, au cours de l'examen, si l'on dit au malade de contracter sa vessie, on les voit se mobiliser.

Au cas de doute, si l'on pensait être en présence d'une Bilharziose vésicale, l'*examen microscopique de l'urine* tranchera la question en faisant constater ou non l'existence des œufs si caractéristiques du schistozomum.

Comme autres affections parasitaires ayant donné lieu à des cystoscopies il faut signaler l'***Echinococcose***. Nous citerons d'abord les cas tels que celui de Posner où, par suite d'un kyste hydatique du rein, il y eut élimination par les uretères de vésicules qui furent constatées cystoscopiquement dans la vessie. D'autre part, une localisation dans la paroi vésicale même pourra être observée : Albarran avait rapporté deux cas de kystes hydatiques de la vessie, mais qui, datant de la période précystoscopique n'ont été constatés que sur les pièces autopsiques : dans le cas de Pize, il y avait un kyste assez volumineux au sommet de la vessie, et plusieurs petits au niveau de la face postérieure ; tous renfermaient des hydatides. Dans un cas de Savage, c'était également au niveau de la face postérieure que se trouvaient plusieurs hystes inclus dans la paroi musculaire et saillant dans la cavité vésicale.

Par le seul aspect cystoscopique, il sera difficile de faire le diagnostic étiologique exact du soulèvement constaté et il serait bon alors, si l'on a pensé à la possibilité de l'Echinococcose, de pratiquer la réaction de Weinberg.

Nous signalerons enfin un cas de ***Muguet*** de la vessie vu par Von Frisch. Dans ce cas la cystoscopie démontrait une muqueuse rouge comme dans la cystite, avec, sur cette muqueuse, des productions blanches, arrondies, de la grosseur d'un grain de chènevis, productions constituées par du mycélium.

PLANCHE XXII

BILHARZIOSE VÉSICALE

Fig. 1. — Lésions de cystite, avec formations nodulaires d'origine bilharzienne.
Fig. 2. — Lésions caractéristiques de bilharziose sans cystite concomitante.

TAFEL XXII.

Fig. 1. — Cystitisläsionen mit knotigen Bildungen Bilharziaursprungs.
Fig. 2. — Characteristische bilharziose Läsionen ohne gleichzeitiger Cystitis.

PLATE XXII.

Fig. 1. — Cystitis lesions with knotty formations of bilharzianic origine.
Fig. 2. — Characteristic lesions of Bilharzia without concomitant cystitis.

STAMPA XXII.

Fig. 1. — Lesioni di cistiti con formazioni nodulari d'origine « bilharziana ».
Fig. 2. — Lesioni specificative di bilharziosi senza cistiti concomitante.

LAMINA XXII.

Fig. 1. — Lesiones de cistitis con formaciones nodularias de origen bilharziano.
Fig. 2. — Lesiones características de bilharziosis sin cistitis concomitante.

Fig. 1

Fig. 2

MASSON & C
Éditeurs

CHAPITRE XV

TUMEURS VÉSICALES

I. — INDICATIONS

Il n'est plus permis aujourd'hui d'affirmer l'existence d'une tumeur vésicale sans l'avoir constatée par la cystoscopie. D'autre part, de temps à autre, cette exploration qui s'impose dans tout syndrome urinaire de nature incertaine, en particulier en présence d'une hématurie, nous fait découvrir des tumeurs dont le diagnostic aurait été impossible autrement.

II. — TECHNIQUE

La technique est ou très facile, ou très difficile.

Elle est extrêmement facile au cas de tumeur encore petite dans une vessie saine.

Elle peut être très difficile lorsqu'il s'agit d'un néoplasme volumineux, ou lorsqu'il existe, soit des phénomènes de cystite surajoutée, soit une hématurie tenace.

Nous décrirons tout à l'heure l'aspect spécial et les difficultés particulières qui se présentent dans le cas de *néoplasie de très grand volume*.

Lorsqu'il y a des *phénomènes de cystite*, il faut recourir à la série des moyens palliatifs que nous avons indiqués à ce chapitre. Nous rappelons que c'est dans les néoplasmes et la tuberculose vésicale que l'on peut voir les altérations vésicales inflammatoires les plus intenses, en particulier la cystite putride avec formations membraneuses, végétantes, ulcéreuses, qui amèneront dans l'exploration endoscopique les pires difficultés qu'on puisse rencontrer.

Autant que possible, il ne faut pas cystoscoper un malade porteur d'une tumeur vésicale *en période d'hématurie* (à moins que celle-ci ne soit légère), ni *dans la période qui suit immédiatement une hémorragie grave*. Dans ce dernier cas, en effet, on peut être exposé à prendre pour des tumeurs des caillots qui existent dans la vessie, et les résultats fournis par l'examen cystoscopique seront infiniment moins précis que si la vessie a été complètement débarrassée de ces caillots.

Lorsque, pour une raison quelconque, il devient nécessaire d'examiner la

vessie d'un malade en période d'hématurie, on aura recours aux moyens hémostatiques qui ont été décrits page 40 (eau très chaude d'abord, puis solution d'antipyrine à 10 pour 100, solution d'adrénaline à 1 pour 1000 diluée au centième). Parfois, on voit, à la suite de l'emploi de ces moyens, le saignement s'arrêter et le liquide de lavage s'éclaircir progressivement, permettant la cystoscopie. Dans d'autres cas, l'hémorragie continue et malgré tous les efforts il est impossible de parvenir à éclaircir le liquide suffisamment pour y voir nettement : il faut alors renoncer à la cystoscopie, tout au moins momentanément.

C'est dans les cas de tumeurs vésicales que le *cystoscope à optique mobile* trouve son emploi de la façon la plus nette ; il permet en effet de répéter les lavages après l'introduction de l'instrument et par conséquent d'obtenir un aperçu de la tumeur en plusieurs fois alors que l'intensité de l'hémorragie empêche d'examiner longtemps avec le même liquide.

Un autre fait qui peut empêcher la cystoscopie en cas de tumeur, mais qui en revanche permet d'affirmer l'existence d'une tumeur et d'une tumeur frangée, est le suivant : lorsque pour faire le lavage de la vessie l'on introduit une sonde et que l'on injecte de l'eau, au lieu de voir cette eau ressortir en un jet, il ne s'écoule rien par la sonde. Soupçonnant qu'il y a un caillot obstruant le calibre de la sonde, l'on injecte de nouveau du liquide ; mais il n'en ressort toujours qu'une très petite quantité ou même pas du tout, si bien qu'après plusieurs injections semblables la vessie se trouve distendue sans qu'il soit possible de la vider par la sonde. Si l'on fait alors une aspiration au moyen de la seringue, l'on voit le plus souvent sortir avec une certaine quantité de liquide des petits débris faciles à reconnaître d'après leur aspect comme étant des débris de franges néoplasiques. Ce sont ces franges qui, entraînées par le courant d'évacuation vers les yeux de la sonde, l'obturent et font soupape. Le diagnostic de tumeur vésicale est posé, mais il faut renoncer à la cystoscopie qui est impossible. Ce phénomène « de la soupape » décrit par l'un de nous[1] est absolument caractéristique.

Lorsque, le cystoscope une fois introduit, le milieu est suffisamment clair, c'est de *la façon la plus méthodique que l'on doit rechercher* par la cystoscopie une tumeur vésicale. Si, le plus souvent, elle apparaît rapidement dans le champ du cystoscope, dans quelques cas après avoir promené le cystoscope dans la vessie on n'a rien vu et ce n'est qu'en faisant de nouveau, très méticuleusement, une exploration ne laissant échapper aucune partie de la cavité, que l'on découvrira une petite tumeur passée inaperçue à un examen rapide.

III. — INTERPRÉTATION DES IMAGES

Les images fournies par les tumeurs vésicales sont parmi les plus jolies que la cystoscopie puisse faire apercevoir : l'élégance de forme, les colorations de certaines tumeurs provoquent parfois véritablement l'admiration.

[1] Marion, in *Leçons de chirurgie urinaire*, Masson et Cie, 1911.

1° Cas faciles

I. — Il est tout d'abord des *cas évidents*. L'œil même le moins exercé à la cystoscopie reconnaît qu'il existe *une saillie* sur la paroi vésicale restée normale ; que cette saillie est *reliée à la vessie par un pédicule* plus ou moins net, et que, par *sa forme*, *sa coloration*, elle ne peut être qu'une tumeur.

Voici les caractères généraux de cette première catégorie de tumeurs.

A. — La forme revêt des aspects extrêmement variables qu'on peut ramener à deux types principaux : ou bien la surface est très irrégulière, extrêmement découpée, en une infinité de prolongements implantés sur une masse centrale, — ou au contraire la surface est à peu près régulière, arrondie, traversée seulement de légères dépressions, rappelant l'aspect du chou-fleur.

a) Le premier type, qui est de beaucoup le plus fréquent, comprend les tumeurs dites **villeuses**, dont les villosités forment tantôt des franges extrêmement délicates et fines flottant dans le liquide comme des algues (pl. XXIII, fig. 1), tantôt des prolongements linguiformes plus longs, plus réguliers, et plus fermes. Ces derniers se terminent le plus souvent en pointe, en s'effilant, d'une façon quelquefois très aiguë ; dans d'autres cas, beaucoup plus rares, leur extrémité libre va au contraire en s'élargissant, se renflant en une série de *massues arrondies*. Voici représenté (pl. XXIII, fig. 2) un exemple de cette variété très rare, et qui, nous le verrons, pourrait prêter à confusion avec certains œdèmes bulleux.

b) Dans le second grand type, que l'on pourrait appeler **fungiforme**, la néoplasie prend un aspect assez régulièrement arrondi, soit pour la totalité de la tumeur, soit dans les différents lobes qui la constituent. Exceptionnellement la surface est absolument lisse et régulière ; le plus souvent, elle est encore légèrement irrégulière, finement découpée par de petites dépressions en forme de trous isolés, ou de sillons plus ou moins étendus : dans le premier cas, on a l'aspect poreux d'une *éponge*, dans le second cas, c'est tout à fait la surface du *chou-fleur* (pl. XXIII, fig. 3 et 4).

B. — La coloration de ces tumeurs pédiculées est caractéristique : elle est généralement d'un *rose tendre*, *translucide*, tirant sur le corail clair ; seuls, certains œdèmes bulleux peuvent présenter un coloris aussi séduisant.

Dans d'autres cas, le rose est plus foncé, avec parfois des taches rouges et ecchymotiques, ou des plaques noires dues à de petits caillots sanguins.

Beaucoup plus rarement, la coloration est plus blanche, d'un blanc d'argent quelquefois. Enfin, nous verrons plus loin que quand il se produit des modifications inflammatoires ou nécrotiques dans la tumeur, elle peut prendre les colorations les plus diverses.

C. — Le volume est très variable. *a*) Il peut être très réduit, et maintenant, que la méthode endoscopique est de plus en plus employée, il faut savoir reconnaître ces petites végétations tout au début, tantôt isolées, tantôt en amas plus ou moins étendus soulevant à peine la paroi vésicale et lui donnant

une surface grenue (pl. XXIII, fig. 4). Elles se rencontrent presque toujours dans les cas de récidive, ou plutôt de repullulation intense et où la muqueuse vésicale semble avoir une tendance à la dégénérescence papillomateuse. Elles ont le plus souvent un aspect transparent, presque gélatineux.

b) A un degré plus avancé, la tumeur qui atteint un volume déjà notable apparaît pourtant encore tout entière dans le champ du cystoscope. Le plus souvent, elle sera *pédiculée*. Il est possible parfois de bien apercevoir le pédicule. D'ordinaire, c'est par la forme de la végétation, par l'ombre portée par elle, par ses flottements dans le liquide qu'on pourra affirmer qu'il s'agit d'une tumeur pédiculée. Dans d'autres cas, la tumeur est encore saillante et petite, mais elle ne se rétrécit pas du côté de la paroi vésicale, l'ombre portée est moins considérable, on ne voit pas d'espace entre la base de la tumeur et la paroi vésicale, la tumeur peut être soulevée par des battements artériels, mais elle n'oscille pas dans le liquide. Il s'agit d'une tumeur plus ou moins sessile, dont en tout cas le pédicule est largement implanté.

c) Lorsque les tumeurs sont plus volumineuses, seule une de leurs parties apparaît en même temps dans le champ du cystoscope, et il faut placer celui-ci dans des orientations différentes pour arriver à voir successivement toutes les portions de la tumeur et se rendre compte de ses caractères. Pour bien les apprécier, on examinera les portions périphériques, en s'efforçant de voir en même temps que la tumeur une partie de la vessie; c'est de cette façon que l'on se rend bien compte des rapports de la tumeur avec la paroi.

Une tumeur volumineuse peut se présenter avec les mêmes caractères qu'une tumeur visible complètement dans le champ du cystoscope, c'est-à-dire soit villeuse, frangée, soit en éponge. Ses rapports avec la vessie sont plus difficiles à caractériser; même dans les cas où elle est le plus franchement pédiculée, l'on ne peut pas voir le pédicule; c'est seulement d'après l'aspect des bords, d'après surtout l'ombre qui les sépare de la paroi vésicale, d'après l'apparence saine de celle-ci qui apparaît loin dans le fond, que l'on a la sensation que c'est une tumeur qui se rétrécit, qui doit s'implanter par une partie étroite (pl. XXIII, fig. 5 et 6). En revanche, l'absence du sillon d'ombre entre la tumeur et la paroi fera conclure à une tumeur sessile. Enfin, parfois, en face d'une de ces tumeurs saillantes, on est obligé de rester dans le doute, le pédicule étant tellement court que la tumeur est aplatie contre la vessie; ou bien, par contre, la tumeur sessile peut déborder par son pourtour son point d'implantation et simuler la tumeur pédiculée.

Voilà une première série d'aspects pour lesquels le doute n'est pas permis; la *forme*, la *coloration permettent d'affirmer, sans crainte de se tromper, que l'on est en présence d'une tumeur vésicale*. Le plus souvent on pourra dire si elle est sessile ou pédiculée, et dans ce dernier cas, s'il n'est pas possible d'affirmer sa bénignité, du moins on pourra l'espérer jusqu'à preuve du contraire.

D. — Le siège de telles tumeurs est très variable; on peut les rencontrer dans toutes les régions de la vessie. Néanmoins, il semble y avoir un siège de prédilection qui correspond à la *zone juxta-urétérale*, le plus souvent en dehors et

PLANCHE XXIII

TUMEURS VÉSICALES

FIG. 1. — Tumeur villeuse, à franges effilées, flottant dans le liquide.

FIG. 2. — Tumeur à villosités terminées en massues arrondies.

FIG. 3. — Tumeur spongieuse.

FIG. 4. — Tumeur fungiforme, avec, au dessus d'elle, un aspect granuleux correspondant au début d'une tumeur secondaire.

FIG. 5 et 6. — Deux parties d'une même tumeur villeuse, trop volumineuse pour être vue dans un seul champ cystoscopique.

PLATE XXIII.

FIG. 1. — Zottengeschwulst mit in der Flüssigkeit schwimmenden, fransigen Zotten.

FIG. 2. — Geschwulst mit keulenartigen Zotten.

FIG. 3. — Schwammartige Geschwulst.

FIG. 4. — Pilzartige Geschwulst, darüber eine granulierte Aussicht, ein Begriffen einer secundären Geschwulst entsprechend.

FIG. 5 & 6. — Zwei Partien eines und desselben Zottengeschwulst, zu gross um in derselben Cystoskopischen Feld sichtbar zu sein.

PLATE XXIII.

FIG. 1. — Villous tumor with tapering fringes floating in the liquid.

FIG. 2. — Tumor with fungus terminating in form of clubs.

FIG. 3. — Tumor with a spongy form.

FIG. 4. — Tumor in mushroom form with a granulated aspect above corresponding to the beginning of a secondary tumor.

FIG. 5 et 6. — Two parts of the same villous tumor too large to be seen in a single cystoscopic field.

PLANCHE XXIII.

FIG. 1. — Tumore villoso, a frange sfilate, fluttuanti nello liquido.

FIG. 2. — Tumore a villosità terminate in mazze arrotondate.

FIG. 3. — Tumore a forma di spugna.

FIG. 4. — Tumore fungiforme al di sopra della quale si vede un aspetto granuloso, corrispondente al principio di un tumore secondario.

FIG. 5 e 6. — Due parti d'un medesimo tumore villoso, troppo voluminoso per essere veduto in un solo campo cistoscopico.

LAMINA XXIII.

FIG. 1. — Tumor velloso con franjas delgadas flotando en el líquido.

FIG. 2. — Tumor con vellosidades rematadas en mazas redondas.

FIG. 3. — Tumor á forma de esponja.

FIG. 4. — Tumor á forma de hongo con aspecto granuloso, por encima, correspondiendo al principio de un tumor secundario.

FIG. 5 y 6. — Dos partes de un mismo tumor velloso, demasiado voluminoso para verse en un solo campo cistoscópico.

PLANCHE XXIII

TUMEURS VÉSICALES

Fig. 1. — Tumeur villeuse, à franges effilées, flottant dans le liquide.

Fig. 2. — Tumeur à villosités terminées en massues arrondies.

Fig. 3. — Tumeur spongiforme.

Fig. 4. — Tumeur fungiforme, avec, au-dessus d'elle, un aspect granuleux correspondant au début d'une tumeur secondaire.

Fig. 5 et 6. — Deux parties d'une même tumeur villeuse, trop volumineuse pour être vue dans un seul champ cystoscopique.

TAFEL XXIII.

Fig. 1. — Zottengeschwulst mit in der Flüssigkeit schwimmenden, fadenartigen Zotten.

Fig. 2. — Geschwulst mit keulenartigen Zotten.

Fig. 3. — Schwammartige Geschwulst.

Fig. 4. — Pilzartige Geschwulst, darüber eine granulierte Ansicht dem Beginnen einer secundären Geschwulst entsprechend.

Fig. 5 & 6. — Zwei Partien einer und derselben Zottengeschwulst, zu gross um in demselben kystoskopischen Feld sichtbar zu sein.

PLATE XXIII.

Fig. 1. — Villous tumor with tapering fringes floating in the liquid.

Fig. 2. — Tumor with fringes terminating in form of clubs.

Fig. 3. — Tumor with a spongy form.

Fig. 4. — Tumor in mushroom form with a granulated aspect above corresponding to the beginning of a secondary tumor.

Fig. 5 et 6. — Two parts of the same villous tumor too large to be seen in a single cystoscopic field.

STAMPA XXIII.

Fig. 1. — Tumore villoso, a frange sfilate, fluttuanti nello liquido.

Fig. 2. — Tumore a villosità terminate in mazze arrotondate.

Fig. 3. — Tumore a forma « di spugna ».

Fig. 4. — Tumore fungiforme al di sopra della quale si vede un aspetto granuloso, corrispondente al principio d'un tumore secondario.

Fig. 5 e 6. — Due parti d'un medesimo tumore villoso, troppo voluminoso per essere veduto in un solo campo cistoscopico.

LAMINA XXIII.

Fig. 1. — Tumor velloso con franjas delgadas flotando en el liquido.

Fig. 2. — Tumor con vellosidades rematadas en mazas redondas.

Fig. 3. — Tumor á forma de esponja.

Fig. 4. — Tumor á forma de fungo con aspecto granuloso, por encima, correspondiente al principio de un tumor segundario.

Fig. 5 y 6. — Dos partes de un mismo tumor velloso, demasiado voluminoso para servista en un solo campo cistoscópico.

Fig. 1

Fig. 2

Fig. 3

Fig. 4

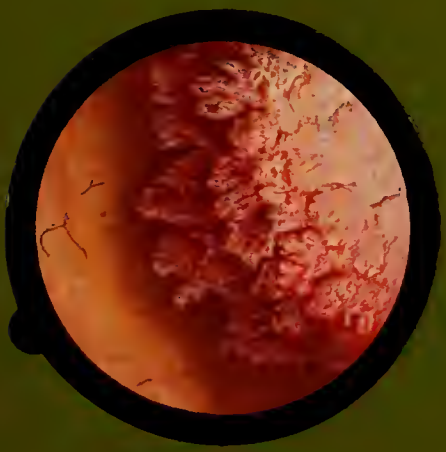

Fig. 5

Fig. 6

MASSON & Cie
Éditeurs

au-dessus du méat, dans les « cornes latérales » ; dans d'autres cas, plus rares, en dedans au contraire de l'orifice, entre lui et le col.

E. — Le NOMBRE est également variable. On peut pourtant dire qu'au cas de tumeur non récidivée, il dépasse rarement le chiffre de deux à trois ; l'une d'elles est presque toujours plus volumineuse, et elle n'a pas eu le temps de s'essaimer avant d'avoir provoqué des symptômes suffisamment nets pour que le malade n'ait été déjà consulté. Au cas au contraire, de tumeur déjà opérée et ayant repullulé, nous avons eu l'occasion de constater des chiffres particulièrement élevés : l'un de nous possède deux observations de tumeur ainsi récidivée, où il put observer l'existence dans un cas de plus de 30 tumeurs distinguables, et dans l'autre de 15 ; les chiffres de 5 à 6 sont la règle.

F. — Nous ne ferons que signaler encore un caractère qui frappe beaucoup les débutants, mais qui est sans grande importance diagnostique ; nous voulons parler de PULSATIONS dont peuvent être animées les tumeurs. Ces pulsations sont de deux ordres : siégeant dans la néoplasie même qui serait alors particulièrement vasculaire, ou au contraire transmises seulement de la paroi vésicale sous-jacente.

Nous n'avons envisagé jusqu'ici que des tumeurs notables, d'un volume déjà suffisant pour qu'un examen complet les révèle dès une première inspection minutieuse, mais il faut bien savoir reconnaître également la *présence fréquente de* **greffes minimes**, de la grosseur d'une tête d'épingle, d'un grain de mil, et que seule une exploration répétée, extrêmement attentive, et *faite en approchant au maximum le prisme de la paroi suspecte* peut faire découvrir. La muqueuse est à ce niveau simplement soulevée, on dirait une papule, et un débutant n'y fera pas attention : c'est pourtant un papillome en germe, et qui, la tumeur principale enlevée, continuera à croître pour former deux, trois, quatre ans plus tard, une de ces récidives si fréquentes et qui désolaient autrefois le chirurgien.

Albarran connaissait cette particularité, et il avait bien soin, avant son intervention sanglante, de repérer ces points suspects, pour pouvoir les cautériser, une fois la vessie ouverte ; malheureusement, celle-ci, sectionnée et mise à l'air, se plisse, se rétracte, et souvent on ne pouvait retrouver ces petites greffes à peine commençantes. Aujourd'hui, avec la faveur croissante de la thérapeutique endoscopique, pareil inconvénient ne se présente plus ; il n'en faut pas moins bien découvrir « ces germes » de tumeur pour pouvoir les détruire précocement d'un coup de cautérisation ou d'étincelage. On verra, sur deux de nos planches, ces minuscules élevures siégeant à proximité d'un papillome volumineux (pl. XXIII, fig. 4 et pl. XXVI, fig. 5).

II. — Dans d'autres cas, l'aspect ne sera plus du tout celui que nous venons de décrire ; le cystoscope fait apparaître une masse irrégulière qui diffère nettement des végétations précédentes par sa forme, sa coloration et par ses rapports avec le reste de la vessie.

A. — En ce qui concerne la FORME, on ne voit plus une tumeur d'aspect aussi

élégant que celles que nous observions tout à l'heure. La surface est *polymorphe* et variable : mais elle revêt dans l'ensemble un aspect ***tubéreux***; lisse (pl. XXIV, fig. 1) en certains endroits, elle est mamelonnée en d'autres (pl. XXIV, fig. 2), revêtue par places de franges ou plus souvent de filaments qui ne ressemblent plus aux franges.

B. — La *coloration* de cette masse varie également considérablement suivant les places : le noir, le rouge, le rose, le blanc, le violet peuvent être mélangés sans ordre (pl. XXV, fig. 3 et 4). Les filaments qui recouvrent la tumeur apparaissent généralement blancs; ce sont, nous le verrons, des débris nécrosés de la tumeur, ou bien de la fibrine. En certains points, on reconnaît manifestement l'existence de caillots recouvrant la masse. Dans certains cas, la tumeur irrégulière, tomenteuse, apparaît d'un blanc d'argent tranchant par sa blancheur de neige (pl. XXV, fig. 4) sur le fond rose ou rouge de la vessie.

Les associations de forme et de couleur dans ces cas peuvent se faire de façons extrêmement multiples, donnant lieu aux images les plus variées, les plus composites, mais dont les caractères généraux peuvent être cependant ramenés à un des types précédents.

C. — Le VOLUME de telles tumeurs est variable; en général, lorsqu'on les découvre, il est déjà trop grand pour qu'on en puisse avoir une vue complète dans un seul champ cystoscopique.

D. — Le SIÈGE est aussi variable, quoique atteignant avec moins de prédilection les zones urétérales que les polypes.

E. — Le NOMBRE est rarement multiple : il s'agit presque toujours d'une tumeur unique et qui ne s'essaime pas, ses progrès se faisant par propagation de place en place.

F. — Enfin, en ce qui concerne les RAPPORTS DE CES SAILLIES AVEC LA VESSIE adjacente, il apparaît dans tous les cas que ce sont des tumeurs faisant corps avec la paroi vésicale : il est possible qu'en un point, du fait d'un bourgeon saillant, elles semblent pédiculées; mais, en examinant le tour de la masse, on peut constater que, dans la plus grande partie, il y a manifestement continuité de la tumeur avec la paroi. De tels aspects sont fournis par des *tumeurs malignes*.

2° CAS DIFFICILES

I. — Dans une troisième grande variété d'aspects, il s'agira encore de tumeurs malignes, mais qui apparaîtront alors, non plus comme des masses plus ou moins volumineuses et nettement saillantes, mais comme de simples **épaississements de la muqueuse.** On ne peut se faire une meilleure idée de ces tumeurs qui sont toujours ***infiltrées***, qu'en comparant leur aspect à celui de la muqueuse non déplissée d'une vessie enflammée, comparaison que nous avons déjà employée à propos de certaines cystites chroniques (pl. XXV, fig. 1). La paroi est à leur niveau mamelonnée plus ou moins grossièrement, elle présente une coloration rouge ou rouge brun; parfois une ulcération existe en un point.

PLATE XVII.

TUMEURS VÉSICALES

Fig. 1. — Tumeur à surface à peu près lisse, recouverte de gros filaments fibreux.
Fig. 2. — Tumeur mamelonnée.
Fig. 3. — Tumeur mamelonnée, à coloration variée.
Fig. 4. — Tumeur maligne très irrégulière, de coloration rouge.
Fig. 5. — Petite tumeur sessile de coloration blanche, avec un caillot à sa partie centrale.

TAFEL XVIII.

Fig. 1. — Geschwulst mit fast glatter Oberfläche von derben, fibrösen Filamenten bedeckt.
Fig. 2. — Knollige Geschwulst.
Fig. 3. — Knollige Geschwulst mit verschiedener Färbung.
Fig. 4. — Irreguläre, bösartige Geschwulst roter Färbung
Fig. 5. — Kleine, sessile Geschwulst weisser Färbung, mit einem Klumpen in der Mitte.

PLATE XVIII.

Fig. 1. — Tumor with a nearly smooth surface covered by thick fibrinous filaments.
Fig. 2. — Tumor mammillated.
Fig. 3. — Mammillated tumor of varying colour.
Fig. 4. — Malign tumor, very irregular, having a red colour.
Fig. 5. — Small sessile tumor of white colour, with a coagulation in its central part.

SCHEDA XVIII.

Fig. 1. — Tumore a superficie quasi liscia, ricoperta di grossi filamenti fibrinosi.
Fig. 2. — Tumore papillare.
Fig. 3. — Tumore papillare di colore variato.
Fig. 4. — Tumore maligno assai irregolare, di colore rosso.
Fig. 5. — Piccolo tumore sessile di colore bianco, con un grumo di sangue alla parte centrale.

LAMINA XVIII.

Fig. 1. — Tumor a superficie casi lisa, cubierta de gruesos filamentos fibrinosos.
Fig. 2. — Tumor mamelonado.
Fig. 3. — Tumor mamelonado, de coloracion variada.
Fig. 4. — Tumor maligno muy irregular, de coloracion roja.
Fig. 5. — Pequeño tumor sesile de coloracion blanca, con coágulos en su parte central.

PLANCHE XXIV

TUMEURS VÉSICALES

Fig. 1. — Tumeur à surface à peu près lisse, recouverte de gros filaments fibrineux.

Fig. 2. — Tumeur mamelonnée.

Fig. 3. — Tumeur mamelonnée, à coloration variée.

Fig. 4. — Tumeur maligne très irrégulière, de coloration rouge.

Fig. 5. — Petite tumeur sessile de coloration blanche, avec un caillot à sa partie centrale.

TAFEL XXIV.

Fig. 1. — Geschwulst mit fast glatter Oberfläche von dicken, fibrillären Filamenten bedeckt.

Fig. 2. — Buckelige Geschwulst.

Fig. 3. — Buckelige Geschwulst mit verschiedener Färbung.

Fig. 4. — Irreguläre, bösartige Geschwulst roter Färbung.

Fig. 5. — Kleine, sessile Geschwulst weisser Färbung, mit einem Klumpen in der Mitte.

PLATE XXIV.

Fig. 1. — Tumor with a nearly smooth surface covered by thick fibrinous filaments.

Fig. 2. — Tumor mammillated.

Fig. 3. — Mammillated tumor of varying colour.

Fig. 4. — Malign tumor, very irregular, having a red colour.

Fig. 5. — Small sessile tumor of white colour with a coagulation in its central part.

STAMPA XXIV.

Fig. 1. — Tumore a superficie quasi liscia, ricoperta di grossi filamenti fibrinosi.

Fig. 2. — Tumore papillare.

Fig. 3. — Tumore papillare di colore variato.

Fig. 4. — Tumore maligno assai irregolare, di colore rosso.

Fig. 5. — Piccolo tumore sessile di colore bianco, con un grumo di sangue alla parte centrale.

LAMINA XXIV.

Fig. 1. — Tumor á superficie casi lisa, cubierta de gruesos filamentos fibrinosos.

Fig. 2. — Tumor mamelonado.

Fig. 3. — Tumor mamelonado, de coloracion variada.

Fig. 4. — Tumor maligno muy irregular, de coloracion roja.

Fig. 5. — Pequeño tumor sesile de coloracion blanca, con cuajaron en su parte central.

Fig. 1

Fig. 2

Fig. 3

Fig. 4

Fig. 5

MASSON & Ce
Éditeurs

Cette image rappelle tout à fait celle d'une muqueuse vésicale enflammée, telle que celle que nous avons décrite sous le nom d'aspect *cérébriforme* (voir page 87). Mais, si l'on considère cette tumeur à sa partie périphérique, on constate le plus souvent qu'il arrive un moment où la vessie reparaît avec son aspect normal, lisse, brillant et que par conséquent il ne peut s'agir que d'une lésion surajoutée à la vessie. En revanche, les bords de la plaque néoplasique sont plus ou moins irréguliers; ils ne s'arrêtent pas nettement; ils sont parfois continués par des soulèvements isolés de la muqueuse représentant des îlots d'infiltrations non encore réunis à la masse principale.

Mais bien souvent ces néoplasmes infiltrés s'accompagnent de modifications inflammatoires du reste de la vessie, d'œdème en particulier; le plus souvent même il s'installe de véritables phénomènes de cystite, et alors le diagnostic devient un des plus difficiles que la cystoscopie ait à résoudre.

II. — Il est enfin des tumeurs vésicales qui apparaissent non plus comme des saillies, mais comme des ***ulcérations***. Ce sont de véritables cancroïdes (pl. XXV, fig. 2).

L'ulcération qui les constitue a pour caractère d'avoir un fond très irrégulier comme forme et comme coloration. Parfois il existe sur elle des caillots qui simulent de véritables polypes. Les bords de l'ulcération sont en général nettement découpés, comme abrasés; ils sont légèrement saillants, même éversés. Autour de l'ulcération, et ceci est un caractère important pour le diagnostic, la muqueuse reprend très rapidement ses caractères normaux, ne présentant pas de lésions de cystite.

III. — Nous passerons rapidement sur certaines tumeurs de la vessie, exceptionnelles, et qui se présentent sous des aspects particuliers.

Le ***myome*** de la vessie, figuré planche XXV, figure 3, observé par nous à Necker [1] se présentait comme une masse fortement convexe, lisse, siégeant au niveau de la partie inférieure et droite du col, immédiatement en arrière de lui; son contour était nettement arrondi et de forme ovalaire dans l'ensemble, la surface était régulière, soulevée cependant par endroits par de petites formations myomateuses accessoires. Les bords de la tumeur se continuaient nettement avec la paroi vésicale. Le soulèvement formé dans la cavité vésicale était très prononcé, et, à sa partie la plus saillante, existait une ulcération. Cette tumeur ne se serait pas trouvée dans la vessie d'une femme, qu'on aurait pu se demander s'il ne s'agissait pas d'un lobe prostatique très volumineux. A cause de la saillie considérable que faisait cette tumeur, il fallait pour l'éclairer et l'apercevoir mettre le pavillon de l'instrument presque verticalement en bas.

En ce qui concerne le ***sarcome***, on ne saurait lui assigner un type très spécial au point de vue cystoscopique : il semble cependant que la saillie sera

[1] On trouvera tous détails de cette observation exceptionnelle dans le travail de l'un de nous Blitz-Boyer et Doré. *Les myomes de la vessie*. In Ann. des mal. des org. gén. urin. 1910.

plutôt formée de grosses bosselures, lisses, recouvertes par une muqueuse régulière, mais tendue et de coloration pâle. De telles tumeurs s'ulcèrent tardivement. Nitze, qui considère le sarcome comme la forme habituelle chez l'enfant (où le néoplasme vésical se produit d'ailleurs rarement), lui reconnaît à peu près l'aspect que nous venons d'exposer. « La surface de la vessie est occupée par des saillies en forme de grappe de raisin, dont chaque grain en présente la couleur et la transparence. Dans certains cas, une telle formation peut être comparée à une môle hydatique. »

Enfin, Rumpel représente dans son atlas sous le nom d'***adénomyxome*** un aspect cystoscopique (bosselures régulièrement arrondies, parfaitement lisses, de couleur blanc rosé) rappelant tout à fait celui que nous avons assigné au sarcome.

III. — Enfin il est des cas où ***l'on ne peut obtenir aucune vue cystoscopique nette*** et où cependant on peut, d'après les résultats cystoscopiques, affirmer la présence d'une ou plusieurs tumeurs. Il en peut être ainsi dans le cas d'un très gros néoplasme vésical. On se trouvera alors en présence d'une des éventualités suivantes :

Ayant introduit le cystoscope dans la vessie, le prisme en haut, on aperçoit nettement la surface vésicale; on le tourne à gauche, on obtient encore une image de la paroi vésicale saine; mais aussitôt qu'on le tourne à droite, l'obscurité complète se fait dans le champ et l'on ne voit plus rien; on continue à tourner l'instrument à gauche, en bas, on retrouve la luminosité. Que se passe-t-il? Simplement ce fait qu'une tumeur volumineuse remplissant une grande partie de la vessie existe à droite, contre laquelle s'applique le prisme aussitôt qu'on le tourne de ce côté. Quelquefois, en donnant à l'instrument des obliquités considérables, on parvient à voir quelque chose: dans d'autres cas, malgré les positions les plus variées de l'instrument, il est impossible de rien reconnaître et, cependant, on peut affirmer qu'il existe de ce côté de la vessie une saillie extrêmement volumineuse.

Autre cas : on a introduit le cystoscope et l'on voit non pas une tumeur, mais des franges irrégulières qui flottent dans le liquide; quel que soit le côté vers lequel on dirige l'instrument, on aperçoit toujours le même aspect de franges qui flottent recouvrant quelquefois le cystoscope et obscurcissant momentanément le champ. Si l'on n'a encore rien vu de net, on peut affirmer cependant qu'il existe non plus une seule tumeur, mais des tumeurs excessivement nombreuses.

Modifications des tumeurs

Sous l'influence de la *cystite* et de l'*infection*, les néoplasies vésicales peuvent subir des altérations profondes qui se traduiront au cystoscope.

Ce seront des phénomènes de **nécrose**, changeant l'aspect de la surface : celle-ci deviendra plus ou moins blanche, déchiquetée, des lambeaux sphacélés se

PLANCHE XXV

TUMEURS VÉSICALES

Fig. 1. — Tumeur infiltrée.
Fig. 2. — Cancroïde (tumeur à forme d'ulcération).
Fig. 3. — Myome vésical.
Fig. 4 et 5. — Tumeurs incrustées blanches.
Fig. 6. — Autre variété de tumeur incrustée, de coloration brune.

TAVOLA XXV.

Fig. 1. — Infiltrierte Geschwulst.
Fig. 2. — Cancroide Geschwulst in der Form einer Ulceration.
Fig. 3. — Myoma vesicale.
Fig. 4 & 5. — Inkrustierte, weisse Geschwülste.
Fig. 6. — Eine andere Art inkrustierter Geschwulst mit brauner Färbung.

PLATE XXV.

Fig. 1. — Infiltrated tumor.
Fig. 2. — Cancroid tumor of ulcerating shape.
Fig. 3. — Vesical myoma.
Fig. 4 et 5. — Incrusted white tumors.
Fig. 6. — Another variety of an incrusted tumor of brown colour.

TAVOLA XXV.

Fig. 1. — Tumore infiltrato.
Fig. 2. — Cancroide (tumore a forma d'ulcerazione).
Fig. 3. — Mioma vescicale.
Fig. 4 e 5. — Tumori incrostati bianchi.
Fig. 6. — Altra varietà di tumore incrostato di colore bruno.

LAMINA XXV.

Fig. 1. — Tumor infiltrado.
Fig. 2. — Cancroide, tumor en forma de ulceracion.
Fig. 3. — Mioma vesical.
Fig. 4 — Tumores incrustados blancos.
Fig. 5. — Otra variedad de tumor incrustado, de coloracion morena.

PLANCHE XXV

TUMEURS VÉSICALES

Fig. 1. — Tumeur infiltrée.
Fig. 2. — Cancroïde (tumeur à forme d'ulcération).
Fig. 3. — Myome vésical.
Fig. 4 et 5. — Tumeurs incrustées blanches.
Fig. 6. — Autre variété de tumeur incrustée, de coloration brune.

TAFEL XXV.

Fig. 1. — Infiltrierte Geschwulst.
Fig. 2. — Cancroide (Geschwulst in der Form einer Ulceration).
Fig. 3. — Myoma vesicae.
Fig. 4 & 5. — Inkrustierte, weisse Geschwülste.
Fig. 6. — Eine andere Art inkrustierter Geschwulst mit brauner Färbung.

PLATE XXV.

Fig. 1. — Infiltrated tumor.
Fig. 2. — Cancroïd (tumor of ulcerating shape).
Fig. 3. — Vesical myoma.
Fig. 4 et 5. — Incrusted white tumors.
Fig. 6. — Another variety of an incrusted tumor of brown colour.

STAMPA XXV.

Fig. 1. — Tumore infiltrato.
Fig. 2. — Cancroïde (tumore a forma d'ulcerazione).
Fig. 3. — Mioma vesicale.
Fig. 4 e 5. — Tumori incrostati bianchi.
Fig. 6. — Altra varietà di tumore incrostato di colore bruno.

LAMINA XXV.

Fig. 1. — Tumor infiltrado.
Fig. 2. — Cacroïde, tumor en forma de ulceracion.
Fig. 3. — Mioma vesical.
Fig. 4. — Tumores incrustados blancos.
Fig. 5. — Otra variedad de tumor incrustado, de coloracion morena.

Fig. 1

Fig. 2

Fig. 3

Fig. 4

Fig. 5

Fig. 6

MASSON & Cie
Éditeurs

détacheront par endroits. Des **ulcérations** se produiront qui éroderont et creuseront la tumeur qui pourra prendre un aspect cratériforme. Rare lorsque le néoplasme est de nature bénigne, ce processus de mortification et d'ulcération se rencontre surtout dans les néoplasmes malins.

L'aspect se trouvera modifié aussi par des **exsudats membraneux**, quelquefois très épais qui, tapissant les irrégularités de la tumeur, s'attachant aux parties ulcérées ou en relief, donneront les aspects les plus bizarres.

Enfin, quelquefois, il se produira, dans le milieu vésical infecté, au cas surtout de cystite néoplasique accentuée, des dépôts de **sels calcaires** qui modifieront complètement l'aspect de la tumeur : nous en avons déjà parlé longuement au chapitre des cystites. Tantôt on se trouve en présence d'une tumeur d'un blanc d'argent à surface irrégulière, filamenteuse (pl. XXV, fig. 4 et 5); tantôt, au contraire, la tumeur se présente comme un véritable calcul fixé en un point variable de la paroi vésicale (pl. XXV, fig. 6). Nous reviendrons sur cet aspect à propos du diagnostic différentiel.

III. — DIAGNOSTIC

Étant connus ces différents aspects que présentent au cystoscope les tumeurs de la vessie, il est possible de commettre des erreurs d'interprétation et de conclure à l'existence d'une tumeur alors qu'elle n'existe pas, ou au contraire de diagnostiquer une autre lésion alors qu'il s'agit d'une tumeur.

Nous avons dit qu'il était préférable de cystoscoper les malades que l'on soupçonne atteints d'une tumeur vésicale en dehors des périodes hématuriques. C'est qu'en effet, à la suite des hématuries, il peut se produire dans la vessie des dépôts de fibrine, des caillots qui modifient totalement l'aspect qu'elle devrait présenter, si bien que dans ces cas tout diagnostic peut être impossible.

Lorsqu'on se trouve en présence de ces vessies recouvertes de fibrine, il faut savoir réserver son diagnostic et attendre que la vessie ayant été nettoyée par des lavages multiples et que, l'hématurie cessant, l'on puisse prendre une notion précise du contenu vésical. Agir autrement serait s'exposer à des erreurs fatales.

1° Diagnostic différentiel

La vessie étant bien nettoyée, le diagnostic différentiel peut se présenter dans des conditions bien différentes :

1° Un premier aspect ne prête pas à erreur : nous voulons parler de la tumeur bien pédiculée, saillant nettement sur une paroi vésicale absolument saine, se voyant tout entière dans le champ du cystoscope et présentant une forme, soit villeuse typique, en algues ou linguiforme, soit spongieuse ; enfin la coloration présente le rose tendre, diaphane si caractéristique. Rien ne peut simuler un tel aspect (pl. XXIII, fig. 1, 3, 5 et 6).

2° L'image est moins typique, lorsqu'il s'agit d'une de ces variétés de tumeurs villeuses, très rares d'ailleurs, dont les *villosités* sont à extrémités

arrondies et *renflées en massue*. Vues de face, elles revêtent un contour sphérique qui pourra simuler tout à fait à un premier examen certains **œdèmes bulleux**; la couleur elle-même peut en pareil cas aider à la confusion, et prendre des teintes d'un rouge foncé, chaud, rappelant celles d'une pêche bien mûre, que nous avons vu exister parfois dans l'œdème bulleux. Une telle image néoplasique se trouve représentée sur la planche XXIII, figure 2.

Ce qui fera faire alors le diagnostic de néoplasme, c'est l'aspect nettement pédiculé de la néoformation qui se détache en un relief très accentué sur la vessie adjacente, comme le prouve l'ombre toujours développée qu'elle porte sur la paroi environnante; ce sera aussi l'aspect divergent, en bouquet éparpillé que présente la série de petites saillies néoplasiques qui se présentent comme implantées sur un pédicule commun. Au contraire, dans l'œdème bulleux, les formations saillantes sont étalées, placées côte à côte, se détachant isolément de la muqueuse sous-jacente qu'elles ne surplombent pas considérablement, à l'inverse de ce que nous avons décrit au cas de formations papillomateuses.

3° Le troisième diagnostic, qui devient déjà plus difficile, est celui de certains petits polypes *à surface anormalement lisse* et à *large pédicule* qu'on pourra confondre avec des **formations polypeuses inflammatoires**. Nous avons déjà, au chapitre des cystites, développé à deux reprises les caractères différentiels des deux affections. Rappelons que dans cette forme de cystite chronique appelée par l'un de nous « *végétante polypeuse* », les tumeurs sont toujours multiples, et elles sont ordinairement disséminées dans la vessie : elles sont en forme de champignon, avec une extrémité libre arrondie, large « en massue » : le pédicule est à peine différenciable du reste de la tumeur, tellement peu il se rétrécit : et son implantation sur la vessie se fait largement, en s'étalant en quelque sorte sur la paroi adjacente : la couleur n'est jamais rose tendre comme dans les papillomes, mais elle est foncée, soit rouge brun, soit rouge ocre. Enfin les deux caractères essentiels, c'est que le reste de la vessie est toujours atteint de cystite chronique (cystite blanche, ou chagrinée, ou en mosaïque, etc...), — et surtout que sous l'influence d'un traitement au nitrate d'argent (lavages répétés à 1 pour 1000), toutes les végétations disparaîtront comme par enchantement, quelquefois en l'espace d'une ou deux semaines : pour un débutant ou un inexpérimenté en cystoscopie, ce sera là un critérium qui lui permettra toujours de faire le diagnostic.

4° Se rapprochant de ces pseudo-polypes inflammatoires, nous citerons certains **caillots volumineux**, plaqués et adhérents à une paroi vésicale enflammée et irrégulière. L'erreur a pu être commise par des débutants et la figure 1, pl. XXVI, montre qu'elle est dans une certaine mesure explicable. Cependant, déjà, la seule coloration, en pareil cas toujours très foncée, violet noir en général, devra faire supposer la nature de la saillie qu'on aperçoit, et une nouvelle cystoscopie, faite à quelques jours d'intervalle, après un nettoyage très soigné de la vessie, fera constater que la prétendue tumeur a complètement disparu.

Nous avons jusqu'ici envisagé presque exclusivement des aspects de tumeur bénigne, nous allons étudier maintenant les cas où la néoplasie est maligne.

5° La tumeur MALIGNE, lorsqu'elle est **volumineuse, nettement saillante**, soulevée en bosselures plus ou moins grosses d'aspect polymorphe, de coloration variée, ne peut guère prêter à confusion (pl. XXIV, fig. 1, 2 et 3) : aucune autre lésion intra-vésicale ne saurait, pour un œil tant soit peu exercé, simuler un tel aspect. Les saillies limitées que pourra déterminer dans la vessie une ***tumeur*** ou une ***tuméfaction de voisinage*** (fibrome ou cancer utérin, salpingite, kyste de l'ovaire, calcul urétéral juxta-vésical) ont un tout autre aspect. En effet, la vessie est bien alors soulevée, mais elle est simplement repoussée par une saillie voisine et elle ne prend pas part à la déformation ; la muqueuse, qui la recouvre, se montre ou à peu près saine, ou présentant seulement des lésions inflammatoires, le plus souvent d'œdème bulleux et qui siégera de préférence au pourtour de la saillie. (Rappelons cependant que certaines tumeurs infiltrées s'accompagneront assez souvent aussi à leur périphérie des mêmes lésions d'œdème bulleux) (pl. XXVI, fig. 2).

6° Au contraire, la tumeur sessile, que nous avons appelée **infiltrée**, et qui présente une surface très irrégulière, mais sans saillie très accentuée, plutôt étalée en nappe, *peut ressembler tellement à la* ***cystite végétante diffuse*** *que le diagnostic demeurera souvent impossible* (pl. XXV, fig. 1). Les seuls caractères cystoscopiques seront insuffisants, dans la majorité des cas, pour résoudre le problème qui devra demeurer en suspens des semaines. En effet, en dehors des hématuries qui peuvent exister dans les deux cas, on peut, dans la tumeur comme dans la cystite, observer ces soulèvements mamelonnés de la muqueuse, cette coloration rouge intense. D'autre part, si l'on se basait sur la délimitation de la plaque saillante rouge, pour conclure qu'il ne s'agit pas d'une cystite mais d'une tumeur, on risquerait de commettre une erreur, car il est possible d'observer de ces altérations inflammatoires de la muqueuse vésicale parfaitement localisées.

Dans d'autres cas, il y aura au contraire dans l'une et l'autre éventualité une même diffusion des lésions, qui occuperont toute une partie de la vessie, ou au contraire seront disséminées en plusieurs points de sa surface. On constatera dans les deux cas l'existence d'ulcérations irrégulières, déchiquetées, membraniformes.

Il faut l'avouer, *ce sont des cas souvent au-dessus des ressources de la cystoscopie*. La biopsie elle-même, pratiquée sur un prélèvement fait endoscopiquement, pourra ne pas être capable de résoudre le problème. C'est seulement par l'évolution, et surtout l'action du traitement, que l'on pourra pencher pour un diagnostic ou pour l'autre : si des lavages au nitrate d'argent améliorent les lésions vues au cystoscope, on présumera leur nature inflammatoire. Mais il faudra se rappeler que les néoplasmes peuvent s'accompagner de phénomènes de cystite et on devra reconnaître si l'amélioration constatée ne concerne pas qu'elles. C'est dire les difficultés qui entourent un tel diagnostic. Nous le répétons : *cystoscopiquement, il est le plus souvent impossible.*

7° Un diagnostic également délicat est celui des tumeurs **sphacélées** et **incrustées** qu'on aura à distinguer des plaques de ***cystite incrustée***.

Dans les deux cas, on voit au cystoscope une saillie irrégulière, filamenteuse, d'un blanc plus ou moins éclatant. Mais, tandis qu'en cas de tumeurs il y a un soulèvement notable, souvent considérable (pl. XXVI, fig. 5), dans les cystites incrustées, il n'existe qu'un léger relief dans la cavité vésicale. D'autre part, dans le cas de cystite incrustée, les plaques recouvertes de filaments blancs sont en général multiples et disséminées en plusieurs régions de la vessie, alors que dans le cas de tumeur, la lésion est en général unique ou, en tous cas, très peu multipliée. Quelquefois, le diagnostic restera en suspens, et il faudra essayer le traitement par le nitrate d'argent, qui dans le cas de cystite amènera une réelle amélioration. Dans un cas de ce genre, l'un de nous a parfait le diagnostic, en détachant progressivement au moyen d'une sonde urétérale bien rigide les plaques inflammatoires incrustées qui ont peu à peu disparu.

8° Une autre confusion pourra se faire entre des **tumeurs incrustées** et un ***calcul vésical*** (pl. XXV, fig. 5 et 6 et pl. XXVI, fig. 2). Évidemment, dans la majorité des cas, l'hésitation n'est pas permise; mais lorsqu'il s'agit d'un calcul recouvert de fibrine et de caillots, quelquefois l'erreur est possible. En présence d'une tumeur incrustée simulant un calcul, on pourra souvent faire le diagnostic uniquement d'*après le siège* de ce prétendu calcul; nous n'avons pas l'habitude, en effet, de voir un calcul suspendu à la voûte vésicale ou attaché latéralement, et si ce calcul demeure *à la même place à différentes cystoscopies*, il y a les plus grandes chances pour qu'il s'agisse d'une tumeur. Dans certains cas, il est possible de constater que la tumeur n'est pas recouverte dans son entier de sels calcaires et on retrouvera nettement en certains points les caractères du néoplasme. Enfin les irrégularités de la tumeur incrustée sont plus fines, plus allongées, plus multiples en général que celles du calcul.

Inversement, les calculs peuvent simuler une tumeur, lorsque sous l'influence de la cystite, des saignements, ils se recouvrent de sang ou de filaments de fibrine, de mucosités qui peuvent même arriver à empêcher le choc de l'explorateur métallique.

Dans les cas douteux, ce n'est pas toujours la seule cystoscopie qui donnera la solution du problème. L'évolution de l'affection, les symptômes sont parfois fort précieux; l'explorateur métallique pourra quelquefois également permettre de déceler un calcul caché par des mucosités. Mais deux explorations surtout peuvent renseigner. Tout d'abord les tentatives de mobilisation du calcul au moyen d'un cystoscope à cathétérisme : la sonde urétérale poussée contre la masse pourra arriver à la déplacer, et dans ces cas il s'agira bien d'un calcul; ou bien la pression de la sonde ne fera qu'ébranler la saillie sans la déplacer, mais *la fera saigner*, il s'agira d'une tumeur. En dernier ressort c'est le lithotriteur qui tranchera la question : mais on ne doit en faire usage qu'au moment de l'opération, car, s'il arrive que l'on tombe sur une tumeur incrustée, on doit être prêt à intervenir immédiatement par une taille, on risquerait autrement de provoquer une hémorragie importante.

PLANCHE XXVI

TUMEURS VÉSICALES

Fig. 1. — Caillot pouvant simuler une tumeur vésicale infiltrée.

Fig. 2. — Œdème bulleux et cystite chagrinée aux environs d'une tumeur, elle-même incrustée.

Fig. 3. — Tumeur incrustée simulant une cystite végétante incrustée.

Fig. 4. — Polype urétéral (d'après Kneise).

Fig. 5. — Papillomatose vésicale, avec quelques petites tumeurs déjà plus volumineuses.

TAFEL XXVI.

Fig. 1. — Klumpen, der eine Vesicale, infiltrierte Geschwulst simulieren könnte.

Fig. 2. — Bulläses Oedem und chagrinartige Cystitis in der Nähe einer inkrustierten Geschwulst.

Fig. 3. — Inkrustierte Geschwulst, einer vegetierenden inkrustierten Cystitis ähnlich.

Fig. 4. — Ureteraler Polyp (nach Kneise).

Fig. 5. — Vesicale Papillomatose mit einigen kleinen, aber schon voluminösen Geschwülsten.

PLATE XXVI.

Fig. 1. — Clots may simulate an infiltrated vesical tumor.

Fig. 2. — Bullous edema and granular cystitis (cystite chagrinée) near a incrusted tumor.

Fig. 3. — Incrusted tumor simulating an incrusted vegetating cystitis.

Fig. 4. — Ureteral polype (by Kneise).

Fig. 5. — Vesical papillomatosis with some little tumours somewhat more voluminous.

STAMPA XXVI.

Fig. 1. — Grumo di sangue che può simulare un tumore vesicale infiltrato.

Fig. 2. — Edema bulloso e cistite ad aspetto di zigrino, al dintorni d'un tumore incrostato.

Fig. 3. — Tumore incrostato simulante una cistite vegetante incrostata.

Fig. 4. — Polipo ureterale (giusta Kneise).

Fig. 5. — Papillomatosi vesicale, con alcuni piccoli tumori già più voluminosi.

LAMINA XXVI.

Fig. 1. — Cuajaron pudiendo simular un tumor vesical infiltrado.

Fig. 2. — Edema a ampollas y cistitis á granitos como de lija en los alrededores de un tumor por sí mismo infiltrado.

Fig. 3. — Tumor incrustado simulante una cistitis vegetante incrustado

Fig. 4. — Polipo ureteral (segun Kneise).

Fig. 5. — Papilomatosis vesical, con algunos pequeños tumores ya mas voluminosos

PLANCHE XXVI

TUMEURS VÉSICALES

Fig. 1. — Caillot pouvant simuler une tumeur vésicale infiltrée.

Fig. 2. — Œdème bulleux et cystite chagrinée aux environs d'une tumeur, elle-même incrustée.

Fig. 3. — Tumeur incrustée simulant une cystite végétante incrustée.

Fig. 4. — Polype urétéral (d'après Kneise).

Fig. 5. — Papillomatose vésicale, avec quelques petites tumeurs déjà plus volumineuses.

TAFEL XXVI.

Fig. 1. — Klumpen, der eine vesicale, infiltrierte Geschwulst simulieren könnte.

Fig. 2. — Bullöses Oedem und chagrinartige Cystitis in der Nähe einer inkrustierten Geschwulst.

Fig. 3. — Inkrustierte Geschwulst, einer vegetierenden inkrustierten Cystitis änhlich.

Fig. 4. — Ureteraler Polyp (nach Kneise).

Fig. 5. — Vesicale Papillomatose mit einigen kleinen, aber schon voluminösen Geschwülsten.

PLATE XXVI.

Fig. 1. — Clots may simulate an infiltrated vesical tumor.

Fig. 2. — Bullous edema and granular cystitis (*cystite chagrinée*) near a incrusted tumor.

Fig. 3. — Incrusted tumor simulating an incrusted vegetating cystitis.

Fig. 4. — Ureteral polype (by Kneise).

Fig. 5. — Vesical papillomatosis with some little tumours somewhat more voluminous.

STAMPA XXVI.

Fig. 1. — Grumo di sangue che puó simulare un tumore vesicale infiltrato.

Fig. 2. — Edema bulloso e cistite ad aspetto di zigrino, ai dintorni d'un tumore incrostato.

Fig. 3. — Tumore incrostato simulante una cistite vegetante incrostata.

Fig. 4. — Polipo ureterale (giústa Kneise).

Fig. 5. — Papillomatosi vesicale, con alcuni piccoli tumori già più voluminosi.

LAMINA XXVI.

Fig. 1. — Cuajaron puediendo simular un tumor vesical infiltrado.

Fig. 2. — Edema a ampollas y cistitis á granitos como de lija en los alrededores de un tumor por si mismo infiltrado.

Fig. 3. — Tumor incrustado simulante una cistitis vegetante incrustado.

Fig. 4. — Polipo ureteral (segun Kneise).

Fig. 5. — Papilomatosis vesical, con algunos pequeños tumores ya mas voluminosos.

Fig. 1

Fig. 2

Fig. 3

Fig. 4

Fig. 5

MASSON & Cie
Éditeurs

9° Les ***ulcérations de cystite*** seront assez facilement différenciées des **ulcérations néoplasiques.** Dans les premières, la multiplicité des lésions, leur dissémination, le petit volume de chacune d'elles, leur existence au milieu d'une muqueuse atteinte de cystite permettront de les reconnaître. L'ulcération néoplasique, au contraire, est unique, entourée d'une muqueuse à peu près saine, surélevée; son fond est raviné, recouvert souvent par de petits caillots jaune noirâtre, qui donne à l'ensemble de l'ulcération un aspect tigré; les bords en sont épaissis, éversés, comme rongés. Enfin les symptômes cliniques aideront toujours à l'interprétation de la nature de l'ulcération vue au cystoscope.

10° Au niveau du col, certaines confusions sont particulièrement possibles.

A. — Nous ne nous attarderons pas à détailler le diagnostic différentiel avec ce qu'on a décrit sous le nom d'***excroissances polypeuses du col***, saillies que nous avons vu formées par de l'*œdème partiel* et qui se développent sous l'influence d'un trouble inflammatoire ou simplement circulatoire; la couleur blanche blafarde, le contour indécis mais régulier de la saillie œdémateuse ne permettront pas l'erreur (pl. VII, fig. 1). On pourra se reporter d'ailleurs à ce que nous avons écrit à ce sujet au chapitre des cystites.

B. — Nous ne croyons pas non plus devoir nous étendre sur le diagnostic différentiel d'une tumeur vésicale juxta-cervicale avec un ***lobe médian d'une hypertrophie simple de la prostate***; celle-ci présente des caractères tellement nets qu'avec un peu d'attention une confusion nous paraît impossible à faire.

C. — En revanche, dans certains cas, la cystoscopie fera voir la présence aux environs du col d'une tumeur vésicale en tout semblable à une tumeur banale; et il s'agira d'une ***propagation à la vessie d'un épithélioma adjacent***, siégeant soit sur l'utérus, soit sur le rectum, soit surtout sur la prostate. Il faut bien le dire, le cystoscope sera alors incapable à lui seul de faire reconnaître l'origine de cette tumeur et c'est par l'exploration des viscères voisins, en particulier par le toucher vaginal ou rectal, que l'on pourra la révéler.

11° Certaines affections de l'orifice urétéral peuvent enfin simuler les tumeurs vésicales.

A. — Tout d'abord, parmi les *tumeurs de l'uretère*, les ***polypes*** sortant du méat sont toujours de petite taille, leur pédicule est très visible et une observation attentive montre la base de ce pédicule comme encerclée par la muqueuse (pl. XXVI, fig. 4). L'erreur est donc assez facile à éviter; elle tirerait du reste très peu à conséquence.

B. — Une autre lésion qui, dans certains cas, peut induire en erreur, mais qui est véritablement rare, est la ***dilatation kystique de l'extrémité vésicale des uretères***, dépendant d'une étroitesse congénitale de l'orifice urétéral. La régularité de la tumeur formée par la dilatation, son siège, les vaisseaux qui serpentent à sa surface et indiquent qu'elle est recouverte par la muqueuse, la constatation en un point d'un orifice laissant écouler l'urine seront les éléments qui pourront faire penser à cette lésion et éliminer la tumeur proprement dite (fig. 47, 48).

12° Nous terminerons ce long exposé du diagnostic différentiel en envisageant ces cas très particuliers où le diagnostic de tumeur de la vessie a été fait au cystoscope *sans que l'on ait vu nettement la tumeur*, mais uniquement du fait que dans une position donnée du prisme le champ visuel était complètement obscurci. Nous avons vu que le fait s'expliquait par suite du contact d'une masse néoplasique avec ce prisme et que ce symptôme révélé par la cystoscopie était suffisant, si le malade avait d'autre part tous les symptômes

Fig. 47. — Dilatation kystique de l'extrémité vésicale de l'uretère (Pietkiewiecz).

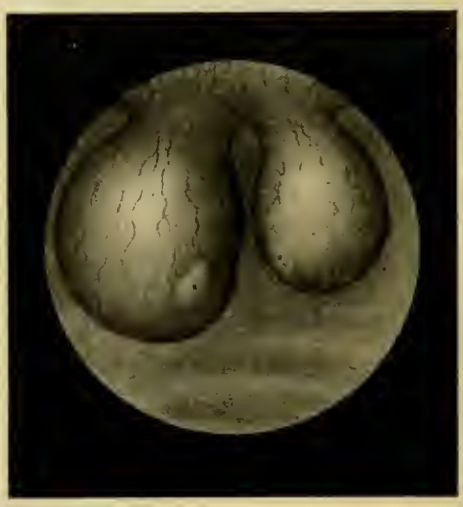

Fig. 48. — Dilatation kystique de l'extrémité vésicale de l'uretère (Pietkiewiecz).

d'une tumeur vésicale, pour affirmer l'existence d'un tel néoplasme. Il faut savoir cependant que certaines **tuméfactions** ou **tumeurs extra-vésicales volumineuses** peuvent, en refoulant la paroi de la vessie, donner lieu au même aspect; ce n'est que le toucher rectal ou vaginal qui permettra de constater que la masse en question se trouve en dehors de la vessie.

Nous tenons, après cette longue énumération des causes possibles d'erreur, à affirmer qu'il ne faudrait pas que l'on crût le diagnostic des tumeurs vésicales plus difficile qu'il n'est en réalité. *Le plus souvent, il est possible et même facile de reconnaître une tumeur vésicale par le cystoscope.*

2° Diagnostic de la nature

Plus délicat est d'interpréter la *nature* de la tumeur que l'on a découverte. En général, il est possible d'affirmer la *malignité* d'une tumeur *quand elle n'est pas pédiculée.* Il existe cependant des exceptions, et de temps en temps une tumeur largement implantée, que l'on pourrait croire maligne, est démontrée absolument bénigne par l'examen histologique.

Par contre, *en présence d'une tumeur pédiculée* il n'est pas permis d'affirmer

sa bénignité, quoiqu'elle soit probable, même au cas du polype le plus localisé et le plus frangé ; et ce n'est qu'un examen histologique complet de la tumeur qui permettrait de dire à quelle variété l'on a affaire. Il est possible que superficiellement ce soit un polype alors que profondément il s'agit déjà d'épithélioma. Dans le cas où l'on voudrait faire un diagnostic de la nature de la tumeur avant toute intervention, il faudrait recourir au prélèvement de fragments de cette tumeur au moyen d'une pince spéciale du cystoscope opérateur (voir INTERVENTIONS CYSTOSCOPIQUES, vol. II). Et encore, ne sera-t-on pas sûr qu'en un autre point la néoplasie n'ait subi déjà une dégénérescence épithéliomateuse.

3° DIAGNOSTIC DU SIÈGE

Le siège sera précisé en comparant les rapports de la tumeur : 1° avec la position du cystoscope connue par l'index extérieur ; 2° avec le col vésical ; 3° avec les orifices urétéraux ; ceux-si sont toujours très importants à rechercher au cas de tumeur implantée dans le voisinage du bas-fond.

En général, on a toujours tendance à croire les tumeurs implantées plus haut qu'elles ne le sont réellement. Il suffit que la tumeur surplombe un peu la paroi latérale et apparaisse au-dessus du cystoscope pour que l'on croie qu'elle s'implante au sommet de la vessie, alors qu'elle existe très bas sur la paroi latérale. Etant prévenu de l'erreur, il est possible de l'éviter en examinant les rapports réciproques de la tumeur et de la bulle d'air par des inclinaisons différentes du cystoscope.

4° DIAGNOSTIC DU VOLUME

Quant aux dimensions de la tumeur, elles sont parfois fort difficiles à apprécier, car suivant la capacité vésicale, suivant le siège, le prisme se trouvera plus ou moins rapproché de la tumeur et, par conséquent, l'image apparaîtra plus ou moins grosse. Ce n'est qu'avec une très grande habitude de la cystoscopie, que l'on peut arriver à une appréciation, d'une exactitude d'ailleurs toute relative. On peut dire cependant d'une façon générale, que, lorsque la tumeur apparaît toute entière dans le champ du cystoscope, celui-ci se trouvant en position moyenne, et dans une cavité vésicale remplie à 200 centimètres cubes de liquide, on peut dire que la tumeur *ne dépasse pas le volume d'une noix*. Au point de vue de l'intervention, les tumeurs de ce volume relèvent toutes désormais des interventions par les voies naturelles.

5° DIAGNOSTIC DES LIMITES

Quant au diagnostic des *limites* de la tumeur, il est très facile au cas de tumeur bénigne et pédiculée. Il est souvent impossible lorsqu'il s'agit de néoformations sessiles et surtout infiltrées ; nous avons signalé la fréquence des lésions de cystite en pareil cas, lésions qui peuvent prendre tout à fait le

masque d'une extension néoplasique : l'œdème bulleux, en particulier, est fréquent autour de certaines végétations, et pourra faire croire à un soulèvement du néoplasme propagé aux environs.

6° Diagnostic du nombre

En présence de toute tumeur vésicale, petite ou volumineuse, il faut toujours explorer la totalité de la cavité vésicale avec le plus grand soin. Bien souvent on y reconnaîtra l'existence d'autres tumeurs facilement visibles. Mais, en outre, il peut exister des soulèvements très minimes, très localisés, qui pourraient échapper à un examen un peu superficiel et que seul le grossissement de la paroi obtenue en rapprochant le prisme permettra de constater. Dans certains cas même, ces véritables greffes peuvent occuper toute une portion de vessie donnant lieu ainsi à une véritable *papillomateuse* vésicale (pl. XXVI, fig. 5). La constatation de semblables lésions est de la plus haute importance, puisqu'il nous est possible maintenant, en la dépistant de bonne heure, de détruire rapidement par les méthodes endoscopiques ces productions qui ne sont autres que des tumeurs à leur début.

*
* *

Existe-t-il dans la vessie des **TUMEURS KYSTIQUES** comme on en trouve dans d'autres organes, tels que le sein, par exemple ?

Nous avons déjà dit un mot de cette question à propos des *cystites* et des formations pseudokystiques qu'on y constate. Nous avons vu, en effet, que beaucoup de soulèvements inflammatoires pouvaient prendre l'aspect kystique, œdème granuleux, œdème bulleux, etc... En particulier, un tel aspect peut se présenter au niveau du col et nous y avons insisté (voir page 84) à propos de ces pseudopolypes du col, dont quelques-uns sont réellement transparents et paraissent renfermer un contenu liquide.

Casper rapporte, il est vrai, dans son livre deux cas de *kyste vrai* ; mais déjà dans l'un, il note l'existence d'une cystite intense.

Nous croyons pour notre part que, sauf un cas tout à fait exceptionnel, les tuméfactions kystiques que l'on constate au cystoscope sont non pas néoplasiques, mais d'origine inflammatoire ou parasitaire.

CHAPITRE XVI

CALCULS VÉSICAUX

I. — INDICATIONS

La cystoscopie dans la lithiase vésicale est *indispensable*. 1° Elle permet seule, dans certains cas, d'établir l'existence d'un calcul qui, pour une raison quelconque, trop grande légèreté, petitesse, enchatonnement, aura échappé à l'explorateur métallique. 2° Elle permet, dans d'autres cas, de reconnaître que des sensations fournies par l'explorateur métallique correspondent en réalité à un calcul et non pas, par exemple, à une tumeur incrustée. 3° Elle est également indispensable pour établir d'après le volume, le siège, la nature de la concrétion, l'état de la vessie, la conduite thérapeutique à tenir et pour savoir si on peut la lithotritier ou s'il vaut mieux l'extraire par la taille. 4° Enfin une cystoscopie doit toujours être pratiquée à titre de vérification après une lithotritie, afin de reconnaître si le calcul a été entièrement évacué ou non : beaucoup de calculs récidivants sont dus à des débris de la pierre antérieure restés dans la vessie.

Mais de ce que la cystoscopie est indispensable dans les calculs vésicaux, il ne s'ensuit pas qu'elle doive supplanter complètement l'exploration au moyen de l'*explorateur métallique*. Celui-ci permet souvent mieux que le cystoscope d'apprécier la consistance des calculs d'après le son que l'on obtient avec lui; il donne des renseignements parfois plus précis sur le volume, et surtout il présente le grand avantage de renseigner sur la perméabilité de l'urètre vis-à-vis du lithotriteur lorsque l'on a l'intention de pratiquer une lithotritie. En effet, le cystoscope peut pénétrer de la façon la plus facile dans l'urètre malgré une déformation du canal prostatique, alors que le lithotriteur ne passera pas. Par contre, si l'explorateur métallique a pénétré, le lithotriteur passera également.

Pour conclure, nous dirons que, chez un calculeux vésical, il est nécessaire de pratiquer la cystoscopie qui donnera les renseignements les plus précis; mais il ne faut pas pour cela négliger l'explorateur métallique, susceptible de donner des indications que ne donne pas la cystoscopie.

II. — TECHNIQUE

La technique cystoscopique, en cas de calcul, est généralement facile. Elle le sera extrêmement, si la paroi vésicale est *saine*. Lorsqu'il y a de la *cystite chronique*, le nettoyage et le garnissage du réservoir se réaliseront encore aisément. En revanche, si des phénomènes inflammatoires intenses existent, on rencontre tous les obstacles dont nous avons parlé à propos des *cystites aiguës*; néanmoins, avec une piqûre de morphine, on arrivera, en général, à obtenir une capacité vésicale suffisante pour faire un bon examen.

Les plus grandes difficultés se produiront plutôt **au moment de l'exploration intra-vésicale**, et elles viendront surtout du *volume* du calcul, plus rarement de son *siège*.

a) Au point de vue du *volume*, certains calculs atteignent de telles dimensions, que la concrétion vient, quoi qu'on fasse, s'appliquer toujours sur le prisme, et l'on ne voit que du noir, comme si la lampe ne fonctionnait pas. Nous avons déjà décrit cet aspect pour les tumeurs, mais là il ne se rencon-

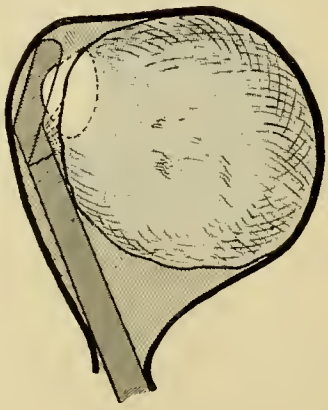

Fig. 49. — Schéma montrant comment au cas de très volumineux calcul la portion de ce calcul éclairé par la lampe est à peine vue par le prisme.

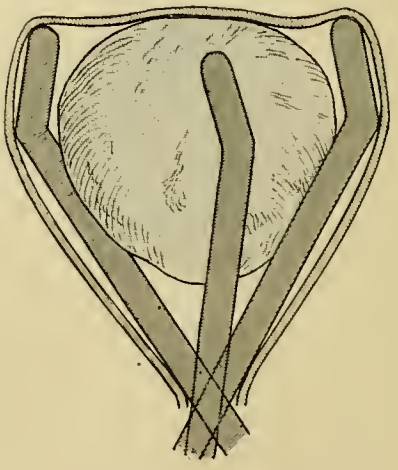

Fig. 50. — Volumineux calcul dont le cystoscope pourra faire le tour sans qu'il soit possible de le voir, le prisme étant toujours trop près de lui.

trait ordinairement que pour une position déterminée du cystoscope, par exemple en haut au cas de néoplasme implanté sur la paroi supérieure, et il était exceptionnel que par des mouvements de rotation, il n'y eût pas toute une zone de la vessie où la visibilité ne revînt.

Au contraire, dans le cas de calcul de très grande taille, son volume lui fait nécessairement occuper le milieu de la cavité vésicale qu'il remplit presque complètement, et le cystoscope tourne tout autour de la pierre sans pouvoir

jamais s'en éloigner assez pour que le système optique donne une image nette et suffisamment éclairée par la lampe (fig. 49 et 50).

Dans de tels cas, la cystoscopie peut devenir absolument impossible, à moins de recourir à l'anesthésie générale, qui, en procurant une distension beaucoup plus grande de la cavité vésicale, pourra permettre parfois l'examen du corps étranger volumineux.

b) Au point de vue du *siège*, il arrive que, le cystoscope étant à peine introduit dans la vessie et le courant établi, on aperçoive le ou les calculs; le plus souvent on ne les aperçoit que lorsque l'on vient à tourner le prisme en bas. Très rarement, ils demandent à être recherchés et ne sont découverts que par une exploration minutieuse de la cavité en raison d'un siège un peu spécial.

Parfois, lorsqu'on a affaire à un prostatique, porteur d'une prostate très saillante, le calcul peut être masqué par elle, situé qu'il est dans un bas-fond très profond; ce n'est qu'en enfonçant le cystoscope, en élevant fortement son pavillon et en mettant le malade en position inversée que l'on parvient dans ces cas à déceler le calcul qui pourrait échapper à un examen superficiel.

D'autres fois, le calcul sera difficilement visible, parce qu'il siégera dans une *cellule* (pl. VI, fig. 6); quelquefois même, il occupera le fond d'un *diverticule*, et une toute petite partie viendra seulement se montrer à l'orifice diverticulaire; ce n'est qu'un examen très soigné qui permettra, en pareil cas, de ne pas laisser échapper à l'exploration un calcul ainsi caché.

III. — INTERPRÉTATION DES IMAGES

Les aspects des calculs vésicaux sont très variables.

a) Tantôt il s'agit d'une concrétion qui peut, en raison de son faible volume, être vue en totalité dans le champ du cystoscope. Elle apparaîtra, suivant sa constitution, blanche, fauve, brune ou même noire, régulière, absolument lisse parfois ou au contraire mamelonnée. Les calculs petits sont en général arrondis, les plus volumineux ovalaires (pl. XXVII, fig. 1).

b) Souvent il existe plusieurs calculs, qui, au nombre de trois ou quatre, accolés les uns aux autres, sont impossibles à voir en même temps dans le champ du cystoscope (pl. XXVII, fig. 2). Lorsqu'ils sont de forme ovalaire, ils donnent assez exactement l'image d'œufs rassemblés dans un nid (pl. XXVII, fig. 3). Parfois, au lieu d'être ovalaires, ils sont taillés à facettes et simulent une mosaïque. Ils peuvent former des images fort jolies, leur assemblage changeant souvent sous les yeux même de l'observateur.

c) Tantôt il s'agit de calculs extrêmement nombreux, mais de très petit volume, les plus gros étant de la taille d'une petite cerise, les autres comme des pois; leur grand nombre peut les rendre incomptables, on en a constaté jusqu'à 200 et 300.

d) Tantôt, enfin, il existe un ou plusieurs calculs, mais d'un volume ne permettant pas de les voir en totalité, en même temps, dans le champ du cysto-

scope ; il faut faire exécuter au cystoscope des mouvements variés afin d'apercevoir la totalité du calcul, absolument comme nous l'avons décrit à propos des grosses tumeurs (pl. XXVII, fig. 5 et 6).

Le plus souvent, l'œil le moins exercé reconnaît immédiatement que l'image cystoscopique correspond à un calcul, surtout lorsque celui-ci apparaît en entier dans le champ : sa forme, sa régularité, sa coloration, la saillie que l'on reconnaît par l'ombre qu'il porte sur la vessie permettent immédiatement de reconnaître qu'il s'agit bien d'une « pierre ».

En revanche, lorsque l'on se trouve en présence d'un calcul très volumineux, dont on ne peut voir qu'une partie à la fois (partie qui se trouve alors fort grossie en raison de la proximité du prisme), il peut être délicat d'interpréter l'image obtenue. Cependant la coloration, soit blanche, soit brune, l'aspect ou très lisse ou rugueusement mamelonné doivent déjà mettre en éveil. En déplaçant alors le cystoscope, en lui donnant des inclinaisons obliques convenables, on parviendra à éloigner le prisme du calcul et à en voir une partie plus étendue, en particulier les bords, et l'aspect deviendra alors tel que l'erreur ne sera plus possible. Enfin, souvent le malade contractant volontairement ou non sa vessie, on verra la saillie se déplacer.

Il est cependant des cas où le diagnostic est véritablement délicat, soit que l'on ait tendance à prendre pour un calcul ce qui n'en est pas un, soit que l'on interprète comme n'étant pas un calcul l'image donnée par celui-ci.

IV. — DIAGNOSTIC

1° Diagnostic différentiel

1° Lorsque les calculs se compliquent de phénomènes de cystite, ils se recouvrent assez fréquemment de **fibrine** ou de débris de **caillots** qui arrivent à masquer la netteté de leurs contours (pl. XXIX, fig. 1), et les font ressembler à des ***tumeurs vésicales*** (pl. XXV, fig. 5 et 6). Le plus souvent, cependant, au moins dans une certaine partie, la concrétion sera à nu et les caractères de cette partie permettront d'affirmer que l'on a affaire à un calcul. Dans d'autres cas, c'est l'explorateur métallique plutôt que le cystoscope qui permettra de faire la différence, en révélant que cette masse qui, d'apparence, pourrait être une tumeur, possède en réalité une consistance de calcul. Il est des cas enfin où les lésions vésicales sont telles, où la vessie et la masse sont recouvertes d'une si grande abondance de fibrine que, vraiment, toute exploration demeure douteuse, et qu'il vaut mieux ne pas se prononcer immédiatement. On attendra que la vessie se soit modifiée et nettoyée avant de porter un diagnostic ferme.

2° L'erreur inverse est possible : elle consistera *à prendre pour un calcul une néoplasie*. Nous avons vu, en effet, qu'il est des tumeurs qui se recouvrent d'un enduit calcaire, blanc le plus souvent, parfois brunâtre, et qui simulent absolument des concrétions calcaires. Ce sont les ***tumeurs incrustées***. Ici,

PLANCHE XXVII

CALCULS VÉSICAUX

Fig. 1 — Calcul unique et de petit volume.

Fig. 2 — Calculs multiples à facettes.

Fig. 3 — Calculs multiples derrière une saillie prostatique.

Fig. 4 — Calculs multiples, colorés par le nitrate d'argent et enclaloonnés dans un diverticule acquis.

Fig. 5 et 6. — Calculs volumineux, dont on ne peut voir qu'une partie dans un même champ cystoscopique.

TAFEL XXVII.

Fig. 1 — Einzelner kleiner Stein.

Fig. 2. — Multiple Steine, facettenförmig.

Fig. 3 — Multiple Steine hinter Prostatavorsprung.

Fig. 4 — Multiple, mit Silbernitrat gefärbte Steine in einem erworbenen Divertikel.

Fig. 5 & 6. — Voluminöse Stein, von dem nur eine Partie im Gesichtsfelde sichtbar ist.

PLATE XXVII.

Fig. 1. — Single stone of a small size.

Fig. 2. — Multiple stones with facets.

Fig. 3. — Multiple stones behind a prominence of the prostate.

Fig. 4. — Multiple stones, colored by nitrate of silver and enclosed in a acquired diverticulum.

Fig. 5 and 6. — Voluminous stones: a part of which is only to be seen in the same cystoscopic field.

STAMPA XXVII.

Fig. 1. — Calcolo unico e di piccolo volume.

Fig. 2 — Calcoli multipli a faccette.

Fig. 3. — Calcoli multipli dietro a una sporgenza prostatica.

Fig. 4. — Calcoli multipli colorati dal nitrato d'argento e incastonati in un diverticolo acquisito.

Fig. 5 e 6. — Calcoli voluminosi, dei quali si può vedere solamente una parte in un medesimo campo cistoscopico.

LÁMINA XXVII

Fig. 1. — Cálculo unico y de pequeño volumen.

Fig. 2. — Cálculos multiples con facetas.

Fig. 3. — Cálculos multiples detrás de una prominencia prostática.

Fig. 4. — Cálculos multiples coloreados por el nitrato de plata y encajados en un diverticulo adquirido.

Fig. 5. — Cálculos voluminosos de los cuales una parte solo se puede ver en un mismo campo cistoscópico.

PLANCHE XXVII

CALCULS VÉSICAUX

Fig. 1. — Calcul unique et de petit volume.

Fig. 2. — Calculs multiples à facettes.

Fig. 3. — Calculs multiples derrière une saillie prostatique.

Fig. 4. — Calculs multiples, colorés par le nitrate d'argent et enchatonnés dans un diverticule acquis.

Fig. 5 et 6. — Calculs volumineux, dont on ne peut voir qu'une partie dans un même champ cystoscopique.

TAFEL XXVII.

Fig. 1. — Einzelner kleiner Stein.

Fig. 2. — Multiple Steine, facettenförmig.

Fig. 3. — Multiple Steine hinter Prostatavorsprung.

Fig. 4. — Multiple, mit Silbernitrat gefärbte Steine in einem erworbenen Divertikel.

Fig. 5 & 6. — Voluminöser Stein, von dem nur eine Partie im Gesichtsfelde sichtbar ist.

PLATE XXVII.

Fig. 1. — Single stone of a small size.

Fig. 2. — Multiple stones with facets.

Fig. 3. — Multiple stones behind a prominence of the prostate.

Fig. 4. — Muttiple stones, colored by nitrate of silber and enchased in a acquireds diverticulum.

Fig. 5 and 6. — Voluminous stones; a part of which is only to be seen in the some cystoscopic field.

STAMPA XXVII.

Fig. 1. — Calcolo unico e di piccolo volume.

Fig. 2. — Calcoli multipli a faccette.

Fig. 3. — Calcoli multipli dietro a una sporgenza prostatica.

Fig. 4. — Calcoli multipli colorati dal nitrato d'argento e incastonati in un diverticolo acquisito.

Fig. 5 e 6. — Calcoli voluminosi, dei quali si puó vedere solamente una parte in un medesimo campo cistoscopico.

LAMINA XXVII.

Fig. 1. — Cálculo unico y de pequeño volúmen.

Fig. 2. — Cálculos multiples con facetas.

Fig. 3. — Cálculos multiples detras de una prominencia prostática.

Fig. 4. — Cálculos multiples coloreados por el nitrato de plata y encajados en un diverticulo adquirido.

Fig. 5. — Cálculos voluminosos de los cuales una parte solo se puede ver en un mismo campo cistoscópico.

Fig. 1

Fig. 2

Fig. 3

Fig. 4

Fig. 5

Fig. 6

MASSON & Ce
Éditeurs

l'exploration métallique est, elle aussi, capable d'induire en erreur, et c'est plutôt la cystoscopie qui la fera éviter. Il faudra la faire avec un soin tout spécial, très prolongée. On constatera ainsi que le pseudo-calcul est d'une irrégularité particulière, les saillies sont plus effilées, plus déchiquetées, plus frangées que les mamelons habituels des calculs. Les tumeurs incrustées possèdent souvent une réfringence plus grande que les calculs, à tel point que la tumeur apparaît parfois d'un blanc d'argent éclatant (pl. XXV, fig. 5). On s'assurera que ce calcul ne se déplace pas si on cherche à le pousser avec le bec du cystoscope; il existe, il est vrai, des cas où malgré que la masse soit immobile, il s'agit bien réellement d'un calcul fixé par suite de l'enchatonnement d'une de ses portions, ou de son siège diverticulaire; mais du moment qu'un calcul est ainsi fixé, il devient comme une tumeur justiciable de la taille et non d'une lithotritie. Enfin, se servant d'un instrument à cathétérisme urétéral, on verra que la sonde, au contact de la saillie, pénètre plus ou moins à son intérieur et la fait saigner.

Mais il est des cas douteux où seul le lithotriteur est capable de trancher la difficulté; on ne doit l'utiliser du reste que prêt à pratiquer une taille au cas où il s'agirait non d'un calcul, mais d'une tumeur (voir p. 126).

3° Les ***cystites incrustées*** prêtent moins à confusion avec les calculs. Si la sonde peut révéler des frottements de calculs, si l'explorateur métallique peut également donner des contacts en apparence caractéristiques, le cystoscope montre bien plutôt *des plaques que des saillies*; elles sont d'un blanc d'argent, souvent très fines, d'aspect ouaté ou givré; leur surface est tomenteuse, elles se trouvent disséminées en différents points de la vessie (pl. XVI, fig. 2, 3, 4). En général donc, elles n'ont vraiment pas l'aspect de calculs. Cependant, il est des cas exceptionnels où ces plaques de cystite incrustée formeront une masse plus volumineuse et analogue à celle d'une concrétion; on les reconnaîtra alors par suite de leur aspect fungiforme ou encore spongieux; on dirait une éponge blanche, aspect que ne revêt pas la surface d'un calcul. On peut aussi reconnaître que les irrégularités du soi-disant calcul sont constituées non pas par des saillies faisant relief sur une masse sous-jacente dure et ferme, mais par des dépressions, des parties excavées creusées dans des formations irrégulières et d'aspect membraneux.

4° Des ***débris purulents ou sphacélés***, détachés dans la vessie, peuvent également s'incruster et simuler un calcul. Dans ces cas encore, il s'agit le plus souvent de masses blanches très réfringentes, filamenteuses, irrégulières, qui se distinguent assez facilement d'un calcul.

5° Les ***calculs urétéraux***, qui se sont arrêtés à l'orifice et sont déjà saillants dans la vessie, ne seront pas confondus avec des calculs vésicaux; leur siège, leur petit volume et surtout l'œdème de l'orifice urétéral qui les entoure et les enchâsse, les feront immédiatement reconnaître (pl. VII, fig. 4).

6° Nous ne ferons que signaler une erreur que nous avons vu commettre par des débutants, c'est de confondre avec l'image fournie par un petit calcul ovalaire et très régulier, la tache que forme un ***diverticule vésical congé-***

nital isolé. La figure 4 de la planche VI montre que cette erreur est pour une part excusable, l'aspect étant au premier abord assez semblable dans les deux cas : c'est par la recherche de l'ombre portée, caractéristique de toute saillie, que la confusion sera facilement évitée.

2° Diagnostic du siège

Le cystoscope permettra de définir le *siège* des calculs, ce qui a une certaine importance au point de vue de la lithotritie, le calcul ayant toujours tendance à revenir au point où on l'a vu généralement. Lorsque le calcul sera reconnu fixe et revu plusieurs fois dans la même position, on pourra en conclure qu'il est enchatonné.

3° Diagnostic du nombre

Mieux que l'explorateur métallique, le cystoscope permet d'apprécier le *nombre* des calculs. Cependant, au-dessus d'un certain chiffre, leur numération devient illusoire, et d'ailleurs sans intérêt pratique.

4° Diagnostic du volume

Quant au *volume*, il faut avouer que l'explorateur métallique donne des renseignements plus précis. En général, *les calculs au cystoscope apparaissent plus gros qu'ils ne sont en réalité*, et quelquefois dans des proportions considérables. Cela s'explique si l'on considère que, les calculs se trouvant généralement dans le bas-fond, le cystoscope se trouve toujours très près d'eux, à moins qu'il n'existe un bas-fond très développé. L'image cystoscopique (pl. XXVII, fig. 1) donne un aperçu du grossissement d'un calcul; il s'agissait d'un gravier phosphatique que le malade rendit quelques jours plus tard et qui avait environ 5 millimètres de diamètre (fig. 51); on voit la différence qui existe avec la réalité. Il faut donc être prévenu de cette cause d'erreur, qu'un urologiste rompu à la cystoscopie pourra pourtant le plus souvent éviter, grâce à l'exécution des mouvements de *bascule* de l'instrument; en faisant varier la distance du prisme à la pierre, on arrivera souvent à estimer approximativement le volume de celle-ci. Mais il faut renoncer à l'apprécier d'une façon absolument exacte. Ce que l'on peut dire *grosso modo*, c'est que dans une vessie sans bas-fond, lorsque le calcul peut être vu en entier dans le champ du cystoscope, il ne dépasse guère le volume d'une grosse noisette.

Fig. 51. — Volume du calcul vu planche XXVII, fig. 1. On remarquera la différence considérable qui existe entre le volume réel et celui qu'indique la cystoscopie.

Si l'on voulait pourtant avoir une connaissance précise de ce volume, il faudrait recourir à l'artifice de Kneise, c'est-à-dire utiliser un cystoscope à cathétérisme. Connaissant à quelle distance des objets le prisme doit être pour

que ces objets apparaissent grandeur nature (2 centimètres et demi en général), on poussera une sonde urétérale graduée au contact du calcul, et l'on pourra ainsi arriver à placer le cystoscope à la distance à laquelle le calcul apparaîtra dans le champ visuel avec ses dimensions naturelles.

Lorsque l'on ne parvient pas à voir en entier le calcul, toute appréciation de volume devient parfaitement inutile.

5° Diagnostic de la nature

La *constitution* des calculs de la vessie peut-elle être appréciée au moyen de la cystoscopie? C'est là une question que posent tous les débutants, et qui a, en effet, une importance réelle au point de vue des indications opératoires. La réponse ne peut pas être catégorique, pour deux raisons : c'est que, d'abord, certains aspects prêtent à confusion, se retrouvant avec des concrétions de nature différente, nous allons y revenir; c'est, d'autre part, que souvent les calculs présentent une constitution complexe, étant, par exemple, uriques au centre et phosphatiques à la périphérie.

Néanmoins, voici quelques données générales, et qui seront exactes dans la majorité des cas.

a) Les calculs **uriques** apparaissent d'un *jaune* brun plus ou moins clair, tirant sur le *fauve*, et ils sont, en général, *réguliers* ou très finement mamelonnés; leur forme est souvent aplatie, ovalaire ou à facettes (pl. XXVIII, fig. 1 et 2).

b) Les calculs **oxaliques** sont d'une coloration beaucoup *plus foncée, brun noirâtre*, et leur surface est toujours *fortement irrégulière*, mamelonnée, « mûriforme »,souvent hérissée de saillies acérées beaucoup plus effilées que les mamelons arrondis que peuvent présenter certains calculs uriques (pl. XXVIII, fig. 4). Cependant voici un cas (pl. XXVIII, fig. 5) où, sur un calcul urique mamelonné, s'étaient déposés de petits dépôts sans doute phosphatiques, et qui simulaient absolument les pointes aiguës d'un calcul oxalique.

c) Quant aux calculs **phosphatiques**, leur coloration tire généralement sur le *blanc, blanc gris ou blanc jaunâtre*; leur surface est *plutôt régulière* (pl. XXVII, fig. 1, 2, 6 et pl. XXVIII, fig. 5). Parfois cependant elle sera très irrégulière, toute grenue; cela arrivera dans des cystites anciennes dans lesquelles se produisent des concrétions très friables et qui s'émiettent en quelque sorte.

Tels sont les grands caractères cystoscopiques des pierres vésicales. Mais il faut savoir que toutes les erreurs peuvent être commises. Nous avons déjà signalé plus haut cet aspect mûriforme d'un calcul urique, dont la coloration brunâtre donnait le droit d'en faire un calcul oxalique. Une erreur plus singulière peut se produire pour un calcul phosphatique qui a été teinté en noir par des lavages répétés au nitrate (pl. XXVII, fig. 4) : nous connaissons un cas où une telle concrétion fut prise pour un calcul oxalique et enlevée par la taille.

Un moyen très simple d'éviter toute erreur sera de faire contrôler les résultats de la cystoscopie par une radiographie. Un calcul blanc à la cystoscopie et

opaque aux rayons X ne pourra être que phosphatique. Un calcul brun et transparent ne pourra être qu'urique. Un calcul brun et opaque sera toujours oxalique.

Signalons une variété tout à fait spéciale de calculs phosphatiques, ceux qui se développent sur un fil non résorbable, employé pour une suture de la paroi vésicale, au cas de fistule vésico-vaginale par exemple. Dans un cas personnel, ce calcul assurait la fermeture d'une fistule rebelle à toute réunion, et lorsqu'on le détruisait, la malade voyait se reproduire son incontinence vésicale.

6° Diagnostic de l'état de la vessie

Un dernier renseignement qu'il faudra toujours recueillir par la cystoscopie sera l'*état de la vessie*. C'est là une donnée capitale pour établir l'indication thérapeutique précise. Elle montrera si les calculs constituent la seule lésion vésicale ou si *une autre affection coexiste*, par exemple un polype vésical, comme cela se voit de temps à autre.

Elle permettra surtout de constater *l'état des parois vésicales*, constatation qui est de la plus haute importance pour savoir s'il faut pratiquer une lithotritie ou une taille. Si autrefois les calculs vésicaux étaient beaucoup plus récidivants qu'aujourd'hui, cela tenait certainement à ce que beaucoup de lithotrities étaient faites dans des vessies à cellules où pouvait s'enclaver un fragment de calcul échappant ainsi au lithotriteur et à l'aspiration, et donnant lieu à une récidive (fig. 52). Aussi chaque fois que la cystoscopie démontre une vessie à cellules, la lithotritie est contre-indiquée; il y a lieu de pratiquer une taille.

Fig. 52. — Calcul en bouton de chemise extrait par une taille chez un malade qui avait été lithotritié antérieurement et dont la vessie présentait une cellule vésicale. La partie volumineuse du calcul se trouvait dans la cellule.

La cystoscopie trouve encore une indication formelle *après la lithotritie* à titre de **vérification** : bien des reproductions de calculs ne sont que des continuations d'un calcul broyé et évacué incomplètement, faute d'avoir fait suivre la lithotritie d'une cystoscopie, démontrant que la vessie est complètement évacuée.

La cystoscopie peut être pratiquée immédiatement après la lithothritie, alors que le malade est encore endormi; cette pratique permettra de compléter immédiatement l'évacuation si on constatait qu'elle est incomplète. Malheureusement, après des lithotrities un peu longues ou difficiles, le milieu vésical se trouve obscurci par le sang, et il est impossible de l'éclaircir; dans ce cas, il est de beaucoup préférable de remettre la cystoscopie à une date ultérieure, car, dans ces conditions, des caillots peuvent parfaitement arriver à masquer

PLANCHE XXVIII

CALCULS VÉSICAUX

Fig. 1. — Gros calcul urique, à surface à peu près lisse.

Fig. 2. — Calcul urique à surface lobulée.

Fig. 3. — Calcul urique, d'aspect anormal, hérissé de petites aspérités qui pourraient faire penser à un calcul oxalique.

Fig. 4. — Calcul oxalique typique.

Fig. 5. — Calcul phosphatique typique, à surface lisse.

TAFEL XXVIII.

Fig. 1. — Grosser Harnstein mit fast glatter Oberfläche.

Fig. 2. — Harnstein mit lappenartiger Oberfläche.

Fig. 3. — Harnstein, abnormen Anscheines, mit kleinen Asperitäten versehen, die ihn das Aussehen eines Oxalsteines geben.

Fig. 4. — Typischer Oxalstein

Fig. 5. — Typischer Phosphatstein mit glatter Oberfläche.

PLATE XXVIII.

Fig. 1. — Large urate stone, surface nearly smooth.

Fig. 2. — Urate stone surface lap-shaped.

Fig. 3. — Urate stone of anormal aspect, bristling with little asperities giving the appearance of an oxalate calculus.

Fig. 4. — Typical oxalate calculus.

Fig. 5. — Typical phosphate calculus with smooth surface.

STAMPA XXVIII.

Fig. 1. — Grosso calcolo urico a superficie quasi liscia.

Fig. 2. — Calcolo urico a superficie lobulata.

Fig. 3. — Calcolo urico d'aspetto anormale, irto di piccole asperità, che porrebbero far pensare a un calcolo ossalico

Fig. 4. — Calcolo ossalico tipico.

Fig. 5. — Calcolo fosfatico tipico, a superficie liscia

LÁMINA XXVIII.

Fig. 1. — Grueso calculo úrico á la superficie casi lisa.

Fig. 2. — Calculo úrico á la superficie lobulada.

Fig. 3. — Calculo úrico con aspecto anormal erizado de pequeñas asperezas que podrá hacer pensar en un calculo oxálico

Fig. 4. — Calculo oxálico típico.

Fig. 5. — Calculo fosfático típico á la superficie lisa

PLANCHE XXVIII.

CALCULS VÉSICAUX

Fig. 1. — Gros calcul urique, à surface à peu près lisse.

Fig. 2. — Calcul urique à surface lobulée.

Fig. 3. — Calcul urique, d'aspect anormal, hérissé de petites aspérités qui pourraient faire penser à un calcul oxalique.

Fig. 4. — Calcul oxalique typique.

Fig. 5. — Calcul phosphatique typique, à surface lisse.

TAFEL XXVIII.

Fig. 1. — Grosser Uratstein mit fast glatter Oberfläche.

Fig. 2. — Uratstein mit lappenartiger Oberfläche.

Fig. 3. — Uratstein, abnormen Anscheines, mit kleinen Asperitäten versehen, die ihm das Aussehen eines Oxalatsteines geben.

Fig. 4. — Typischer Oxalatstein.

Fig. 5. — Typischer Phosphatstein mit glatter Oberfläche.

PLATE XXVIII.

Fig. 1. — Large uric stone, surface nearly smooth.

Fig. 2. — Uric stone surface lapshaped.

Fig. 3. — Uric stone of anormal aspect, bristling with little asperities giving the appearance of an oxalic calculus.

Fig. 4. — Typical oxalic calculus.

Fig. 5. — Typical phosphate calculus with smooth surface.

STAMPA XXVIII.

Fig. 1. — Grosso calcolo urico a superficie quasi liscia.

Fig. 2. — Calcolo urico a superficie lobolata.

Fig. 3. — Calcolo urico d'aspetto anormále, irto di piccole asperità, che potrebbero far pensare a un calcolo ossalico.

Fig. 4. — Calcolo ossalico tipico.

Fig. 5. — Calcolo fosfatico tipico, a superficie liscia.

LAMINA XXVIII.

Fig. 1. — Grueso cálculo úrico á la superficie casi lisa.

Fig. 2. — Cálculo úrico á la superficie lobulada.

Fig. 3. — Cálculo úrico con aspecto anormal erizado de pequeñas asperezas que podría hacer pensar en un cálculo oxálico.

Fig. 4. — Cálculo oxálico tipico.

Fig. 5. — Cálculo fosfatico tipico á la superficie lisa.

Fig. 1

Fig. 2

Fig. 3

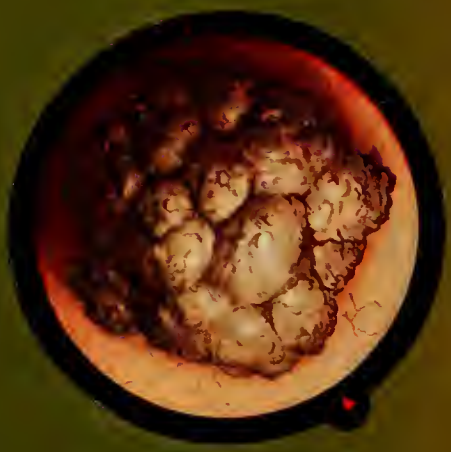

Fig. 4

Fig. 5

MASSON & Ce
Éditeurs

PL. VIII. VIII

CALCULS VÉSICAUX

Fig. 1. — Calcul phosphatique, entouré de filaments, pouvant simuler une tumeur intravésicale.

Fig. 2. — Fragments de calculs après une lithotritie incomplète.

PLATE. VIII

Fig. 1. — Phosphatstein von Faserfäden umsponnen, einer intravesicalen Geschwulst ähnlich.

Fig. 2. — Steinreste nach einer unvollständigen Lithotripsie.

PLATE. VIII

Fig. 1. — Phosphatic calculus surrounded by filaments capable of simulating an intravesical tumour.

Fig. 2. — Fragments of calculi after an incomplete lithotrity.

PLANCHA VIII

Fig. 1. — Cálculo fosfático envuelto de filamentos, que pueden simular un tumor intravesical.

Fig. 2. — Fragmentos de cálculo después de una litotricia incompleta.

PLANCHA VIII

Fig. 1. — Cálculo fosfático envuelto de filamentos que pueden simular un tumor intravesical.

Fig. 2. — Fragmentos que quedan en seguida de una litotricia incompleta.

PLANCHE XXIX

CALCULS VÉSICAUX

Fig. 1. — Calcul phosphatique, entouré de filaments, pouvant simuler une tumeur incrustée.

Fig. 2. — Débris de calculs après une lithotritie incomplète.

TAFEL XXIX.

Fig. 1. Phosphatstein von Fasern umgeben, einer inkrustierten Geschwulst ähnlich.

Fig. 2. Steinreste nach einer unvollständigen Lithotripsie.

PLATE XXIX.

Fig. 1. — Phosphate calculus surrounded by filaments capable of simulating an incrusted tumour.

Fig. 2. — Fragments of calculi after an incomplete lithotritie.

STAMPA XXIX.

Fig. 1. — Calcolo fosfatico, circondato di filamenti, che può simulare un tumore incrostato.

Fig. 2. — Frammenti di calcoli dopo una litotritia incompleta.

LAMINA XXIX.

Fig. 1. — Cálculo fosfático cercado de filamentos que pueden simular un tumor incrustado.

Fig. 2. — Fragmentos que quedan en seguida de una litotritia incompleta.

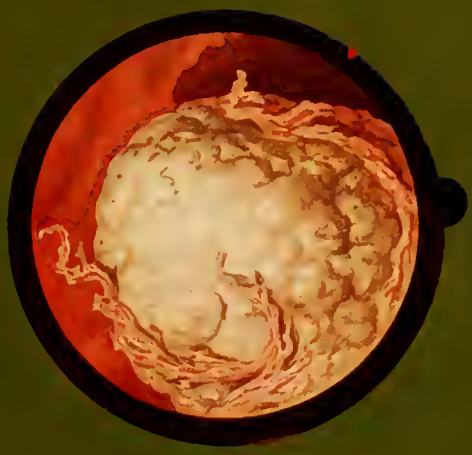

Fig. 1

Fig. 2

MASSON & Ce
Éditeurs

des fragments de calcul même assez importants, surtout si le milieu vésical est un peu sanglant, et l'on peut croire la vessie parfaitement évacuée alors qu'il existe encore des calculs. On fera donc la cystoscopie quelques jours plus tard, alors que l'hémorragie sera complètement arrêtée et la vessie nettoyée.

Lorsque l'on pratique une cystoscopie dans ces conditions, on peut observer des fragments de calculs plus ou moins volumineux, reconnaissables à leur arête vive (pl. XXIX, fig. 2). Quelquefois on s'apercevra qu'un calcul a complètement échappé à tout broyement. On verra également les lésions que le lithotriteur, même manié de la façon la plus habile, provoque du côté de la muqueuse; celle-ci apparaît œdématiée, rouge, ulcérée même; il s'agit, en somme, d'une muqueuse contusionnée plus ou moins violemment.

En résumé, *la cystoscopie constitue une exploration indispensable dans la lithiase vésicale.* Mieux que toute autre exploration, elle permet le diagnostic des calculs. D'autre part, elle donne sur l'état des parois vésicales des renseignements des plus importants au point de vue des indications thérapeutiques. Enfin, après la lithotritie, la cystoscopie s'impose afin d'être sûr de ne pas abandonner dans la vessie des fragments de calcul ou même un calcul entier qui, pour une raison quelconque, aurait échappé au lithotriteur et à l'explorateur.

CHAPITRE XVII

CORPS ÉTRANGERS

La cystoscopie est le meilleur moyen de reconnaître un corps étranger dans la vessie. Parfois elle ne fera que confirmer sa présence déjà connue en raison des aveux du malade ou en raison de la notion de son introduction à l'occasion d'une intervention quelconque (sondage, urétrotomie, etc.). Parfois, au contraire, la cystoscopie, pratiquée pour une cystite de cause obscure, révélera la présence d'un corps étranger qui expliquera la cystite et sa persistance. C'est dire que, dans toute cystite qui ne cède pas facilement à un traitement, la cystoscopie s'impose.

Les corps étrangers de la vessie peuvent parfaitement échapper à l'exploration si la cystoscopie n'est pas faite de façon minutieuse comme il a été dit. Du fait que le corps étranger peut s'immobiliser dans la région postérieure, le cystoscope ne parvient à le voir que si on lui donne des inclinaisons convenables. L'un de nous a eu l'occasion de retirer de la vessie d'une jeune fille une épingle à cheveux qui avait ainsi échappé à plusieurs cystoscopies. Parfois le corps étranger est suffisamment petit, fil de suture, pour se laisser entourer par des bourgeons de cystite végétante qui le masquent plus ou moins complètement; dans ces cas, le diagnostic de tumeur peut parfaitement être porté si des antécédents très nets d'intervention vésicale ne viennent pas mettre sur la voie. D'autre part, il est des corps étrangers qui se recouvrent de sels calcaires et qui peuvent apparaître sous l'aspect d'un calcul dont l'origine sera impossible à déceler, à moins que l'on ne connaisse déjà la présence du corps étranger.

Il est inutile de faire l'énumération de tous les corps étrangers que la cystoscopie est susceptible de révéler dans la vessie ; cette énumération serait encore incomplète.

Parmi les corps étrangers introduits dans un accès de folie érotique, les plus fréquents sont les *épingles à cheveux* (pl. XXX, fig. 1), les *manches de crochet en os*, les *crayons*, les *rats de cave*. Les corps étrangers introduits à l'occasion d'une opération chirurgicale consistent en *fragments de sonde* ou de *bougie*, *pavillon de la sonde de de Pezzer* (pl. XXX, fig. 2), *fils non résorbables ou même résorbables* mais qui infectés ne se résorbent pas suffisamment vite et sont l'origine d'incrustations. Enfin de temps en temps on aura l'occasion de trouver

PLANCHE XXX

CORPS ÉTRANGERS

FIG. 1. — Épingle à cheveu incrustée.
FIG. 2. — Pavillon de sonde de Pezzer, s'étant incrusté.

TAFEL XXX.

FIG. 1. — Inkrustierte Haarnadel.
FIG. 2. — Ein Pezzerscher Catheterpavillon inkrustiert.

PLATE XXX.

FIG. 1. — Incrusted hairpin.
FIG. 2. — Incrusted pavillon of a Pezzer's catheter.

STAMPA XXX.

FIG. 1. — Forcina incrostata.
FIG. 2. — Padiglione di tenta incrostato.

LAMINA XXX.

FIG. 1. — Alfiler para cabellos incrustado.
FIG. 2. — Pabellon de sonda de Pezzer, que se ha incrustado.

Fig. 1

Fig. 2

MASSON & Ce
Éditeurs

des *corps étrangers venus des parties péri-vésicales*, fils laissés lors d'une intervention chirurgicale portant sur un organe voisin, séquestre, etc.

En somme, l'urologue ne devra manifester aucune surprise en présence d'un corps étranger vésical le plus extraordinaire soit-il, et, sauf le cas d'incrustations recouvrant complètement le corps au point de le faire disparaître ou de le déformer, sa nature sera facilement appréciée par la cystoscopie.

Lorsqu'il s'agit de corps longs (manches en os, épingles à cheveux), on ne voit en même temps dans le champ cystoscopique qu'une portion du corps et il faut le suivre en mobilisant le cystoscope si on veut l'apercevoir dans son entier.

La cystoscopie, en dehors de la vérification ou de la découverte du corps étranger et de la constatation de sa nature, permettra encore d'apprécier sa situation, point capital si on a l'intention d'extraire le corps autrement que par la taille, en particulier sous le contrôle de la cystoscopie à vision directe ou au moyen du lithotriteur.

Elle démontrera d'autre part s'il est prudent de tenter l'extraction par les voies naturelles. Il peut y avoir en effet danger à faire exécuter à certains corps rigides ou pointus de trop grande longueur les mouvements de rotation qui l'amèneraient dans l'axe de l'urètre et permettraient son ablation ; de même si l'on voit l'extrémité d'un corps engagé dans les parois vésicales, il sera prudent de renoncer à l'extraction par les voies naturelles.

CHAPITRE XVIII

HYPERTROPHIE DE LA PROSTATE

I. — INDICATIONS

Bien que la cystoscopie dans l'hypertrophie de la prostate n'augmente pas dans beaucoup de cas la précision du diagnostic, elle a pourtant une utilité très grande et ne doit jamais être laissée de côté.

En effet, même lorsque le diagnostic est évident, outre qu'elle apportera une preuve de plus de l'existence de l'affection, elle aura l'avantage de pouvoir révéler seule des lésions concomitantes tout à fait inattendues, et que les troubles fonctionnels ne permettaient pas de soupçonner, telles que *tumeurs*, *calculs*, lésions qui peuvent créer des indications thérapeutiques spéciales. Chez un prostatique avéré, la cystoscopie pourra également avoir la plus grande utilité en permettant de reconnaître l'origine d'une manifestation anormale, hématurie, pyurie. Enfin et surtout, lorsque l'on hésite sur le diagnostic de l'hypertrophie, lorsque le toucher rectal ne décèle pas une augmentation de volume de la glande, lorsque l'explorateur métallique (aussi bon pour cette exploration que tous les mensurateurs plus ou moins compliqués) ne révèle pas de saillie intra-vésicale anormale, la cystoscopie devient indispensable ; elle seule permet de diagnostiquer un petit adénome juxta-cervical et d'éliminer le « prostatique sans prostate », cas de plus en plus rare maintenant que le cystoscope peut reconnaître de petites hypertrophies, imperceptibles par toute autre exploration.

En résumé, chez tout malade atteint d'hypertrophie de la prostate présentant un trouble important de la fonction urinaire, la cystoscopie doit être pratiquée.

Par contre, on s'abstiendra de cette exploration chez les prostatiques à la première période chez lesquels le cathétérisme même est contre-indiqué.

Mais il faut savoir que c'est *une des variétés de cystoscopie qui peut présenter les plus grandes difficultés et le plus de danger*, si l'on ne suit pas une technique rigoureusement réglée.

II. — TECHNIQUE

A. — Une première difficulté réside dans l'***introduction même du cystoscope***. Cette éventualité se présentera assez souvent pour le médecin qui n'a

pas une très grande pratique du cathétérisme ; pour l'urologue expérimenté, elle est exceptionnelle.

1° Beaucoup d'urètres déformés par une hypertrophie et qui n'admettent ni la sonde béquille, ni le lithotriteur se laissent cependant traverser sans difficulté par le cystoscope bien conduit ; c'est en réalité un des instruments qui passe le mieux dans l'urètre des prostatiques. Mais, pour que cette pénétration du cystoscope soit facile, il faudra toujours, lors du troisième temps du cathétérisme, au moment de la traversée prostatique, pousser l'instrument avec beaucoup de douceur, en *abaissant à l'extrême son pavillon* ; il ne faut pas craindre d'amener le cystoscope jusqu'à la verticale. Nous ne saurions trop insister, auprès des débutants, sur cette manœuvre de l'*abaissement forcé* de l'instrument : elle a pour résultat d'appliquer étroitement le bec de celui-ci contre la paroi urétrale antérieure, c'est-à-dire là où il ne saurait y avoir le moindre danger.

Où le danger existe, c'est sur la paroi postérieure plus ou moins déformée et soulevée par les adénomes ; c'est elle dont la blessure pourra donner lieu à des hémorragies redoutables : c'est là que se feront les fausses routes.

Il peut arriver cependant que le cystoscope ne passe pas, et il est nécessaire alors, avec un doigt introduit dans le rectum, de refouler le bec de l'instrument en haut et en avant. Cette manœuvre peut encore échouer. On devra alors absolument préparer la cystoscopie par *la mise en place, quelques jours auparavant, d'une sonde à demeure* qui régularisera le canal. Enfin, dans certains cas, l'introduction demeure impossible, et la cystoscopie impraticable.

Nous ne citerons que pour mémoire le cystoscope à bec interchangeable de Lohnstein, permettant d'allonger plus ou moins la portion coudée, afin de pénétrer plus facilement ; le cystoscope de Posner pouvant se monter sur une bougie conductrice, ou celui de Ringleb pouvant se glisser sur un conducteur. Ces instruments ont véritablement des indications trop restreintes pour être conseillés.

2° Très rarement, l'hypertrophie a augmenté de telle façon la *longueur* du canal que nos cystoscopes habituels sont insuffisants pour pénétrer jusque dans la vessie, alors même que la verge est refoulée au maximum. Pour ces cas spéciaux on a construit des cystoscopes de longueur plus grande : ils sont en somme d'un emploi exceptionnel.

3° Même lorsque l'instrument est bien dans la vessie, on aura quelquefois l'impression qu'il n'y est pas entré, et seule la possibilité de lui imprimer des mouvements de rotation permettra de le penser. Encore n'est-ce pas là un critérium absolu dans les cas de très volumineuses hypertrophies de la prostate : l'urètre peut être à ce niveau augmenté considérablement de diamètre d'avant en arrière, atteignant un calibre antéro-postérieur de 7 à 8 centimètres, tandis que normalement il n'est que de 1 à 2 centimètres ; dans la volumineuse cavité prostatique ainsi créée, le bec du cystoscope est susceptible d'effectuer des mouvements de rotation. Une main expérimentée reconnaîtra bien, il est vrai, que la liberté de ces mouvements est moins grande que normalement, mais

c'est surtout, en allumant la lampe que par l'absence de toute vision on constatera que le prisme n'est pas arrivé jusque dans la vessie.

Dans d'autres cas, la *saillie prostatique intra-vésicale* a soulevé si fortement le col vésical que le cystoscope, pour pénétrer, a dû comme nous l'avons vu, s'abaisser considérablement à son extrémité extérieure. Mais cet abaissement se trouve alors parfois contrarié par le ligament suspenseur de la verge anormalement résistant. Il en résulte que le cystoscope maintenu ainsi relevé, d'une part par le col soulevé, d'autre part par le ligament suspenseur inextensible, se plie sous l'arcade pubienne. Par suite de cette flexion du tube cystoscopique, le champ visuel se trouve considérablement réduit prenant une forme plus ou moins ovalaire et la vision en devient très gênée. Nous avons déjà signalé le fait à propos de la Technique générale (fig. 27).

B. — Pour l'**exploration** proprement dite, les *cystoscopes à optique mobile sont à peu près indispensables*, car, chez beaucoup de prostatiques, la muqueuse est particulièrement friable, et le passage de l'instrument, même lorsqu'il est facile, peut provoquer un saignement qui tachera le prisme ou souillera le liquide vésical. Il faudra donc parfois refaire le nettoyage de la vessie, l'instrument se trouvant déjà en place.

La *cystoscopie à vision rétrograde* peut être utilisée pour le diagnostic de l'hypertrophie prostatique : elle n'est jamais indispensable. Dans certains cas cependant, comme nous le verrons plus loin, elle permet d'apprécier exactement des déformations du col que la cystoscopie simple révèle, mais sans les détailler.

C. — Le **nettoyage vésical** est souvent long à obtenir, dans les cas fréquents où il y a cystite chronique avec *urine trouble*, et lorsqu'elle coexiste avec des colonnes et des cellules. Ces deux éventualités sont la règle dans la clientèle hospitalière, où le patient vient toujours consulter tardivement. C'est quelquefois par litres qu'il faut alors compter le liquide nécessaire à l'éclaircissement du milieu vésical, chacune des dépressions ne se nettoyant que lentement et successivement. Souvent même, ce n'est qu'après des soins préalables prolongés, par des lavages faits dans les jours précédents, que l'on pourra arriver à un éclaircissement convenable. Ce résultat sera obtenu encore beaucoup plus sûrement par la mise à demeure d'une sonde pendant deux ou trois jours.

Il y a d'ailleurs dans cette difficulté pour éclaircir le liquide vésical un moyen de diagnostic de l'origine de la pyurie. Dans toute pyurie rénale, même extrêmement prononcée, le liquide s'éclaircit assez rapidement mais peut se troubler ensuite parfois brusquement, tandis que s'il s'agit d'une pyurie vésicale on aura beaucoup de peine à éclaircir le liquide qui, par contre, une fois éclairci le restera très longtemps.

Quelquefois le trouble du liquide vésical sera causé par le *sang*, et alors le plus souvent il aura été produit au passage de l'instrument dans l'urètre prostatique. C'est encore une raison pour tout débutant de recourir, avant toute exploration endoscopique de prostatique, à cette excellente précaution de la sonde à demeure.

Une fois la vessie bien nettoyée et son milieu éclairci, il arrive que, l'instrument introduit et la lampe allumée, on ne voit rien : c'est que le prisme se trouve encore dans l'urètre postérieur, dans la portion dilatée par l'hypertrophie, et où le bec de l'instrument peut se mouvoir comme dans la cavité vésicale (voir plus haut). Il faudra alors éteindre aussitôt la lampe, et enfoncer légèrement l'instrument, mais en ayant soin d'*abaisser au maximum possible*. C'est dans des cas de ce genre qu'une main brutale ou trop vive pourra déterminer de redoutables hémorragies : nous avons même vu, à Necker, un cas de fausse route produite ainsi.

L'instrument une fois bien entré dans la vessie, pour en faire une bonne exploration, les mouvements de *bascule* du cystoscope, sur lesquels nous avons déjà insisté au début de ce livre, seront particulièrement utiles, absolument indispensables souvent. Il en est ainsi pour voir derrière le soulèvement du col. On pourra d'ailleurs y aider en dilatant le plus possible la cavité vésicale par l'introduction d'une grande quantité de liquide.

D. — Enfin, nous terminerons ce chapitre de technique, en insistant sur ce que, si la cystoscopie paraît le complément nécessaire d'une exploration chez un prostatique, elle peut parfois, comme du reste toute autre exploration chez ces malades, n'être pas *sans inconvénient* ou *danger*.

Elle risque d'*infecter la vessie* avec d'autant plus de facilité que celle-ci s'évacue moins complètement et que l'on a affaire à des malades âgés et peu résistants en général, où la moindre infection peut prendre des proportions les plus graves.

Au niveau de la prostate, le cystoscope peut *provoquer une hémorragie* ou une poussée congestive qui augmentera les difficultés de la miction, ou même provoquera une rétention ; c'est là une éventualité qu'il faudra toujours prévoir et dont il sera utile de prévenir le patient.

Enfin, le *testicule peut s'enflammer* à la suite d'une cystoscopie pénible et traumatisante.

C'est dire que les précautions les plus minutieuses devront présider à cette exploration : précautions antiseptiques plus strictes encore si possible que pour l'examen d'une vessie qui s'évacue complètement ; précautions de douceur la plus grande dans l'introduction de l'instrument, et nécessité d'un lavage antiseptique après l'exploration.

Il est prudent également de ne jamais faire une cystoscopie chez un prostatique qui ne peut être surveillé ou immobilisé au lit pendant un certain temps après l'exploration. On voit en effet des hématuries se produire chez des sujets quelques heures après une cystoscopie, alors qu'au moment de l'exploration il n'y avait eu qu'un suintement à peine appréciable. Parfois aussi, nous l'avons déjà signalé, on peut observer à la suite d'une cystoscopie une rétention ou une difficulté plus grande de la miction, toute passagère du reste.

Il sera donc prudent de garder au repos et en surveillance pendant quelques heures le malade après une semblable exploration. Un grand bain, des supposi-

toires calmants, des compresses chaudes à l'hypogastre, un sondage peuvent être nécessaires pour faire disparaître des incidents qui peuvent survenir, quelle que soit la façon dont la cystoscopie aura été faite.

III. — INTERPRÉTATION DES IMAGES

1° Considérations générales

Pour bien interpréter les images cystoscopiques d'une hypertrophie prostatique, il faut se rappeler l'aspect normal du col et de ses environs.

A. — Nous avons vu qu'à l'état normal, le col vésical apparaît au cystoscope comme un croissant foncé se détachant sur le reste du champ cystoscopique clair formé par la vessie, croissant à concavité regardant la cavité vésicale et en forme d'arête mince et régulière. Le croissant augmente d'étendue, à mesure que l'on retire le cystoscope de la vessie: il diminue d'autant plus qu'on l'y enfonce, disparaissant complètement lorsque le prisme est en pleine cavité vésicale. Il est à bords nets dans les parties supérieures et latérales du col; à la partie inférieure, le bord du croissant est au contraire flou et se continue progressivement avec la paroi vésicale. Si on fait tourner le cystoscope autour de son axe, on peut, sans le déplacer sensiblement en profondeur, obtenir la vue du col en tous les points de la circonférence décrite dans ce mouvement de rotation.

B. — D'autre part, jamais, à l'état normal, on ne peut voir l'image du col et celui des orifices urétéraux dans une même vue cystoscopique, à moins d'une anomalie de situation de ces orifices placés tout contre le col.

A. — Dans l'hypertrophie de la prostate, l'aspect du col se trouve modifié profondément et de façon variable suivant les caractères que revêtent les portions vésicales de l'hypertrophie. Chaque variété donnera donc au cystoscope des images différentes que nous ramènerons à quelques types principaux. Mais on pourra toujours retrouver dans cette image du col déformé trois modifications essentielles : modifications de *forme*, de *couleur*, de *contour*.

1° *Modification de forme*. Le col, au lieu de constituer un croissant concave, devient une surface plane, ou, le plus souvent, se soulève en une saillie fortement convexe (fig. 55) (pl. XXXI, fig. 1 et 2).

2° *Modification de coloration*. Le croissant cervical normal était uniformément sombre, sauf au niveau de son bord qui s'éclaire un peu. La saillie qui le remplace dans l'hypertrophie prostatique se différencie au contraire en trois zones: une périphérique (par rapport au champ visuel) qui reste sombre, une zone moyenne très fortement éclairée et une zone centrale où l'éclairage, tout en étant encore intense, est un peu moins éclatant (pl. XXXI, fig. 1 et 2). Cette disposition de l'éclairage donne à l'œil, comme nous le disions plus haut, la sensation de voir, non plus un bord, mais un bourrelet; et d'autre part la vessie

voisine, par contraste avec cette saillie fortement éclairée, apparaît souvent assombrie (fig. 54).

L'explication du changement de coloration nous semble intéressante à connaître. Si un col normal paraît sombre, c'est qu'il vient s'appliquer immédiatement contre le prisme, et il ne peut par suite être éclairé par les rayons de la

Fig. 55. — Schémas montrant la forme du col normal et les modifications qu'il subit du fait de l'hypertrophie de la prostate.

lampe. Dans le cas d'hypertrophie de la prostate, le col est devenu convexe : il continue bien à s'appliquer étroitement sur le prisme dans sa zone immédiatement juxta-urétrale, tandis que ses portions périphériques s'en éloignent progressivement, forment avec l'instrument un angle dans lequel les rayons lumi-

Fig. 54. — Schémas montrant la coloration uniforme du col normal un peu éclairé seulement au niveau de son bord, opposée à la coloration du col déformé par une hypertrophie prostatique : le col est plus éclairé et d'autre part l'éclairage donne l'impression non plus d'un bord, mais d'un bourrelet.

neux de la lampe pénétreront en l'éclairant violemment. Ainsi s'explique l'apparition de cette zone claire entre deux portions sombres.

3° *Modification de contour.* — La limite du col normal était mince, comme transparente et valvulaire : le contour du soulèvement adénomateux est plein, bien fourni, présentant une forte épaisseur, et absolument opaque : l'œil

reconnaît qu'il s'agit d'une surface convexe, saillante, cachant un recessus rétrojacent.

B. — Second point capital, l'hypertrophie de la prostate apporte une *modification dans la situation respective du col et des orifices urétéraux*, qui fait qu'au cystoscope l'image de ces deux points se trouve toute différente de ce qu'elle est à l'état normal. Cette modification est constante dans toutes les variétés d'hypertrophie, et a la plus grande importance au point de vue du diagnostic.

Fig. 55. — Hypertrophie prostatique après ablation. (Grandeur nature.)

Fig. 56. — Col déformé par l'hypertrophie représenté fig. 55. (Vue d'en haut.)

Il faut savoir, du reste, que les images cystoscopiques ne reproduisent pas exactement les formes et les dimensions de l'hypertrophie (fig. 55, 56, 57). Pour voir, en effet, le col, il est nécessaire que le prisme soit très près de lui ; par conséquent la vue n'embrassera à la fois qu'une toute petite portion de ce col et il suffira d'une saillie très légère pour masquer une portion volumineuse située derrière elle. D'autre part, cette saillie légère paraîtra beaucoup plus volumineuse qu'elle ne l'est en réalité.

Fig. 57. — Vue cystoscopique de la partie postérieure du col déformé par l'hypertrophie représentée fig. 55. Au lieu d'apparaître comme une saillie, le col déformé par un lobe médian apparaît creusé d'une gouttière. (Voir l'image de ce col vu au cystoscope rétrograde. Pl. XXXII, fig. 5).

Il importe enfin, pour apprécier aussi approximativement que possible les caractères de l'hypertrophie, de bien examiner successivement tout le pourtour du col et de ne jamais se borner à l'examen de portions isolées.

Ces considérations générales exposées, nous allons étudier en détail chacun des grands aspects que l'on peut rencontrer.

2° Aspect du col

1° ***Au début d'une hypertrophie régulière***, c'est-à-dire portant sur tout le pourtour du col, la vue cystoscopique ne révélera pas de modification très

sensible de sa forme. Cependant déjà la concavité du croissant, au moins pour cette portion de la circonférence du col, se trouve beaucoup moins accusée; elle est souvent remplacée par une *surface plane* (pl. XXXII, fig. 1). Mais surtout la ligne de séparation de la partie sombre du croissant et de la partie claire du champ, correspondant à la paroi vésicale, est beaucoup moins nette; on a l'impression que le *col est épaissi, qu'il forme un bourrelet*; on dirait un col de fantôme vésical : il n'est plus facile de dire là où il commence et là où il finit dans l'image obtenue au cystoscope.

D'autre part, en certains points, et cela surtout en arrière, on constatera l'*existence de sillons qui altèrent la régularité du col*, qui est comme ondulé. Enfin la tonalité foncée normale du col est toujours éclaircie.

Cet aspect ne doit pas être pourtant considéré comme absolument caractéristique d'une hypertrophie de la prostate, et les inflammations simples peuvent, en modifiant l'épaisseur du col, produire le même aspect (voir au chap. des Cystites et à celui de la Cystoscopie dans les affections de la prostate).

2° Lorsque l'***hypertrophie est bien développée***, la déformation du col devient plus caractéristique. Au lieu d'apparaître concave, il est alors *franchement convexe* (pl. XXXI, fig. 1 et pl. XXXII, fig. 2); il n'apparaît plus comme un croissant concave, mais comme une saillie nettement convexe. Cette modification peut n'exister que sur une partie de la circonférence du col, soit que l'hypertrophie se développe en lobes latéraux ou au contraire en lobe médian. Cette tuméfaction est bien éclairée, plus ou moins colorée, en tout cas beaucoup plus rouge que la vessie que l'on aperçoit dans le fond et sur laquelle elle se détache nettement.

3° Si l'hypertrophie du col s'est accentuée, et qu'il existe de ***véritables lobes intravésicaux***, l'image cystoscopique se trouve encore plus modifiée.

a) Au cas de **lobe médian isolé**, la région cervicale se montre, en avant et sur les cotés, normale ou sensiblement normale; en revanche, lorsque le prisme est tourné en arrière, le col apparaît comme une *masse convexe saillante*, dans le champ du cystoscope. Mais, même si le lobe est pédiculé, il ne faut pas s'attendre à voir une tuméfaction pédiculée dans le champ du cystoscope; le prisme est fatalement trop près de la saillie pour qu'on puisse la voir d'ensemble tout entière dans un même champ visuel (fig. 58, 59); une portion de sa masse apparaît seule, portion convexe ou creusée de sillons mais sessile et non pédiculée. Ce n'est que dans des cas exceptionnels, où le lobe médian se trouve un peu loin du col vésical, qu'on pourra l'apercevoir en entier et sous forme d'une saillie plus ou moins pédiculée.

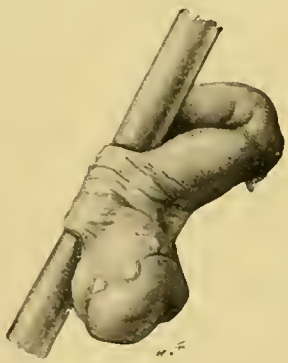

Fig. 58. — Hypertrophie prostatique après ablation. Lobe médian (grandeur nature.)

Lorsque la saillie du lobe médian forme le « croupion de poulet » classique,

elle pourra, dans le champ du cystoscope, se traduire par une partie médiane triangulaire plus foncée, en retrait sur deux parties latérales plus saillantes. Voici une belle image de cet aspect (pl. XXXI, fig. 2), qui est très particulier au cas de lobe médian intravésical, formation due, comme l'a montré Albarran, à l'hypertrophie des glandes sus-cervicales.

b) Quand la déformation est le fait de **deux lobes latéraux volumineux**, faisant une saillie marquée dans l'intérieur de la vessie, on peut ***apercevoir le col soulevé dans toutes les positions*** où l'on tourne le prisme. Cependant, lorsque le prisme est tourné en haut, il y aura le plus souvent une partie déprimée entre les deux lobes latéraux qui forment dans le champ *deux masses arrondies se rejoignant plus ou moins complètement sur la ligne médiane*. L'intervalle peut être assez accentué et former une véritable « vallée » (pl. XXXI, fig. 5) en V à ouverture supérieure, et à travers laquelle on aperçoit la vessie. Cet aspect est dû à l'écartement des lobes latéraux par le cystoscope, celui-ci correspondant à la partie large du V (pl. XXXI, fig. 4 et 5).



Fig. 59. — Vue cystoscopique de la partie postérieure du col déformé par l'hypertrophie, fig. 58. Le lobe médian n'apparaît pas comme une saillie (Voir l'image de ce col vu au cystoscope rétrograde, pl. XXXVII, fig. 5).

A côté de ces changements de forme du col, dans les hypertrophies notables les changements de couleur sont très importants. Nous avons déjà insisté sur l'aspect clair qu'il revêt au niveau de la zone lumineuse qui limite la saillie prostatique. Mais, de plus, on constate qu'elle présente ordinairement une belle coloration rouge, d'un rouge chaud et velouté, et qui rappelle tout à fait une belle pêche mûre. Elle est très fidèlement représentée sur les planches XXXI, fig. 1 et 5, et XXXII, fig. 2.

4° Dans d'autres cas, l'hypertrophie de la prostate se manifestera simplement au cystoscope par l'*obscurité du champ dans certaines positions de l'instrument*. Cela se produit lorsque ***la déformation*** d'une certaine portion du col, en général postérieure, ***est très considérable***. Dans ces cas, lorsque le prisme regarde en haut, il est possible de voir le col soulevé et, plus profondément, la vessie; si, au contraire, l'on vient à tourner l'instrument à droite ou à gauche, le champ se trouve masqué par une masse qui s'applique contre le prisme et l'obscurcit. Parfois, en abaissant considérablement le pavillon du

PLANCHE III

HYPERTROPHIE DE LA PROSTATE

Fig. 1. — Aspect typique d'une saillie intravésicale d'hypertrophie prostatique, sans col marqué.

Fig. 2. — Saillie prostatique en coupole de poulet.

Fig. 3, et 4. — Différents aspects de la partie supérieure du col dans une hypertrophie prostatique complète totale, les deux lobes latéraux se rejoignant et se superposant nettement.

TAFEL III

Fig. 1. — Typische Ansicht eines intravesikalen Blockes von Prostatahypertrophie ohne Halsmuskel.

Fig. 2. — Prostatakuppe als Geschwülst.

Fig. 3 & 4. — Verschiedene Ansichten der oberen Halspartie bei einer ganz schematischen Prostatahypertrophie, die beiden seitenlappen kommunizieren und überlappen sich sogar.

PLATE III

Fig. 1. — Typical aspect of a intravesical prominence of a prostatic hypertrophy with no muscular collar.

Fig. 2. — Prostatic prominence mushroom-shaped.

Fig. 3 and 4. — Several aspects of the upper part of the neck of the bladder in a case of prostatic hypertrophy in a total appearance; the two lateral lips being joined and even superposed.

TAVOLA III

Fig. 1. — Aspetto tipico di sporgenza intravescicale d'ipertrofia prostatica senza collarino muscolare.

Fig. 2. — Sporgenza prostatica in cartoccio di pollastro.

Fig. 3 e 4. — Diversi aspetti della parte superiore del collo in un'ipertrofia prostatica che sembra essere totale; i due lobi laterali sono tra e anche sovrapposti.

TAFEL III

Fig. 1. — Aspecto típico de una prominencia intravesical de hipertrofia prostática sin columnas.

Fig. 2. — Prominencia prostática en forma de cabadilla de pollo.

Fig. 3 y 4. — Varios aspectos de la parte superior del cuello en una hipertrofia prostática que parece total, los dos lóbulos laterales juntándose y aun sobre pomendose.

PLANCHE XXXI

HYPERTROPHIE DE LA PROSTATE

Fig. 1. — Aspect typique d'une saillie intravésicale d'hypertrophie prostatique déjà volumineuse.

Fig. 2. — Saillie prostatique en croupion de poulet.

Fig. 3, 4, et 5. — Différents aspects de la partie supérieure du col dans une hypertrophie prostatique semblant totale, les deux lobes latéraux se rejoignant et se superposant même.

TAFEL XXXI.

Fig. 1. — Typische Ansicht eines intravesicalen Höckers von Prostatahypertrophie bereit voluminös.

Fig. 2. — Prostatahöcker steissförmig.

Fig. 3, 4 & 5. — Verschiedene Ansichten der oberen Halspartie bei einer ganz scheinenden Prostatahypertrophie, die beiden Seitenlappen kommenzusammen und überlappen sich sogar.

PLATE XXXI.

Fig. 1. — Typical aspect of a intravesical prominence of a prostatic hypertrophy rather voluminous.

Fig. 2. — Prostatic prominence rumpshaped.

Fig. 3, 4 and 5. — Several aspects of the upper part of the neck of the bladder in a case of prostatic hypertrophy in a total appearance; the two lateral laps being Joined and even supperposed.

STAMPA XXXI.

Fig. 1. — Aspetto tipico di sporgenza intra-vescicale d'ipertrofia prostatica già voluminosa.

Fig. 2. — Sporgenza prostatica in « codrione di pollastro. »

Fig. 3, 4 e 5. — Diversi aspetti della parte superiore del collo in un'ipertrofia prostatica, che sembra essere totale; i duoi lobi laterali riunitisi e anche sovrappostisi.

LAMINA XXXI.

Fig. 1. — Aspecto tipico de una prominencia intravesical de hipertrofia prostática ya voluminosa.

Fig. 2. — Prominencia prostática en forma de rabadilla de pollo.

Fig. 3, 4 y 5. — Varios aspectos de la parte superior del cuello en una hipertrofia prostática que parece total, los dos lóbulos laterale juntandose y aun sobreponiendose.

Fig. 1

Fig. 2

Fig. 3

Fig. 4

Fig. 5

MASSON & Cie
Éditeurs

cystoscope, ou bien en enfonçant l'instrument, on peut retrouver la clarté vésicale ; il est possible d'apercevoir le col soulevé par une saillie. Mais souvent aussi, malgré toutes les inclinaisons que l'on donne au cystoscope, malgré qu'on l'enfonce au maximum, il est impossible de voir quoi que ce soit. Par contre, aussitôt qu'on tourne en haut le prisme, la vessie apparaît très nette. Il s'agit alors d'une saillie du col en arrière tellement considérable que la longueur du cystoscope ne permet pas de la dépasser.

5° Dans d'autres cas, l'hypertrophie de la prostate peut être notable et le col vésical se trouver assez peu déformé, pour que l'examen cystoscopique le plus attentif ne révèle aucune des modifications signalées plus haut.

C'est ici que sera particulièrement utile le second grand signe cystoscopique d'hypertrophie prostatique que nous allons maintenant étudier.

5° Rapports réciproques du col et des uretères vus au cystoscope

Les modifications que présentent les rapports réciproques du col et des uretères vus au cystoscope sont de toute première importance parce qu'elles ne manquent jamais pour peu que la glande soit augmentée de volume ; elles permettront d'affirmer le diagnostic d'hypertrophie, *alors que toutes les autres explorations sont restées sans résultat.*

En effet, il arrive assez souvent qu'une hypertrophie de la prostate ne soit pas appréciable *par le toucher rectal*, et que toute la déformation prostatique se localise dans la vessie. En pareil cas, si un adénome déforme le col partiellement, comme cela se produit avec un lobe médian, il sera possible de la déceler *par l'explorateur métallique de Guyon* : il suffira en effet de constater, le bec de l'explorateur étant tourné en haut, qu'il est possible d'attirer l'instrument d'une longueur quelconque jusqu'à ce que son bec rencontre le col ; puis si dans cette position on veut faire tourner le bec en bas, on ne pourra pas, et, pour y arriver, il faudra enfoncer d'une certaine longueur la tige de l'explorateur. Cette longueur, facile à mesurer, donnera très exactement la différence entre le niveau normal de la portion antérieure du col et le niveau pathologique de sa partie postérieure. Mais lorsque le col se trouve totalement et également déformé sur tout son pourtour, cette exploration devient sans valeur, car il n'y a plus alors de différence entre les deux parties haute et basse du col. Même au cystoscope, dans ces cas, en ne considérant que la forme du col, on peut ne rien pouvoir constater de suffisamment précis pour être en mesure d'affirmer l'hypertrophie ; nous venons de le dire.

Il n'en est plus de même si l'on étudie au cystoscope les rapports du col et des uretères.

A. — Nous avons vu que, normalement, le col est un point de repère pour la découverte des uretères et que, lorsque le croissant cervical arrive à disparaître à peu près complètement du champ du cystoscope, il faut enfoncer l'instrument de un centimètre et demi environ pour se trouver à la hauteur des orifices que l'on découvre en tournant l'instrument, soit à droite, soit à gauche. En-

tout cas, dans une vessie normale, *il est impossible de voir simultanément, dans le champ, le col et les orifices urétéraux.*

Au contraire, lorsqu'il existe une hypertrophie de la prostate, même encore peu développée, on pourra apercevoir en même temps, dans le champ, le col déformé ou non, et l'orifice urétéral du côté où regarde le prisme (pl. XXXII, fig. 1, 2 et 3).

Suivant le développement de l'hypertrophie, l'uretère et le col pourront être très éloignés l'un de l'autre, aux deux extrémités du champ, ou bien seront contigus.

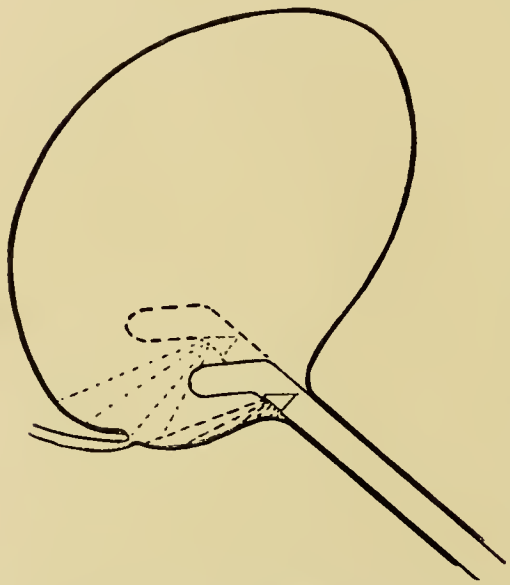

Fig. 60. — A l'état normal il est impossible d'apercevoir en même temps, dans le champ du cystoscope, le col et les uretères; pour apercevoir ceux-ci il faut enfoncer l'instrument.

Cette possibilité d'observer en même temps dans le champ le col et l'orifice urétéral tient à deux causes : tout d'abord, à ce que sous l'influence de l'hypertrophie le col de la vessie se trouve reporté en arrière, alors que les orifices urétéraux ne changent pas de place; ensuite, à ce que le col se trouve surélevé et que la distance du col au bas-fond se trouvant notablement augmentée, l'étendue de la région vue au cystoscope se trouve également considérablement agrandie (fig. 60, 61). Par conséquent la *considération des rapports de l'uretère et du col permet non seulement de faire un diagnostic d'hypertrophie douteux, mais encore d'apprécier la valeur de cette hypertrophie même au début ou localisée.* On comprend, en effet, que plus un col sera repoussé en haut et en arrière, plus l'uretère apparaîtra près de sa limite, il sera même entièrement caché par lui lorsque l'hypertrophie est considérable, comme nous allons le dire plus loin.

Ce symptôme, sur lequel l'un de nous [1] a attiré l'attention, n'est pas du reste pathognomonique de l'hypertrophie de la prostate. Résultant simplement de ce fait que la distance dans le plan horizontal diminue entre le col et les uretères et que la vue cystoscopique s'étend par suite de l'éloignement du prisme du bas-fond, il s'observe chaque fois que le col se trouve élevé ou reporté en arrière (comme dans certains œdèmes du col, certaines prostatites chroniques hypertrophiantes, ou dans les néoplasmes prostatiques) et chaque fois que se trouvent abaissés et reportés en avant le bas-fond et les orifices

1. Marion, in *Journal d'Urologie*, octobre 1912.

PLATE XXXII

HYPERTROPHIE DE LA PROSTATE

Fig. 1. — Premier degré d'une hypertrophie prostatique, laissant voir l'orifice urétral

Fig. 2. — Degré plus avancé, de l'hypertrophie, déjà franchement convexe, mais permettant cependant d'apercevoir encore le méat.

Fig. 3. — Même aspect, avec méat visible.

Fig. 4. — Infiltration sanguine sur une saillie prostatique.

Fig. 5. — Saillie prostatique vue au cystoscope réfrégrade.

TAFEL XXXII

Fig. 1. — Erster Grad einer Prostatahypertrophie, die Urethralöffnung sichtbar lassend

Fig. 2. — Vorgeschrittener Grad der Hypertrophie, schon stark convex, aber mit noch sichtbarem Meatus.

Fig. 3. — Dieselbe Ansicht mit sichtbarem Meatus.

Fig. 4. — Blutunterlaufung auf einem Prostatavorsprung.

Fig. 5. — Prostatavorsprung im Retrogradskyskop gesehen.

PLATE XXXII.

Fig. 1. — First stage of a prostatic hypertrophy with visible urethral orifice.

Fig. 2. — More advanced stage of prostatic hypertrophy decidedly convex, but with still perceivable meatus.

Fig. 3. — Same aspect with visible meatus

Fig. 4. — Blood suffusion on a prostatic prominence.

Fig. 5. — Prostatic prominence seen in a retrograd cystoscope.

STAMPA XXXII.

Fig. 1. — Primo grado d'ipertrofia prostatica, che lascia vedere l'orificio uretrale.

Fig. 2. — Grado più accentuato dell'ipertrofia, già francamente convessa; ma lattaria ancora scorgere il meato.

Fig. 3. — Il medesimo aspetto, con meato visibile.

Fig. 4. — Suffusione sanguigna sopra una sporgenza prostatica.

Fig. 5. — Sporgenza prostatica veduta al cistoscopio retrogrado

LÁMINA XXXII

Fig. 1. — Primer grado de una hipertrofia prostática dejando ver el orificio uretral

Fig. 2. — Grado más acentuado de la hipertrofia, ya francamente convexa, pero permitiendo todavía divisar el meato.

Fig. 3. — Mismo aspecto con meato visible

Fig. 4. — Infusión sanguínea sobre una prominencia prostática

Fig. 5. — Prominencia prostática vista al cistoscopio retrogrado.

PLANCHE XXXII

HYPERTROPHIE DE LA PROSTATE

Fig. 1. — Premier degré d'une hypertrophie prostatique, laissant voir l'orifice urétéral.

Fig. 2. — Degré plus accentué, de l'hypertrophie, déjà franchement convexe, mais permettant cependant d'apercevoir encore le méat.

Fig. 3. — Même aspect, avec méat visible.

Fig. 4. — Suffusion sanguine sur une saillie prostatique.

Fig. 5. — Saillie prostatique vue au cystoscope rétrograde.

TAFEL XXXII.

Fig. 1. — Erster Grad einer Prostatahypertrophie, die Ureteröffnung sichtbar lassend.

Fig. 2. — Vorgeschrittener Grad der Hypertrophie, schon nett convex, aber mit noch sichtbarem Meatus.

Fig. 3. — Dieselbe Ansicht mit sichtbarem Meatus.

Fig. 4. — Blutuntertaufung auf einem Prostatavorsprung.

Fig. 5. — Prostatavorsprung im Retrogradkystokop gesehen.

PLATE XXXII.

Fig. 1. — First stage of a prostatic hypertrophy wih visible ureteric orifice.

Fig. 2. — More advanced stage of prostatic hypertrophy decidely convex, but with still perceevable meatus.

Fig. 3. — Same aspect with visible meatus.

Fig. 4. — Blood suffusion on a prostatic prominence.

Fig. 5. — Prostatic prominence seen in a retrograd cystoscope.

STAMPA XXXII.

Fig. 1. — Primo grado d'ipertrofia prostatica, che lascia vedere l'orificio ureterale.

Fig. 2. — Grado più accentuato dell' ipertrofia, gia francamente convessa; ma tuttavia si puó ancora scorgere il meato.

Fig. 3. — Il medesimo aspetto, con meato visibile.

Fig. 4. — Suffusione sanguigna sopra una sporgenza prostatica.

Fig. 5. — Sporgenza prostatica veduta al cistoscopio retrogrado.

LAMINA XXXII.

Fig. 1. — Primer grado de una hipertrofia prostática dijando ver el orificio ureteral.

Fig. 2. — Grado mas acentuado de la hipertrofia, ya francamente convexa, pero permitiendo todavia de divisar el meato.

Fig. 3. — Mismo aspecto con meato visible.

Fig. 4. — Infusion sanguina sobre una prominencia prostática.

Fig. 5. — Prominencia prostática vista al cistoscopio retrógrado.

Fig. 1

Fig. 2

Fig. 3

Fig. 4

Fig. 5

MASSON & Ce
Éditeurs

urétéraux (comme cela peut arriver dans le prolapsus de la paroi vaginale antérieure chez la femme).

B. — Lorsque l'hypertrophie de la prostate atteint un certain volume, il se produira une autre modification dans le rapport du col et des orifices urétéraux. Ceux-ci se trouveront *complètement cachés par la saillie cervicale* : il sera impossible de les découvrir, quelque position que l'on donne au cystoscope.

Images obtenues avec le cystoscope rétrograde

Le col déformé par l'hypertrophie de la prostate et vu au cystoscope rétrograde se présente sous un tout autre aspect.

Lorsqu'on se sert du *cystoscope rétrograde* dans une vessie normale, la région du col apparaît comme une surface à peu près uniformément colorée, au centre de laquelle pénètre le tube cystoscopique que la disposition du prisme permet d'apercevoir (pl. XXXVII, fig. 1). Ce tube reflète les formes et les couleurs des parties vésicales, de sorte que pour l'œil peu exercé il est difficile d'interpréter l'aspect spécial sous lequel elles se présentent.

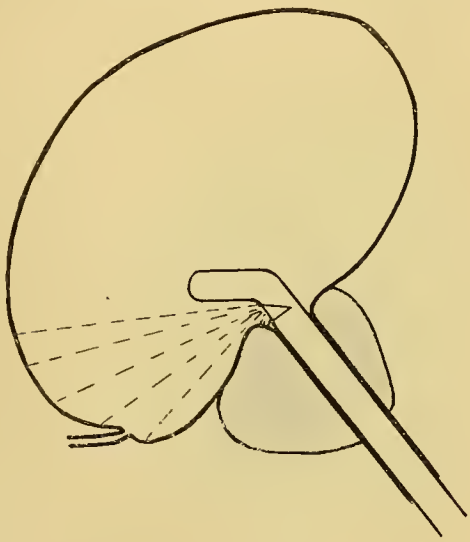

Fig. 61. — Lorsque le col est soulevé par une hypertrophie le prisme embrasse un champ beaucoup plus grand et il est possible d'apercevoir simultanément le col et les uretères.

Lorsque cette région est déformée par une hypertrophie de la prostate, on voit nettement une saillie plus ou moins nette, plus ou moins considérable, centrale au milieu de laquelle pénètre le tube du cystoscope et se détachant sur la vessie qui entoure cette saillie. Pour avoir une notion nette de la forme du col, il faut que le prisme du cystoscope qui se trouve sur la partie coudée de l'instrument soit au moins à 5 centimètres. Il est facile de réaliser cette disposition car, la lampe du cystoscope étant éteinte, on attire l'instrument jusqu'à ce qu'il soit arrêté par le col; à partir de ce point on l'enfonce de 5 centimètres et l'on peut éclairer et voir. La figure 5 de la planche XXXII et la figure 5 de la planche XXXVII représentent l'aspect que les prostates (fig. 55 et 58) donnaient au cystoscope rétrograde; on voit la différence de ces vues cystoscopiques avec celles qui avaient été obtenues avec le cystoscope ordinaire. Elles sont certainement plus exactes et donnent mieux la valeur de la saillie prostatique.

Cependant, la cystoscopie rétrograde n'ajoute pas une précision telle que l'on puisse dire qu'elle soit indispensable. D'autre part, quand la déformation

du col est régulière, la cystoscopie rétrograde peut ne plus donner de renseignements, et elle est incapable de fournir le signe si important de la juxtaposition dans un même champ cystoscopique du col et des orifices urétéraux.

Modifications des images

Dans certains cas l'aspect fourni par le col vésical dans l'hypertrophie prostatique peut se trouver encore modifié par des altérations traumatiques ou inflammatoires.

a) On pourra en effet constater, à la suite du séjour d'une sonde à demeure, soit une suffusion sanguine (pl. XXXII, fig. 4), soit même une *ulcération du col* qu'il ne faudra pas prendre pour une ulcération de néoplasme. La notion d'une sonde préalablement mise à demeure devra faire réserver l'interprétation de ces lésions.

b) De même, à la suite de *prostatite aiguë surajoutée* à une hypertrophie et terminée par l'ouverture d'un abcès dans la vessie, il peut exister des modifications ulcéreuses, œdémateuses du col dont il faut connaître la possibilité pour ne pas les interpréter comme des tumeurs.

c) On peut prendre également pour des tumeurs des *débris de fibrine* accolés au col à la suite de crises d'hématurie. Ces débris, qui, étant donnée la proximité du prisme, paraissent toujours beaucoup plus gros qu'ils ne sont en réalité, simulent parfois de façon étonnante une tumeur dont la partie superficielle est en voie de sphacèle.

d) De même des *ulcérations incrustées* survenant sur une saillie prostatique pourraient donner lieu à une semblable erreur. Seuls des examens répétés permettent parfois de préciser la nature exacte de ces productions qui, d'autre part, sont en général multiples alors que la tumeur du col serait unique. En tout cas il faut connaître la possibilité de semblables erreurs pour ne pas affirmer d'emblée une transformation maligne qui n'existe pas.

III. — DIAGNOSTIC

1° Diagnostic différentiel

Les affections qui peuvent simuler la saillie vésicale causée par l'hypertrophie de la prostatique seront ou inflammatoires ou néoplasiques.

1° Le simple ***œdème du col***, tel qu'on le rencontre dans certaines cystites, déforme la région cervicale comme dans l'hypertrophie, c'est-à-dire que la concavité du col sain est remplacée par une saillie plus ou moins convexe : l'obscurité normale fait place à une zone très éclairée. En revanche, la couleur de la saillie œdémateuse est blafarde, d'un blanc terne (pl. VII, fig. 1); les contours n'ont pas la fermeté caractéristique de la saillie formée par un adénome. En cas de doute, il suffirait d'ailleurs de prendre un cystoscope à

cathétérisme et l'on verrait, sous l'influence de la sonde urétérale, la saillie se déprimer si c'est de l'œdème inflammatoire, alors qu'elle ne se laisserait pas entamer au cas d'adénome.

Lorsque l'œdème cervical est *localisé*, dans ce qu'on a appelé à tort la « cystite proliférante du col », on pourrait penser à l'existence d'un tout petit adénome prostatique isolé : mais là encore les caractères de coloration, de mollesse, de contour du soulèvement inflammatoire feront faire, même à un œil peu exercé, le diagnostic exact.

2° La ***tuberculose prostatique*** ne détermine de saillies nettes dans la cavité vésicale qu'au cas de lésions très avancées, et lorsqu'elle en est à ce stade, il n'y a guère d'indications de pratiquer une cystoscopie. Du reste, les anamnèses et le toucher rectal feront faire le diagnostic.

3° Certains cas de ***prostatite chronique hypertrophiante*** simulent absolument au point de vue clinique une hypertrophie enflammée. Le cystoscope montrera toujours alors l'absence d'une déformation intravésicale nette, en bourrelet, avec sa coloration rosée ou rouge et ses larges bosselures habituelles : ce sera un soulèvement uniforme, non reconnaissable souvent à la cystoscopie et qui rappellera beaucoup celui de l'épithélioma prostatique primitif et aussi, il faut bien le savoir, de certaines hypertrophies adénomateuses circulaires au début. Dans les trois affections, on pourra aussi, nous l'avons signalé plus haut, apercevoir en même temps dans le champ le col soulevé et un orifice urétéral. Dans de tels cas, ce n'est pas la cystoscopie qui permettra de faire la distinction entre la prostatite et l'hypertrophie adénomateuse, mais le toucher rectal et surtout l'évolution.

4° Le ***cancer de la prostate*** peut, dans certains cas, prêter à une erreur cystoscopique avec l'hypertrophie simple : c'est lorsqu'il est *secondaire*, et qu'une dégénérescence maligne a envahi un adénome bénin : cystoscopiquement, le diagnostic peut même être impossible. Le *cancer primitif* sera plus difficilement confondu avec une hypertrophie simple au stade où on la voit habituellement. Young a bien insisté (et nos propres observations l'ont confirmé) qu'en cas de néoplasie maligne il n'y avait pas la saillie intravésicale, caractéristique, avec son bourrelet convexe ; la déformation produite au niveau de la vessie est peu accentuée, et elle se fait en masse, le trigone est surélevé uniformément, quelquefois avec des irrégularités menues. La confusion ne serait possible, nous l'avons déjà dit, qu'avec un adénome au début. Le toucher rectal, en montrant une prostate dure, étalée, mal limitée, le plus souvent irrégulière, non mobile, lèvera les doutes, s'il pouvait y en avoir.

2° Diagnostic du volume

Ce n'est pas sur la considération des déformations du col que l'on pourra toujours juger du volume de l'hypertrophie et même des dimensions de la saillie intravésicale. En effet, nous le répétons, pour voir le col soulevé, il est nécessaire que le prisme soit tout près de lui, de sorte que la vue n'embrasse

à la fois qu'une toute petite portion de ce col et cette portion apparaît *généralement grossie*. Par conséquent, il ne faut pas s'attendre à rencontrer des images reproduisant les formes et les dimensions, même approchées, de l'hypertrophie. Tel minime adénome que l'on pourra voir en totalité, précisément parce qu'il est petit, déformera le col de façon extrême, parce qu'il est grossi trois ou quatre fois du fait de la proximité du prisme; au contraire, une hypertrophie volumineuse, dont on ne verra qu'une partie très minime, ne formera dans le champ qu'une saillie peu considérable.

Fig. 62. — Col déformé par une hypertrophie assez volumineuse des deux lobes latéraux. (Grandeur nature.)

A cet égard, rien n'est plus instructif à considérer que les cystoscopies fournies par les hypertrophies représentées dans les figures 63 et 55. Dans un cas il s'agit d'une hypertrophie volumineuse (122 grammes); dans l'autre, d'une hypertrophie de très petit volume (12 grammes). Or si l'on s'en rapporte aux images cystoscopiques obtenues avant les interventions, on constatera que la déformation du col est aussi considérable dans le second cas que dans le premier. Il est vrai de dire que dans le second cas la déformation n'existait qu'en arrière; sur les côtés et en avant le col reprenait son aspect normal, tandis que tout le pourtour du col était déformé dans le premier cas (fig. 64).

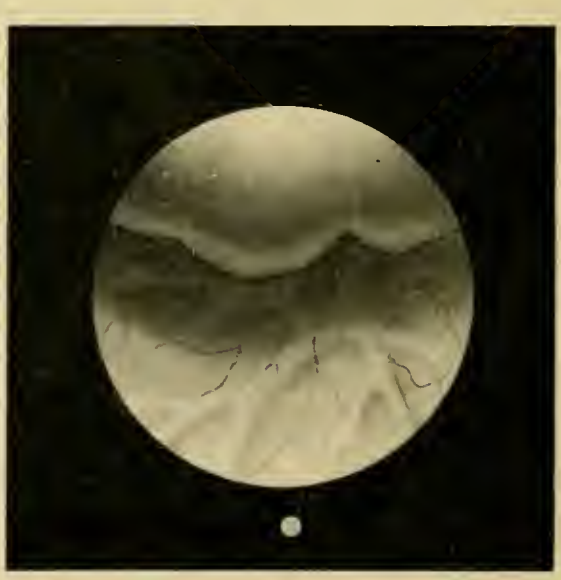

Fig. 63. — Vue cystoscopique de la partie postérieure du col déformé par l'hypertrophie représentée fig. 62.

C'est dire que pour apprécier aussi exactement que possible la déformation du col vésical, déterminée par une hypertrophie de la prostate, il ne faudra pas se contenter de l'envisager dans une seule position du cystoscope mais sur tout le pourtour du col. Ce sera le meilleur moyen de juger, dans la mesure du possible, de la forme et du volume de l'hypertrophie (fig. 64).

En revanche, les *modifications de rapports réciproques du col et des orifices des*

uretères donneront, comme nous l'avons vu, des renseignements précieux sur le volume de l'hypertrophie. Si l'on peut les voir dans une même vue cystoscopique, c'est que l'hypertrophie n'est pas très accentuée, tout au moins dans la

Fig. 64. — Même hypertrophie que fig. 62 vue au cystoscope sur tout le pourtour du col.

vessie. Au contraire, si l'on ne peut plus voir les méats urétéraux, quelque position que l'on donne au cystoscope, c'est que la saillie intravésicale est très considérable.

3° Diagnostic de l'état de la vessie environnante

L'examen cystoscopique montrera encore les lésions qui accompagnent habituellement l'existence de l'obstacle prostatique : lésions *inflammatoires*, c'est-à-dire altérations de **cystite chronique**, avec ses différentes variétés et aspects, cystite blanche chagrinée, rarement végétante ou ulcéreuse, très fréquemment,

au contraire, membraneuse. — *lésions mécaniques*, consistant dans l'apparition presque constante de **colonnes**, de **cellules** et **diverticules** acquis; nous avons décrit dans un chapitre spécial ces formations dont les plus beaux spécimens se rencontrent précisément dans l'hypertrophie prostatique.

En dehors de ces lésions vésicales banales, qui accompagnent l'hypertrophie, pour peu que celle-ci retentisse depuis un certain temps sur la vessie, la cystoscopie fera reconnaître assez souvent des lésions absolument indépendantes de l'hypertrophie et que les symptômes fonctionnels ne faisaient nullement prévoir. Parmi elles les **calculs** sont les plus fréquents et assez souvent, chez un malade qui venait uniquement pour de la dysurie prostatique, la cystoscopie révèle des calculs que rien ne faisait soupçonner. Au point de vue du traitement, la constatation est de grande importance car, dans ces cas, le simple cathétérisme comme traitement de l'hypertrophie perd tous ses droits. D'autre part, une simple lithotritie pourra provoquer, le calcul une fois enlevé, une aggravation des troubles de dysurie, une rétention incomplète pouvant devenir complète. Dans d'autres cas, concomitamment avec une hypertrophie prostatique, la cystoscopie révèle une **tumeur** vésicale qui ne s'était manifestée encore par aucune hématurie.

Enfin, la cystoscopie peut être fort utile parfois pour préciser l'origine d'une *complication* au cours de l'hypertrophie telle qu'une hématurie ou une pyurie abondante.

Dans le cas d'*hématurie*, on verra parfois sourdre le sang d'une des parties du col, le plus souvent sous forme de suintement en nappe qui se manifeste au cystoscope, soit par une coloration rouge de la partie voisine si le sang s'étale immédiatement sur la paroi, soit sous l'aspect de gouttelettes en perles qui tombent dans le liquide: plus rarement on constatera un jet permanent d'une veinule rompue. Une semblable constatation a son importance, car elle permet d'éliminer les causes d'hématurie par affection surajoutée concomitante, telles que tumeurs vésicales, affections rénales.

Parfois on ne pourra pas surprendre l'hématurie sur le fait, mais l'absence d'une tumeur vésicale, la constatation de l'hypertrophie devront faire penser que le sang qui a pu inquiéter à juste raison le malade vient seulement de cette hypertrophie.

Dans le cas de *pyurie*, la cystoscopie peut avoir également son intérêt. On sait que les pyuries très abondantes sont considérées comme d'origine rénale, la vessie étant incapable, en général, de fournir une quantité considérable de pus. Or chez les prostatiques il y a une importance majeure à savoir si la pyurie dont est atteint le sujet est d'origine vésicale ou rénale, cette dernière contre-indiquant la prostatectomie, au moins d'emblée. Il y a déjà, il est vrai, dans la difficulté pour éclaircir le liquide vésical, un moyen de diagnostic de l'origine de la pyurie: dans toute pyurie rénale, même extrêmement prononcée, le liquide s'éclaircit assez rapidement, mais peut se troubler ensuite parfois brusquement; tandis que s'il s'agit d'une pyurie vésicale, on aura beaucoup de peine à éclaircir le liquide qui, par contre, une fois éclairci, le restera très longtemps. Or, lors-

qu'on constatera au lavage une difficulté extrême à éclaircir complètement le milieu vésical et par la cystoscopie l'existence de colonnes, de dépressions, de cellules, on pourra supposer que la pyurie, si abondante soit-elle, vient de la vessie et non du rein: tandis qu'au contraire, si la vessie est absolument lisse, il est probable que tout le pus n'est pas formé par elle et que la suppuration est le fait d'une affection rénale.

CHAPITRE XIX

CYSTOSCOPIE DANS LES AFFECTIONS DE LA PROSTATE

En dehors de l'hypertrophie de la prostate, d'autres lésions de cette glande sont susceptibles de déterminer des modifications de la vessie appréciables au cystoscope et dont nous avons déjà parlé dans le chapitre précédent à propos du diagnostic ; ce sont *le cancer*, *les prostatites* et la *tuberculose*.

Le ***cancer de la prostate*** au cystoscope peut se présenter sous trois aspects différents. Ou bien il déterminera des modifications du col en tout semblables à celles de l'hypertrophie de la prostate ; ou bien il provoquera un soulèvement œdémateux du bas-fond vésical ; ou bien, plus avancé, il aura dépassé les limites de la muqueuse et bourgeonnera dans la cavité de la vessie comme une véritable tumeur vésicale.

Dans aucun de ces cas, le cancer de la prostate ne pourra être reconnu avec certitude par la cystoscopie. Confondu dans le premier cas avec l'hypertrophie, dans le second avec des lésions de cystite ou de prostatite, dans le troisième avec une tumeur à point de départ vésical, ce n'est que le toucher rectal et quelquefois même seulement l'évolution qui pourront faire reconnaître ce dont il s'agit réellement.

Les ***prostatites aiguës*** ne seront pas, en général, cystoscopées pour la raison que le diagnostic est suffisamment évident pour que la cystoscopie ne soit pas utile. Si on la pratiquait, on trouverait, comme l'un de nous a pu le voir, un soulèvement régulier de la partie inférieure du col avec rougeur et œdème.

Les ***prostatites chroniques*** déterminent également un soulèvement du col, très analogue parfois à celui de l'hypertrophie de la prostate au début ; cependant il semble que, dans la grande majorité des cas, le soulèvement se trouve localisé aux deux parties latérales de la zone inférieure du col ; entre ces deux soulèvements le col présentera une dépression. Pour plus de détails, on voudra bien se reporter à ce que nous en avons dit au chapitre précédent.

Dans la ***prostatite tuberculeuse*** on peut n'observer aucune modification de la région du col ; ou bien il peut exister un soulèvement uni ou bilatéral absolument semblable à celui de l'hypertrophie. L'un de nous a eu l'occasion d'observer une caverne tuberculeuse produite par l'ouverture d'un abcès froid prostatique dans l'urètre et la vessie ; cette caverne se présentait comme une cavité irrégulière dont la limite avec la cavité vésicale était parfaitement nette quoique irrégulière.

CHAPITRE XX

CYSTOSCOPIE DANS LES AFFECTIONS GÉNITALES DE LA FEMME ET LA GROSSESSE

I. — MODIFICATIONS GÉNÉRALES

Il faut se rappeler que la vessie de la femme diffère à l'état normal de celle de l'homme; la face postérieure présente, en effet, chez elle une légère saillie due à l'antéflexion habituelle de l'utérus; et pour la même raison, la cavité, une fois remplie de liquide, prend la forme non pas d'une sphère régulière, mais d'un croissant à concavité postérieure; les orifices urétéraux siègent le plus souvent à l'entrée des deux cornes latérales, et regardent autant en avant qu'en dedans. Ce sont là, nous le rappelons, des modifications normales de la vessie de la femme.

Sous l'influence de lésions survenues dans l'utérus ou ses annexes, apparaîtront au cystoscope, d'autres modifications pathologiques. Elles peuvent avoir une importance considérable pour le diagnostic de ces affections, et aussi, dans quelques cas, pour l'établissement de leur traitement. Ces modifications vésicales sont de trois ordres : *modifications de forme de la cavité, modifications des caractères de la muqueuse, modifications des orifices urétéraux.*

1. ***Modifications de forme.*** — 1° Les modifications de forme les plus fréquentes de la cavité vésicale consistent en *soulèvements de la paroi.* Ils se traduisent au cystoscope essentiellement par des changements dans la coloration de cette paroi qui, au lieu d'être uniformément colorée comme normalement, présentera des parties plus éclairées, correspondant aux saillies anormales et contrastant avec des portions assombries. La fig. 1, pl. XXXIII, représente un type de ces soulèvements légers qui, dans le cas particulier, étaient déterminés au niveau du bas-fond vésical par le col d'un utérus en rétroflexion. Parfois la saillie est si accentuée qu'elle nécessite des inclinaisons spéciales du cystoscope au moment de l'introduction et de l'examen; sans ces inclinaisons, le champ du cystoscope, au moins dans certaines positions de l'instrument, serait complètement obscurci par le refoulement de la paroi sur le prisme. Ces saillies considérables déterminent, d'autre part, l'apparition de recessus se traduisant au cystoscope par des parties fortement ombrées qui seront limitées par des

surfaces convexes ou des plis éclairés. Voici, figure 2, pl. XXXIII, par exemple, l'aspect d'une paroi postéro-inférieure de la vessie d'une femme enceinte de six mois, le cystoscope regardant en bas et son pavillon fortement abaissé.

Ces déformations se rencontrent dans *la* ***déviation utérine***, les *augmentations de volume de l'utérus* du fait d'une ***grossesse*** ou d'un ***fibrome***, en particulier d'un fibrome du col ou d'un fibrome enclavé, dans les ***cancers de l'utérus***, dans les ***tumeurs et tuméfactions des annexes***, dans les ***métrites*** *avec un col très augmenté de volume*. Nous insisterons plus loin sur chacune de ces modifications.

En général, elles n'ont pas une grande importance pour révéler l'affection génitale, celle-ci ayant été déjà diagnostiquée auparavant par la constatation de ses caractères propres. Parfois, au contraire, ce sont elles qui mettent sur la voie de ce diagnostic, la malade venant consulter pour des troubles vésicaux (pollakiurie, irritabilité vésicale, incontinence) qui attirent toute son attention et font que l'on est amené à pratiquer un examen de la vessie plutôt qu'un examen des organes génitaux. La modification de forme d'une vessie, dont la muqueuse apparaît normale, doit, en général, faire penser chez la femme à l'existence d'une affection périvésicale, le plus souvent d'origine génitale et que démontrera l'examen de cet appareil.

2° Une déformation plus rare de la paroi vésicale consiste dans la *production d'une dépression*, d'un *bas-fond vésical* plus ou moins prononcé du fait d'une adhérence ou d'un ***prolapsus génital*** qui a provoqué le développement d'une cystocèle. Ce bas-fond se manifeste au cystoscope par l'aspect sombre de la zone inférieure de la vessie qui ne s'éclaire pas comme elle le devrait et qu'on ne parvient à bien voir qu'en portant plus ou moins fortement le pavillon du cystoscope en haut, ce qui porte en bas la lampe et le prisme. Parfois elle se manifeste aussi par la difficulté que l'on a à découvrir les orifices urétéraux entraînés avec le bas-fond vésical : il peut être nécessaire dans ces cas, pour les apercevoir, d'augmenter notablement la quantité de liquide que l'on avait introduit primitivement dans la vessie.

II. ***Modifications de la muqueuse***. — Les modifications d'aspect de la muqueuse sont variées :

A. — Une première variété très fréquente est une *congestion très intense du col et du trigone* avec dilatation des vaisseaux et injection des capillaires. Mais il faut bien se rappeler que, normalement, cette partie du col est toujours beaucoup plus vascularisée. D'autre part, un pareil état pourrait faire songer à la cystite, alors qu'il s'agit de simples troubles vasculaires sous l'influence d'une ***métrite*** par exemple. Cette congestion peut aller jusqu'à l'apparition de véritables suffusions sanguines.

B. — Une autre lésion également assez commune est l'*œdème*. On peut rencontrer des lésions œdémateuses diffuses en nappe, ou au contraire localisées à une portion de la vessie, à sa zone postérieure en particulier, et elles sont alors le plus souvent bulleuses. Cet œdème se rencontre au cours des ***affections aiguës des trompes et du paramètre***, également dans les ***cancers de l'utérus;***

PL. XXVIII.

MODIFICATIONS DE LA VESSIE DANS LES DÉPLACEMENTS ET PROLAPSUS DE L'UTÉRUS

FIG. 1. — Soulèvement du bas-fond par un utérus rétroversé.

FIG. 2. — Processus vésical de la paroi postérieure déformé par un utérus gravide de sept mois.

FIG. 3. — Col et orifice urétral visibles dans un même champ cystoscopique par suite d'un prolapsus de l'utérus.

PL. XXVIII.

FIG. 1. — Hebung des vesikalen Bodens durch retroversen Uterus.

FIG. 2. — Blasenprocessus der rückwärtigen Wand, infolge eines graviden Uterus von sieben Monaten.

FIG. 3. — Blasenhals und Harnröhrenmündung durch Prolapsus des Uterus in demselben Cystoskopischen Feld sichtbar.

PL. XXVIII.

FIG. 1. — Swelling of the bas-fond by a retroverse uterus.

FIG. 2. — Vesical processus of the posterior part caused by a gravid uterus of seven months.

FIG. 3. — Neck of bladder and ureteric orifice visible in the same cystoscopic field, owing to a prolapsus of the uterus.

PL. XXVIII.

FIG. 1. — Il basso fondo sollevato da un utero retroverso.

FIG. 2. — Processus vescicale della parete posteriore, ingrossato, da un utero gravido di sette mesi.

FIG. 3. — Collo e orificio uretrali visibili nello stesso campo cistoscopico per conseguenza d'un prolapsus dell'utero.

PL. XXVIII.

FIG. 1. — Levantamiento del bajo fondo por un utero inversido.

FIG. 2. — Processus vesical de la pared posterior, causado por un utero grávido de siete meses.

FIG. 3. — Cuello y orificio uretral visibles en un mismo campo cistoscopico a consecuencia de un prolapsus del utero.

PLANCHE XXXIII

MODIFICATIONS DE LA VESSIE DANS LES DÉPLACEMENTS ET PROLAPSUS DE L'UTÉRUS

Fig. 1. — Soulèvement du bas-fond par un utérus rétroversé.

Fig. 2. — Recessus vésical de la paroi postérieure déterminé par un utérus gravide de sept mois.

Fig. 3. — Col et orifice urétéral visibles dans un même champ cystoscopique par suite d'un prolapsus de l'utérus.

TAFEL XXXIII.

Fig. 1. — Erhebung des vesikalen Boden durch retroversen Uterus.

Fig. 2. — Blasenrezess der rückwärtigen Wand. Folge eines graviden Uterus von sieben Monaten.

Fig. 3. Blasenhals und Harnleitermündung durch Prolapsus des Uterus in demselben kyslokopischen Feld sichtbar.

PLATE XXXIII.

Fig. 1. — Swelling of the bas-fond by a retroverse uterus.

Fig. 2. — Vesical recessus of the posterior part caused by a gravid uterus of seven months.

Fig. 3. — Neck of bladder and ureteric orifice visible in the same cystoscopic field, owing to a prolapsus of the uterus.

STAMPA XXXIII.

Fig. 1. — Il basso fondo sollevato da un utero retroversato.

Fig. 2. — Recessus vescicale della parete posteriore cagionato da un utero gravido da sette mesi.

Fig. 3. — Collo e orificio ureterali visibili nello stesso campo cistoscopico per conseguenza d'un prolapsus dell' utero.

LAMINA XXXIII.

Fig. 1. — Levantamiento del bajo fundo por un utero invertido.

Fig. 2. — Recessus vesical de la pared posterior causado por un utero gravido de siete meses.

Fig. 3. — Cuello y orificio ureteral visibles en un mismo campo cistoscópico á consecuencia de un prolapsus del utero.

Fig. 1

Fig. 2

Fig. 3

MASSON & Ce
Editeurs

son importance dans ce dernier cas est considérable car il indique un commencement d'envahissement de la vessie ou des uretères par le néoplasme ou tout au moins par des lésions inflammatoires péri-néoplasiques; la cystoscopie, nous allons le voir, sera alors capable de fournir des renseignements très précieux au point de vue de l'opportunité de l'intervention dans un néoplasme malin de l'utérus.

Dans d'autres cas, il se produit des troubles inflammatoires plus intenses, avec apparition de lésions caractérisées de *cystite* qui peut présenter ses différentes variétés (chagrinée, en mosaïque, cérébriforme, tubéreuse, et surtout membraneuse).

Enfin, au cas de tumeur maligne voisine, les modifications constatées pourront être de *nature néoplasique*; nous allons les étudier à propos du cancer utérin: la plus caractéristique est l'apparition d'une véritable tumeur bourgeonnante, irrégulière et souvent saignante. C'est parfois alors les troubles vésicaux qui attireront uniquement l'attention de la malade et du médecin.

III. ***Modifications des orifices urétéraux.*** — Elles sont très variables. Ils peuvent être *saillants*, soulevés en cône et prendre l'aspect du « volcan ». Ils peuvent être au contraire *enfouis* dans une nappe d'œdème diffus et difficiles à y découvrir, quelquefois même invisibles. Dans d'autres cas, ils sont étalés *élargis*, béants. Ils peuvent être entourés d'une zone de congestion hémorragique, ou d'œdème qui prendra là aussi, souvent, la forme bulleuse. Leur *siège* est également variable; ils sont déplacés latéralement ou au contraire très près de la ligne médiane ou du col; nous avons déjà signalé leurs changements de situation au cas de prolapsus utérin.

Toutes ces modifications sont rarement isolées, mais s'accompagnent d'ordinaire d'altérations du même ordre du trigone ou de la corne juxta-urétérale. Leur apparition se produit au cours de la série de lésions mécaniques, inflammatoires ou néoplasiques que nous avons déjà énumérées plus haut.

Enfin, une dernière modification intéressante consiste dans le mode d'éjaculation du méat. La forme de celui-ci peut à ce moment ne pas présenter les changements physiologiques habituels (contraction en cône) : il peut rester béant; ou au contraire les modifications ne portent que sur l'urine émise dont la projection se fera à intervalles plus étendus, par fusées, comme si pour vaincre la résistance pathologique due à une compression de voisinage, l'urine s'amassait. Cruet a beaucoup insisté sur cette modification des éjaculations à propos du cancer utérin, et nous en reparlerons plus loin.

IV. ***Autres modifications.*** — Des *fistules* peuvent enfin être observées au cours de certaines affections génitales, suppurées surtout : salpingite, grossesse extra-utérine infectée, etc.... Rappelons également l'existence de fistules vésico-vaginales qui ne seront visibles au cystoscope que dans certains cas (voir Fistules).

La présence de *fils à ligature immigrés* se verra presque exclusivement chez la femme, après des opérations gynécologiques, telle, par exemple, qu'une hystérectomie suscervicale.

Enfin, nous rappelons que jusqu'ici c'est uniquement chez la femme, que l'on a constaté des cas de *cystite gangréneuse disséquante*.

II. — MODIFICATIONS PARTICULIÈRES

A. — AU CAS DE CANCER DE L'UTÉRUS

Nous commencerons par étudier les modifications de la paroi vésicale dans le cancer de l'utérus, parce que c'est cette partie de la cystoscopie gynécologique qui a excité le plus l'intérêt ces dernières années. Elles ont été l'objet de plusieurs travaux à l'étranger (Winter, Zangemeister, Schauta, Hœckel, Hannes, Frommes), et en France de mémoires de Cruet [1], de Violet et Murard [2], de Luys [3].

Nous envisagerons les modifications du plancher et celles des orifices urétéraux, et nous nous placerons exclusivement au point de vue du cancer du col, le cancer du corps n'apportant que des modifications rares, banales, et qui n'ont guère été étudiées jusqu'ici.

1° ***Modifications du plancher vésical.*** — Sous ce nom, il faut comprendre l'ensemble de la face postéro-inférieure, c'est-à-dire trigone, ligament inter-urétéral avec les deux bourrelets urétéraux et le bas-fond. Nous y retrouvons la série des modifications générales que nous avons décrites plus haut, mais ils prennent ici une signification souvent particulière.

A. — En ce qui concerne le **soulèvement simple de la paroi**, ce que Cruet désigne sous le nom de « bombement », son *siège exact* serait susceptible de renseigner sur *la situation du néoplasme à l'intérieur du canal cervical*. — *a*) Si le bombement est localisé au niveau du bas-fond, en arrière du trigone et du ligament inter-urétéral toujours invisible, cela prouvera que le cancer est haut placé, *cervico-isthmique*, et qu'il est resté limité au col. — *b*) Dans d'autres cas, c'est la région même du trigone qui est soulevée, formant une saillie parfois extrêmement prononcée qui peut fortement gêner l'introduction du cystoscope, cache derrière sa voussure le ligament inter-urétéral, pouvant rendre invisible les orifices urétéraux : on a affaire alors à une tumeur basse ayant débuté sur la lèvre antérieure du col et envahi le vagin. Violet et Murard comparent cette déformation vésicale à celle que l'on constate chez les prostatiques. — *c*) Enfin, quand la déformation est diffuse, soulevant en masse trigone et bas-fond, déterminant un « bombement du plancher en totalité », il s'agit de néoplasmes avancés, beaucoup plus étendus.

Le degré de la voussure s'appréciera non seulement par le simple aspect cystoscopique, mais aussi par la difficulté d'introduction du cystoscope ou par la limitation de ses mouvements dans le sens antéro-postérieur.

La muqueuse qui recouvre le soulèvement peut être absolument normale, ou au contraire fortement congestionnée, avec dilatation des vaisseaux et même

[1] Cruet, *Annales de Gynécologie*, 1913, pp. 1 et 70.
[2] Violet et Murard, *Revue de Gynécologie*, février 1913, p. 129.
[3] Luys, *Revue de Gynécologie*, août 1913.

suffusions hémorragiques. Zangemeister a aussi décrit l'existence de grosses veines variqueuses.

B. — Dans d'autres cas, le trigone peut être soulevé partiellement, sur un de ses côtés seulement, ce soulèvement unilatéral portant un des orifices urétéraux qui est alors fortement saillant : il y a **déviation du trigone**. Cette déformation qui a été interprétée par la plupart des auteurs comme un bombement, résulterait au contraire, pour Zangemeister, d'une rétraction fibreuse s'étant produite au niveau de l'autre côté et ayant pour point de départ la base de ce ligament large infiltré.

C. — Le soulèvement peut être encore plus localisé, se présentant sous forme de simples **plis transversaux**, limités toujours au niveau du bas-fond, et qui « violemment éclairés par le cystoscope forment des bandes lumineuses, séparées par des intervalles d'ombre intense » (Cruet). Cet aspect « *en vallonnement* » (pl. XXXIV, fig. 2) aura, nous le verrons tout à l'heure, une grande importance pronostique. Sur sa pathogénie les avis divergent, les uns le croyant d'origine purement mécanique, les autres toujours de nature inflammatoire.

D. — L'apparition d'un **œdème** est fréquente. Il peut présenter trois aspects différents : ou diffus, en nappe, « en coussin » (Frommes) (pl. XXXIV, fig. 3), — ou en larges plis parallèles, — ou plus souvent encore bulleux. Cet œdème siège ordinairement au niveau du trigone, de la partie avoisinante du bas-fond et des orifices urétéraux (pl. XXXIV, fig. 1). Il envahit rarement et toujours d'une façon discrète les cornes latérales de la vessie. Cruet insiste sur l'apparition, entre deux groupes de bulles d'œdème, de *petites ulcérations* toutes superficielles, à fleur de muqueuse, rougeâtres, à bords irréguliers, et sur la présence de *fausses membranes* blanchâtres, avec des parties flottantes, quelquefois complètement libres; cette triade symptomatique serait un aspect cystoscopique fréquemment observé dans le cas de cancers avancés.

E. — Quant à l'**envahissement cancéreux de la muqueuse** vésicale, il se traduit par des lésions très variables.

a) Zangemeister l'a vu sous forme de *granulations* enchâssées dans la muqueuse, et si petites qu'elles ressemblaient à des granulations tuberculeuses; blanchâtres, lisses, de la grosseur d'une tête d'épingle, elles étaient clairsemées, rarement confluentes. Cruet a, dans un cas d'autopsie où il a trouvé cet aspect, pu vérifier histologiquement la nature cancéreuse de ces granulations.

b) Zangemeister rapporte encore comme pathognomoniques des formations papillaires ressemblant à des *condylomes*; Stœckel décrit et représente des noyaux carcinomateux arrondis, du volume d'un petit pois, d'aspect opaque et ferme.

c) Il serait beaucoup plus rare de constater la production à l'intérieur de la vessie d'un véritable *bourgeon néoplasique*, s'effritant et saignant (pl. XXXIV, fig. 4). En revanche, dans un cas, Stœckel a vu un noyau vésical autonome qui s'était développé deux ans après une hystérectomie totale pratiquée pour un cancer utérin.

d) Enfin, l'envahissement néoplasique pourra se traduire par une *ulcération*,

plus ou moins profonde, déprimée, à bords surélevés et irréguliers, entourés souvent de bulles d'œdème.

Valeur diagnostique et pronostique des modifications du plancher. — Seules, les dernières lésions que nous venons de décrire sont spécifiques, ne prêtant pas à discussion : il s'agit de cancer propagé à la vessie. Toutes les autres altérations (bombement, vallonnements, œdème) n'ont aucun caractère de spécificité, et peuvent être indirectes, de cause mécanique ou inflammatoire. Aussi Schauta n'attribue-t-il, en dehors des lésions cancéreuses de la muqueuse, aucune valeur diagnostique aux altérations cystoscopiques et il considère que ces modifications ne constituent pas des contre-indications opératoires.

Schauta est seul de cet avis, et les autres gynécologues s'accordent au contraire à leur donner une signification importante; ils divergent seulement pour apprécier la gravité pronostique des différentes lésions.

a) Le *bombement simple* est considéré par la plupart comme purement mécanique, et sans importance fâcheuse; seul Hanne lui donne une certaine gravité.

Lorsque le *bombement s'accompagne de modifications congestives* de la muqueuse, Fromnes et Cruet soupçonnent l'existence d'adhérences inflammatoires qui pourront augmenter la difficulté de l'opération.

b) La *déviation du trigone*, la présence de *replis transversaux marqués* seraient pour Zangemeister le témoignage d'une rétraction fibro-néoplasique et par conséquent d'un envahissement vésical. Cette opinion est généralement acceptée en ce qui concerne les vallonnements transversaux qui sont fréquemment constatés au cas de néoplasmes cervicaux avancés. Au contraire, pour la déviation du trigone, beaucoup d'auteurs la croient, nous l'avons vu, de cause mécanique, due à un bombement localisé à l'autre moitié du trigone et n'ayant par suite aucune signification pronostique grave.

c) En revanche, sur la signification de l'*œdème*, tout le monde est d'accord, et, sauf pour Schauta, il est considéré comme d'un fâcheux pronostic opératoire. Il témoigne en effet toujours de *l'existence d'adhérences* ; or, comme le dit très justement Cruet, peu importe qu'elles soient inflammatoires ou néoplasiques, elles sont une raison sérieuse de ne pas intervenir, des adhérences inflammatoires très serrées étant au cours de l'opération aussi dangereuses pour la vessie et les uretères que des adhérences néoplasiques.

Pour conclure, nous dirons, au point de vue pratique, qu'un cancer sera toujours opérable, en ce qui concerne ses limites vésicales, lorsqu'on aura constaté l'absence de toute modification cystoscopique. Il le sera encore au cas de simple bombement. Si, au contraire, il existe des plis, des vallonnements, à plus forte raison de l'œdème soit diffus, soit à larges plis parallèles, soit bulleux, l'acte opératoire se trouve contre-indiqué; ces lésions prouvent sinon l'envahissement par le néoplasme du plancher vésical, du moins l'adhérence intime au vagin et au col, adhérence qui n'est souvent que l'avant-garde de l'infiltration maligne. Et les cas opérés ainsi, outre qu'ils présentent des difficultés opéra-

PLATE XXXII

MODIFICATIONS DE LA VESSIE DANS LE CANCER DE L'UTÉRUS

Fig. 1. — Œdème avec saillie de la zone ureterale chez une femme qui présentait un envahissement de la portion sus-vesicale de l'uretère droit.

Fig. 2. — Plis du bas-fond.

Fig. 3. — Œdème « en coussin » du bas-fond.

Fig. 4. — Bourgeon epithelomateux entouré de lesions de cystite, et d'œdème bulleux.

PLATE XXXIII

Fig. 1. — Oedem und Vorsprung der ureteralen Zone bei einer Frau, die eine Invasion der oberen Abschnitte des rechten Ureters aufwies.

Fig. 2. — Falten des Blasengrundes.

Fig. 3. — Kissenförmiges Oedem des Blasengrundes.

Fig. 4. — Epithelionatöser Knoten von Cystitisläsionen und bullösem Oedem umgeben.

PLATE XXXIV

Fig. 1. — Edema with prominence of the ureteral zone of a woman who presented a spreading of the sus-vesical part of the right ureter.

Fig. 2. — Pleats of the bladder ground.

Fig. 3. — Edema of the bladder ground in form of a cushion.

Fig. 4. — Epithelial buds surrounded of cystic lesions and bullous edema.

STAMPA XXXIV

Fig. 1. — Edema con sporgenza della zona ureterale d'una donna che presentava un' invasione della porzione sus-vescicale dell' uretere destro.

Fig. 2. — Pieghe del basso fondo.

Fig. 3. — Edema del basso fondo a forma di « cuscino ».

Fig. 4. — Bolla epitelionatosa circondata di lesioni di cistite e d'edema bulloso.

LÁMINA XXXIV

Fig. 1. — Edema con prominencia de la zona ureteral en una mujer la cual presentaba una invasión de la porción sus-vesical del uretero derecho

Fig. 2. — Pliegues del fondo fondo

Fig. 3. — Edema en « cojín » del fondo fondon.

Fig. 4. — Botón epitelionatoso envuelto de lesiones de cistitis y edema con ampollas.

PLANCHE XXXIV

MODIFICATIONS DE LA VESSIE DANS LE CANCER DE L'UTÉRUS

Fig. 1. — Œdème avec saillie de la zone urétérale chez une femme qui présentait un envahissement de la portion sus-vésicale de l'uretère droit.

Fig. 2. — Plis du bas-fond.

Fig. 3. — Œdème « en coussin » du bas-fond.

Fig. 4. — Bourgeon épithéliomateux entouré de lésions de cystite, et d'œdème bulleux.

TAFEL XXXIV.

Fig. 1. — Oedem mit Vorsprung der ureteralen Zone bei einer Frau, die eine Invasion der unteren Blasenpartie des rechten Ureters aufweist.

Fig. 2. — Falten des Blasengrundes.

Fig. 3. — Kissenförmiges Oedem des Blasengrundes.

Fig. 4. — Epitheliomatöser Knoten von Cystitisläsionen und bullösem Oedem umgeben.

PLATE XXXIV.

Fig. 1. — Edema with prominence of the ureteral zone of a woman who presented a spreading of the susvesical part of the right ureter.

Fig. 2. — Pleats of the bladder ground.

Fig. 3. — Edema of the bladder ground in form of a cushion.

Fig. 4. — Epithelial buds surrounded of cystic lesions and bullous edema.

STAMPA XXXIV.

Fig. 1. — Edema con sporgenza della zona ureterale d'una donna che presentava un' invasione della porzione sus-vescicale dell' uretero destro.

Fig. 2. — Pieghe del basso fondo.

Fig. 3. — Edema del basso fondo a forma di « cuscino ».

Fig. 4. — Bolla epiteliomatosa circondata di lesioni di cistite e d'edema bulloso.

LAMINA XXXIV.

Fig. 1. — Edema con prominencia de la zona ureteral en una mujer la cual presentaba una invasión de la porcion sus-vesical del uretero derecho.

Fig. 2. — Pliegues del bajo fondo.

Fig. 3. — Edema en « cojin » del bajo fondon.

Fig. 4. — Boton epiteliomatoso envuelto de lesiones de cistitis y edema con ampollas.

Fig. 1

Fig. 2

Fig. 3

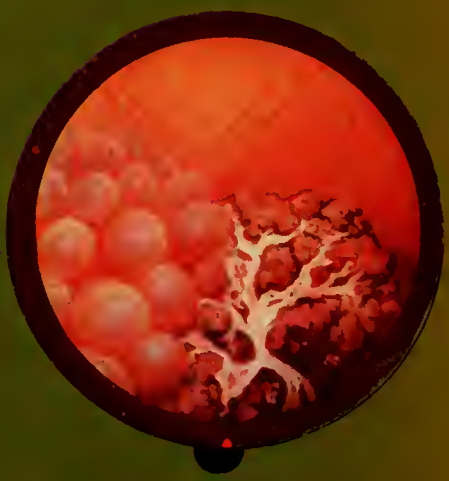

Fig. 4

MASSON & Cie
Éditeurs

toires extrêmes et une grande mortalité immédiate, récidiveront le plus souvent rapidement.

2° ***Modifications des orifices urétéraux***. — Ceux-ci participent naturellement aux déformations du plancher. Ils peuvent être *déviés* par suite du bombement du plancher vésical, rejetés latéralement ou en haut, *cachés* dans le fond d'un sillon ou au milieu de bulles d'œdème. D'autre fois, le méat est bien visible, mais *étalé*, *élargi*, et il faut, d'après Violet et Murard, se méfier de ces uretères béants à l'embouchure, parce qu'ils présentent souvent une sténose en amont (pl. XXXIV, fig. 1). De même Zangemeister et Frommes attribuent une signification grave aux orifices *saillants*, soulevés par un bourrelet d'œdème et prenant une forme « volcanique », cet aspect indiquant à coup sûr une forte compression, et quelquefois un envahissement cancéreux du canal; l'un de nous a confirmé cette notion [1].

Tout à fait exceptionnellement, on verra sortir d'un méat des *bourgeons néoplasiques*.

Les MODIFICATIONS DE L'ÉJACULATION URÉTÉRALE semblent sans grande importance pour Violet et Murard; elles prennent une signification capitale pour Cruet qui a décrit un retard de l'éjaculation, laquelle deviendrait plus forte, et surtout irrégulière, fractionnée par des spasmes de l'orifice: un tel aspect traduirait un englobement de l'uretère par le tissu fibro-néoplasique. Cette opinion nous semble un peu exagérée.

B. — AU CAS DE FIBROMYOMES

Ici, la cystoscopie n'offre plus du tout la même importance que pour le cancer; elle sera, en effet, souvent utile, mais elle ne sera nécessaire qu'exceptionnellement; elle ne commandera l'indication d'opérer ou non que dans des cas très rares.

Son utilité se rencontrera dans les trois éventualités suivantes.

1° Pour connaître la *cause exacte des troubles urinaires*, si fréquents dans les myomes utérins. En effet, il peut s'agir d'un refoulement du col par un noyau bas situé et souvent sous-séreux, et il y aura alors des phénomènes de rétention; ou au contraire, il s'agit d'un fibrome volumineux développé aux dépens de la partie moyenne et qui élève avec lui la face postéro-supérieure de la vessie; celle-ci ne peut plus revenir sur elle-même, et il se produit alors, au moment des mictions, des douleurs, des épreintes plus ou moins violentes.

2° Une utilité plus directe de la cystoscopie se présentera pour diriger la technique opératoire au cas de noyau myomateux sous-séreux bas situé, plus ou moins isolé, et venant saillir dans la vessie; de même, lorsque le myome s'est développé dans le ligamment large. En pareil cas, si l'on n'est pas prévenu, on pourra facilement, au cours de la libération antérieure, blesser la vessie, quelquefois en entrant dans sa cavité, plus souvent en la dépouillant trop profondément, et il se produira ultérieurement une fistule.

[1] MARION. *Bull. de la Soc. de chir.*, novembre 1912.

3° Enfin, dans une troisième éventualité, plus rare, le cystoscope pourra seul faire faire le diagnostic entre un noyau myomateux utérin antérieur et un de ces **myomes vésicaux** exceptionnels, tels que nous en avons constaté et publié un cas. Dans le mémoire qui y est relatif [1], on trouvera ce diagnostic différentiel exposé longuement. Nous ajouterons à ce propos une troisième cause d'erreur, due à la présence d'un *gros* **calcul urétéral** *siégeant dans la portion terminale de l'uretère.* Dans un cas de ce genre, un gynécologue des plus avertis avait pensé à une des deux premières éventualités (myome utérin ou vésical); or, à la cystoscopie, la forme de la tuméfaction, les modifications du méat urétéral firent penser à la lithiase réno-urétérale, diagnostic qui fut confirmé.

Les images cystoscopiques que l'on constate dans les myomes non compliqués sont d'ordre purement MÉCANIQUE : (soulèvements, plis, dépressions, etc...). Le *bombement* se produira au niveau du trigone au cas de myome isthmique, au niveau de la face postérieure au cas de fibrome du corps. Son degré varie naturellement avec le volume de la tumeur. Lorsqu'elle est unilatérale, ou se développe surtout d'un côté, il y aura une déviation du trigone, avec un méat plus saillant. Enfin, on peut constater une véritable traction de la partie haute de la face vésicale postérieure, qui se déprime en une vaste cupule fixée par l'utérus myomateux qui a pris un développement souvent abdominal.

Comme lésions accessoires, signalons la présence de *colonnes* lorsqu'il y a des phénomènes d'ischurie; mais elles ne sont jamais développées comme chez l'homme dans l'hypertrophie de la prostate.

Ces lésions mécaniques ne s'accompagneront de phénomènes INFLAMMATOIRES, comme pour le cancer utérin, que dans des cas exceptionnels, *dégénérescence maligne ou infectieuse*, myome *enclavé* dans le petit bassin.

C. — AU CAS DE DÉPLACEMENTS DE L'UTÉRUS

L'indication de la cystoscopie en pareil cas ne semble pas être bien grande, nous allons voir pourtant, que dans quelques cas elle pourra donner des renseignements fort précieux, en particulier dans les cas de déviations chez des vierges, ou pour établir la technique opératoire dans certains prolapsus.

1° DÉVIATIONS

Nous ne dirons rien de l'***Antéversion*** qui peut être considérée comme physiologique et dont nous avons vu l'effet sur la vessie féminine normale. En revanche, l'***Antéflexion*** détermine une saillie qui peut aller jusqu'à amener paroi supérieure et paroi antérieure au contact, de telle sorte qu'il se crée en arrière d'elle une dépression plus ou moins profonde ou l'on pourra trouver la bulle d'air.

Dans le cas de ***Rétroflexion*** simple, la saillie habituelle du bas-fond peut disparaître, et la vessie prend tout à fait l'aspect sphérique qui est caractéris-

[1] HEITZ-BOYER et DORÉ, *loco citato.*

tique chez l'homme. En revanche, alors qu'il s'agit d'une rétroflexion irréductible, et surtout incarcérée, il pourra se produire des lésions vésicales intenses, congestion, œdème, hémorragies.

Dans la ***Rétroversion***, la saillie utérine normale intra-vésicale s'exagère, et il peut y avoir un véritable bombement du bas-fond, comme dans le cancer ou le fibrome de l'utérus.

Au point de vue des orifices urétéraux, ces déviations antéro-postérieures de l'utérus, lorsqu'elles soulèvent d'une façon exagérée le trigone et le bas-fond, écartent les méats, et les orientent dans un plan sagittal, si bien que pour les bien voir il faut souvent enfoncer le cystoscope, en le basculant en dehors.

Stœckel insiste sur les services que peut rendre la cystoscopie chez les vierges, pour fixer sur une déviation présumée de l'utérus, en particulier lorsqu'il existe des troubles vésicaux. Si ceux-ci ont comme cause des lésions vésicales inflammatoires, soit banales, soit tuberculeuses, on comprend de quel insuccès serait suivie une simple fixation de l'utérus.

Nous ne dirons qu'un mot des ***Déviations utérines latérales*** qui peuvent déterminer une déviation du trigone, avec production d'une zone urétérale plus saillante.

2° Prolapsus

La cystoscopie est beaucoup plus intéressante dans les cas de *Prolapsus utérin*; nous n'avons pas à rappeler les modifications mécaniques variables qu'apporte cette déformation pour la vessie, (cystocèle limitée au bas-fond, cystocèle complète).

On peut les examiner au cystoscope suivant deux modes différents. Ou avant réduction, et alors on reconnaît en arrière du col une dépression obscure limitée par l'adossement des faces supérieure et inférieure et dans laquelle il faut introduire le cystoscope en élevant son pavillon; le plus souvent, on ne verra pas grand'chose. En revanche, les orifices urétéraux seront souvent visibles dans le même champ que le col (pl. XXXIII, fig. 1) : les rapports réciproques de ces deux parties ont subi une modification dans le sens vertical, analogue à celle qu'on trouve dans l'hypertrophie de la prostate; mais ici, au lieu que ce soit le col qui se soit élevé, c'est le bas-fond qui s'est abaissé. En général, il vaut mieux pratiquer la réduction du prolapsus. On peut la faire *avant* la cystoscopie, en tamponnant le vagin. Stœckel préfère la réaliser *pendant* l'examen cystoscopique et d'une manière progressive : on installe alors le cystoscope sur un statif, tandis qu'avec l'index et le médius introduits dans le vagin, on réduit peu à peu la cystocèle, voyant se dérouler sous ses yeux les différentes portions de la muqueuse prolabée qui est toujours plus ou moins malade, épaissie, présentant des plis nombreux en forme de colonnes. Stœckel prétend qu'on découvrirait plus facilement ainsi les orifices urétéraux. Pour notre part, dans plusieurs cas, nous avons pu les repérer facilement après une réduction complète maintenue par un tamponnement vaginal.

Cette découverte des orifices urétéraux peut être très importante au cas de

lésion rénale concomitante, nécessitant un cathétérisme des uretères dans un but soit diagnostique, soit même thérapeutique.

Stœckel a indiqué un autre intérêt pratique de la cystoscopie en cas de prolapsus utéro-vésical. Dans certains cas de cystocèle même peu accentué, le septum vagino-vésical se trouverait ou atrophié, ou rupturé sur le milieu et refoulé latéralement. Divers degrés peuvent se présenter : parfois il s'agit d'un simple hiatus limité, d'autres fois l'effondrement existe sur une grande hauteur, et la paroi vésicale, dit Stœckel, y fait « comme une véritable hernie par perforation ». En pareil cas, il serait absolument nécessaire, pour faire disparaître tous les troubles vésicaux, de reconstituer intégralement le septum vagino-vésical par un temps spécial. Or, la cystoscopie seule permet de reconnaître à coup sûr l'existence d'une telle lésion : la paroi vaginale antérieure se trouvera alors éclairée violemment par transparence par la lampe intra-vésicale; cette transparence ne peut exister, d'après Stœckel, qu'avec un septum vésico-vaginal défectueux (atrophié ou effondré) et qui exige une réparation soigneuse. Pour lui, la persistance de troubles urinaires après certaines colpo-périnéoraphie trouverait son explication dans l'omission de ce temps opératoire.

En réalité la transparence de la paroi vaginale, et nous l'avons constaté maintes fois, existe chaque fois que la paroi vient faire saillie à la vulve. Elle n'a donc pas la valeur que lui attribue Stœckel.

D. — AU COURS DES LÉSIONS DES ANNEXES

Nous n'avons rien à dire de spécial en ce qui concerne les ***lésions non suppurées*** (**kyste de l'ovaire, kyste du ligament large, hématocèle simple**) : toutes déterminent une saillie plus ou moins localisée, plus ou moins volumineuse, ne présentant aucun caractère particulier.

Dans les ***lésions suppurées*** (**pyosalpinx, hématocèle infectée**), trois cas différents sont à considérer : *a*) au moment où la poche de pus existe et repousse la cavité vésicale, *b*) lorsqu'elle y est ouverte, *c*) après la disparition des phénomènes aigus. Si dans le premier cas, l'intérêt de la cystoscopie est restreint, dans les deux autres, il peut être très grand. La découverte d'une ouverture par où s'écoule encore du pus pourra expliquer certaines pyuries de nature insolite, elle pourra rétrospectivement faire comprendre l'évolution anormale de lésions génitales. Des douleurs persistant après la résolution de suppurations pelviennes trouveront leur raison dans l'existence d'adhérences péri-vésicales que révélera le cystoscope : par exemple, dans ce dernier cas, il sera nécessaire, avant de faire un tel diagnostic, de distendre au maximum la vessie : sans cela, on pourrait prendre pour des adhérences de simples plis de la cavité insuffisamment remplie (nous avons dit que la vessie de la femme avait une capacité physiologique plus grande que celle de l'homme).

Les images sont différentes dans chacune des trois éventualités que nous avons distinguées.

A. — A la période de *tuméfaction simple*, il y a un mélange de déformations

mécaniques et inflammatoires, mais celles-ci prédominent toujours : sur un bombement plus ou moins prononcé se surajoutent des phénomènes de congestion et surtout d'œdème. Il est diffus, en nappe ou en plis, ou bulleux; c'est même dans un cas de pyosalpinx que Kölischer a pour la première fois décrit cette lésion et lui a donné son nom. Quelquefois la partie bombée est lisse, et l'œdème bulleux n'existe que tout autour.

B. — Lorsque la *poche suppurée s'est évacuée* dans la cavité vésicale, on constate l'existence d'une *fistule* qui est de dimension très variable, parfois très petite. Elle est le plus souvent en forme de cratère, entourée d'un œdème très accentué. Le pus qui en sort est ordinairement très consistant, *en ruban*, et l'on peut quelquefois provoquer l'issue du pus en appuyant fortement sur le bas-ventre ou sur un des culs-de-sac.

La partie une fois évacuée, le trou peut persister, mais sans qu'on n'en puisse voir, ni faire rien sortir. On a proposé alors de sonder l'orifice, pour le drainer et s'assurer s'il n'y a pas de rétention. Il pourra ainsi se créer un *diverticule* acquis d'une variété spéciale et qui persistera plus ou moins longtemps.

C. — *Après la disparition des phénomènes aigus*, le cystoscope sera susceptible de faire découvrir des *adhérences*, quelquefois définitives et qui pourront déformer considérablement la vessie. Si les adhérences sont larges, il se produira une déformation en nappe, étendue; si elles sont étroites, elles peuvent déterminer la formation d'un diverticule étoilé et peu profond.

E. MODIFICATIONS CHEZ LA FEMME ENCEINTE

La cystoscopie chez la femme enceinte trouve son plus grand intérêt comme temps préliminaire du cathétérisme des uretères, qui rend de si merveilleux services en cas de *pyélonéphrite gravidique*; pourtant, en elle-même, elle se trouvera indiquée, afin d'expliquer certains cas de cystite ou même d'hématurie survenant pendant une grossesse, il en sera ainsi au cas d'utérus gravide rétrofléchi et enclavé.

Il est aujourd'hui prouvé que l'exploration endoscopique est possible jusqu'aux dernières semaines qui précèdent l'accouchement; elle est même facile jusqu'au 4e ou 5e mois. Quant à ses dangers, ils sont nuls, si l'on prend bien les précautions que nous avons indiquées à plusieurs reprises.

Les modifications des images portent sur la *vascularisation* de l'organe, sur sa *forme*, sur l'emplacement et l'aspect des *orifices urétéraux*.

1° Il y a toujours une **congestion** *intense* de la vessie, laquelle participe ainsi à l'augmentation de volume des vaisseaux du petit bassin. Ceux de la vessie sont plus gros et plus nombreux; les veines, ordinairement invisibles, deviennent apparentes au point de former de véritables varices (pl. XXXIII, fig. 2). Ces phénomènes existent sur toute la vessie, mais ils sont particulièrement accentués au niveau du col, où il se forme de véritables nœuds vasculaires et comme des ecchymoses.

La coloration de l'ensemble de la vessie n'est plus blanc-jaune, mais jaune-rouge, « brunâtre ».

2° Au point de vue de la **forme**, l'utérus gravide repousse naturellement les parois postérieure et supérieure ; le diamètre sagittal diminue progressivement, tandis que les cornes latérales augmentent. Le diverticule gauche est d'ordinaire plus volumineux que le droit. D'autre part, du fait de ce refoulement de la paroi postéro-supérieure, résulte la formation d'une fente qui apparaît très sombre, limitée en bas et en haut par les parois vésicales inférieure et supérieure fortement éclairées et plus ou moins intimement accolées (pl. XXXIII, fig. 2).

Pratiquement, il en résulte qu'à une période avancée le cystoscope ne peut plus être enfoncé droit sur la ligne médiane, mais qu'il doit être dirigé obliquement à droite ou à gauche.

3° Les **uretères** sont de situation et d'aspect variables, et leur recherche est toujours un peu délicate.

a) Au DÉBUT, ils peuvent être difficilement reconnaissables, parce qu'ils sont entourés de vaisseaux très volumineux, qui les cachent plus ou moins. C'est un des cas où il faut recourir aux si utiles mouvements de bascule du cystoscope ; en permettant d'approcher au plus près le prisme du méat, ils grossiront celui-ci et le feront découvrir. Plus souvent, pourtant, l'orifice urétéral se trouve sur un bourrelet saillant, et ses deux lèvres sont épaissies, limitant un méat entr'ouvert. On sait qu'on a prétendu que dans la grossesse l'uretère se gonflait comme le prouverait la possibilité de sa palpation au niveau du vagin.

b) VERS LE MILIEU DE LA GROSSESSE, au 4e ou 5e mois, la saillie de l'utérus rend le trigone très convexe, et les uretères s'ouvrent au niveau d'un plan presque sagittal.

c) Enfin, dans LES DEUX DERNIERS MOIS de la grossesse, la découverte des méats pourra devenir très difficile, du fait de la saillie extrême de l'utérus qui supprime presque toute cavité sur la ligne médiane, tandis que les deux parties latérales s'agrandissent en de vastes diverticules. L'orifice urétéral se trouve à l'union de la portion médiane, devenue plus ou moins obscure et de chaque partie latérale qu'on éclaire facilement.

La technique de la recherche des méats urétéraux se trouve de ce fait tout à fait modifiée : au lieu d'enfoncer progressivement le cystoscope du col vers la cavité vésicale, il faut *l'engager d'abord le plus possible dans un des diverticules latéraux*, puis *le ramener peu à peu vers le col*, jusqu'à ce qu'on tombe dans la zone qui ne s'éclaire plus. Il faut d'autre part éviter le plus possible les mouvements de rotation qui pourront être facilement douloureux et offensifs. Quelquefois on sera guidé sur la place de l'orifice par le tourbillonnement de l'urine qui en sort.

Nous n'insisterons pas sur l'aspect de la vessie APRÈS L'ACCOUCHEMENT. La cystoscopie redevient très facile, et elle ne présente ordinairement qu'un intérêt théorique. Cependant on peut constater parfois des lésions d'œdème au niveau du trigone, lésions d'autant plus accentuées qu'il s'agit d'une primipare et que la tête a été plus longtemps engagée. Ces lésions peuvent expliquer les troubles vésicaux si fréquents à la suite de l'accouchement.

CHAPITRE XXI

ANOMALIES VÉSICALES ET URÉTÉRALES

Comme ***anomalies vésicales***, la cystoscopie pourra révéler parfois au sommet de la vessie un *infundibulum ouraquien*, se présentant sous l'aspect d'un entonnoir plus ou moins développé et résultant de ce que l'ouraque ne s'est pas oblitéré aussi bas qu'il l'aurait dû. Plus rarement, cet entonnoir ne sera que l'aboutissant d'un canal ouraquien persistant jusqu'à l'ombilic où existe une fistule urinaire (pl. XXXV, fig. 1).

Plus fréquents sont les *diverticules congénitaux*, dont il a déjà été question à propos des diverticules en général. On reconnaîtra l'origine congénitale à leur existence dans une vessie dépourvue de colonne, à leur forme arrondie ou ovalaire, à leur limite bien nette, à leur bord valvulaire et à leur situation le plus généralement latéro-inférieure au voisinage des orifices urétéraux. Ceux-ci peuvent quelquefois déboucher dans le fond même d'un diverticule ou sur le rebord de celui-ci (pl. XXXV, fig. 3 et 4).

De ces diverticules les uns sont de simples dépressions, d'autres des cavités plus profondes, pas assez cependant pour qu'on ne puisse en apercevoir le fond qui renvoyant la lumière s'éclaire plus ou moins brillamment.

De ces cavités, les unes sont limitées de tous côtés par des rebords nets, d'autres au contraire se continueront graduellement sur un côté avec la paroi vésicale par une pente douce. Quand la profondeur du diverticule augmente, son orifice apparaît sous l'aspect d'un orifice très sombre. Enfin, parfois le diverticule est de tel volume qu'il constitue une véritable vessie accessoire, auquel cas l'orifice en est généralement de très grande dimension et ne peut être aperçu simultanément dans son entier qu'en inclinant très fortement le cystoscope du côté opposé (pl. VI, fig. 5).

Plus exceptionnellement l'aspect diverticulaire sera donné par une *vessie bilobée*. On pourra soupçonner cette anomalie fort rare, seulement si l'on peut affirmer que dans la vessie que l'on cystoscope, il existe un seul orifice urétéral, alors que l'on voit sur la paroi latérale opposée un orifice très grand conduisant dans une autre cavité.

Nous ne reviendrons pas ici sur le diagnostic avec les diverticules acquis ; il a été envisagé au chapitre II.

Une autre anomalie non moins rare est l'existence d'un *col vésical accessoire* conduisant dans un urètre supplémentaire. La figure 64 représente un type de cette anomalie observée par l'un de nous au cystoscope rétrograde.

Comme **anomalies des orifices urétéraux**, on peut observer des *modifications de situation*, *de nombre* ou de *forme* de ces orifices.

Modifications de situation. — Les orifices urétéraux au lieu d'être symétriquement placés dans la vessie peuvent occuper des situations différentes, l'un se trouvant par exemple à sa place normale, l'autre, au contraire, étant situé soit sur la ligne médiane inférieure, soit plus haut sur la paroi latérale de la vessie. D'autre part, un seul ou les deux orifices urétéraux, au lieu de se trouver situés à la distance habituelle du col, se trouvent considérablement rapprochés de celui-ci au point d'être au niveau même de ce col (pl XXXV, fig. 2).

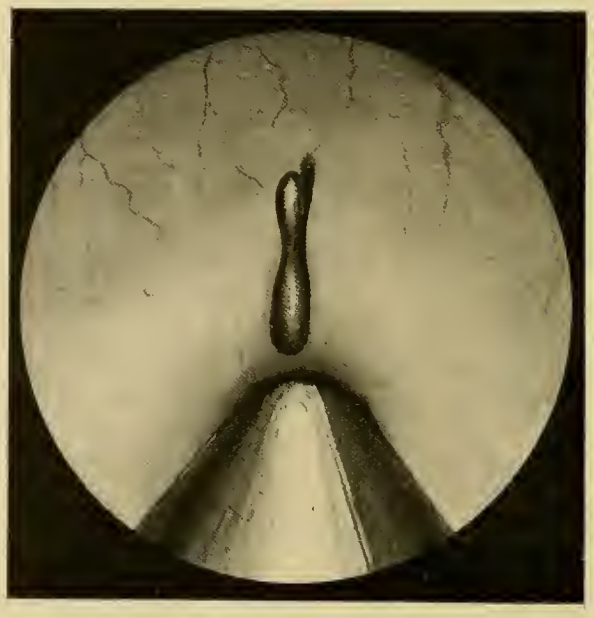

Fig. 64. — Col vésical supplémentaire dans un cas d'urètre double épispade, vu au cystoscope à vision rétrograde. Une bougie a été placée dans l'urètre supérieur; à la partie inférieure se voit le tube du cystoscope.

Il est important de connaître la possibilité de ces sièges anormaux, afin de rechercher les uretères là où ils peuvent être lorsqu'on ne les trouve pas là où ils doivent être.

Modifications de nombre. — Parfois, malgré toutes les recherches, il est impossible de découvrir deux orifices urétéraux et l'exploration rénale peut en effet confirmer la réalité de l'existence d'un seul uretère.

Par contre, la cystoscopie démontrera dans certains cas relativement pas très rares l'existence de deux orifices urétéraux du même côté, celui de l'autre côté existant à sa place normale. Les caractères de l'orifice supplémentaire sont suffisamment nets en général pour qu'il ne puisse y avoir de doute sur la réalité de ce troisième orifice que peut confirmer le cathétérisme urétéral (pl. XXXV, fig. 5).

Modifications de forme. — Les anomalies de forme de l'uretère tiennent soit à une dilatation de l'orifice, soit à un prolapsus de la muqueuse urétérale, soit à une dilatation intra-vésicale de l'uretère.

La *dilatation des orifices urétéraux* d'origine congénitale est caractérisée par

PLATE XXXV.

MALFORMATIONS VESICALES ET URÉTÉRALES

Fig. 1. — Infundibulum congénital.

Fig. 2. — Orifice uréteral situé très près du col.

Fig. 3. — Diverticule congénital latéro-trigonal, présentant un orifice uréteral.

Fig. 4. — Série de diverticules congénitaux, dont le plus volumineux présente un méat uréteral dilaté congénitalement.

Fig. 5. — Existence de deux orifices uréteraux du même côté.

PLATE XXXVI.

Fig. 1. — Infundibulum congénital.

Fig. 2. — Uréterozélème sous-muqueux dans l'intervalle vésical.

Fig. 3. — Diverticule latéro-trigonal congénital avec uréterozélème.

Fig. 4. — Série de diverticules congénitaux, le plus volumineux présentant un méat uréteral dilaté congénitalement.

Fig. 5. — Existence de deux orifices uréteraux du même côté.

PLATE XXXVII.

Fig. 1. — Infundibulum congénital.

Fig. 2. — Orifice uréteral situé très près du col.

Fig. 3. — Diverticule congénital latéro-trigonal, présentant un orifice uréteral.

Fig. 4. — Série de diverticules congénitaux, dont le plus volumineux présente un méat uréteral dilaté congénitalement.

Fig. 5. — Existence de deux orifices uréteraux du même côté.

PLATE XXXVIII.

Fig. 1. — Infundibulum congénital.

Fig. 2. — Orifice uréteral situé très près du col.

Fig. 3. — Diverticule congénital latéro-trigonal, présentant un orifice uréteral.

Fig. 4. — Série de diverticules congénitaux, dont le plus volumineux présente un méat uréteral dilaté congénitalement.

Fig. 5. — Existence de deux orifices uréteraux du même côté.

PLATE XXXIX.

Fig. 1. — Infundibulum congénital.

Fig. 2. — Orifice uréteral situé très près du col.

Fig. 3. — Diverticule congénital latéro-trigonal, présentant un orifice uréteral.

Fig. 4. — Série de diverticules congénitaux, dont le plus volumineux présente un méat uréteral dilaté congénitalement.

Fig. 5. — Existence de deux orifices uréteraux du même côté.

PLATE XL.

Fig. 1. — Infundibulum congénital.

Fig. 2. — Orifice uréteral situé très près du col.

Fig. 3. — Diverticule congénital latéro-trigonal, présentant un orifice uréteral.

Fig. 4. — Série de diverticules congénitaux, dont le plus volumineux présente un méat uréteral dilaté congénitalement.

Fig. 5. — Existence de deux orifices uréteraux du même côté.

PLANCHE XXXV

MALFORMATIONS VÉSICALES ET URÉTÉRALES

Fig. 1. — Infundibulum ouraquien.

Fig. 2. — Orifice urétéral situé très près du col.

Fig. 3. — Diverticule congénital latéro-trigonal, présentant un orifice urétéral.

Fig. 4. — Série de diverticules congénitaux, dont le plus volumineux présente un méat urétéral dilaté congénitalement.

Fig. 5. — Existence de deux orifices urétéraux du même côté.

TAFEL XXXV.

Fig. 1. — Infundibulum Urachi.

Fig. 2. — Ureteröffnung ganz nahe dem Blasenhals situiert.

Fig. 3. — Laterotrigonales, congenitales Divertikel mit einer Ureteröffnung.

Fig. 4. — Reihe von angeborenen Divertikel deren grösstes eine angeborene erweiterte Harnleitermündung aufweist.

Fig. 5. — Vorhandensein zweier Ureteröffnungen auf derselben Seite.

PLATE XXXV.

Fig. 1. — Infundibulum urachi.

Fig. 2. — Ureteric orifice quite near the neck of bladder.

Fig. 3. — Laterotrigonal congenital diverticulum presenting an ureteric orifice.

Fig. 4. — Series of congenital diverticuli, the most voluminous of these presents an ureteral orifice congenitaly dilated.

Fig. 5. — Existance of two ureteral orifices on the same side.

STAMPA XXXV.

Fig. 1. — Infundibulo urecchiano.

Fig. 2. — Orificio ureterale situato proprio accanto del collo.

Fig. 3. — Diverticolo congenitale latero-trigonale, presentante un orificio ureterale.

Fig. 4. — Serie di diverticoli congenitali dei quali il più voluminoso presenta un meato ureterale con dilatazione congenitale.

Fig. 5. — Esistenza di due orifici ureterali dello stesso lato.

LAMINA XXXV.

Fig. 1. — Infundibulum uraquiano.

Fig. 2. — Orificio ureteral situado al lado mismo del cuello.

Fig. 3. — Diverticulo congenital latero-trigonal que presenta un orificio ureteral.

Fig. 4. — Serie de diverticulos congenitales entre los cuales el mas voluminoso presenta un meato ureteral con dilatacion congenital.

Fig. 5. — Existencia de dos orificios ureterales de un mismo lado.

Fig. 1

Fig. 2

Fig. 3

Fig. 4

Fig. 5

MASSON & Cie
Éditeurs

la béance plus ou moins grande de l'orifice. Tantôt celui-ci se trouve sur un bourrelet urétéral visible, plus souvent il existe sur une paroi plane; assez fréquemment on le rencontre au fond d'un diverticule lui-même congénital (pl. XXXV, fig. 3 et 4). Cette dilatation peut être à peine accusée (une lentille), elle peut être, au contraire, égale à l'ouverture d'une cellule vésicale de bonne dimension. Elle coïncide, comme l'a montré Papin à l'Association française d'Urologie de 1913, avec une dilatation totale des uretères, du bassinet et des calices. On reconnaîtra la congénitalité de cette dilatation à l'aspect de la paroi vésicale et des bords de l'orifice qui n'ont rien de cicatriciel, à ce fait que la lésion porte sur tout l'arbre urinaire, ce que l'on peut constater soit en ayant la possibilité d'évacuer la vessie au moyen d'une sonde urétérale introduite jusqu'au bassinet, soit en radiographiant tout l'appareil urinaire injecté avec une solution de collargol.

Le prolapsus de la muqueuse urétérale est très rare. Albarran, qui en observa un cas, le décrit de la façon suivante : « A gauche, aux lieu et place de l'orifice urétéral, on voit une saillie conique obliquement dirigée en bas et à droite, ayant plus d'un centimètre de longueur et présentant à son extrémité libre un petit orifice circulaire : la petite tumeur est un peu plus rosée que la muqueuse vésicale voisine. Avec la sonde urétérale n° 6, j'essaie de cathétériser l'orifice urétéral; sous la pression de la sonde la petite tumeur disparaît et s'enfonce dans la paroi vésicale, la sonde pénètre ensuite facilement dans l'uretère. » Et Albarran ajoute : « Le diagnostic ne me parut pas douteux; il s'agissait d'un prolapsus réductible de l'extrémité inférieure de l'uretère. Je dis prolapsus et non dilatation, moins rare, de l'extrémité inférieure de l'uretère, parce que l'apparence au cystoscope était tout à fait analogue à celle que donne la vue d'un prolapsus du rectum et parce que la pression de la sonde déterminait l'effacement de la tumeur. »

La dilatation intra-vésicale de l'extrémité inférieure de l'uretère peut être provoquée par l'existence d'un calcul urétéral arrêté au niveau de l'orifice, nous en avons parlé à propos des modifications d'aspect des orifices urétéraux, et dans ce cas elle disparaît avec le calcul. Dans d'autres cas, elle paraît liée à une malformation de cet orifice qui vraisemblablement trop étroit provoque en arrière de lui une dilatation du canal qui finit par soulever la muqueuse vésicale et par former une tuméfaction de volume parfois considérable, puisque dans un cas de Cathelin elle s'engageait dans l'urètre et venait faire saillie au méat.

Cette dilatation, que Pasteau a bien décrite, apparaît sous des aspects un peu différents au cystoscope, suivant qu'elle est plus ou moins considérable. Lorsqu'elle est encore à un degré peu prononcé, elle se manifeste par un simple soulèvement de la zone urétérale sur un des points duquel on aperçoit l'orifice. Un peu plus accentuée, la dilatation forme une saillie conique en pain de sucre à sommet arrondi au niveau duquel se trouve l'orifice urétéral (fig. 47 et 48).

Cette saillie est recouverte par la muqueuse vésicale que l'on peut parfaitement reconnaître à l'existence des vaisseaux serpentant sur la tumeur.

Dans bien des cas, il est facile de constater des différences notables dans

l'intervalle des éjaculations et dans le moment qui précède celles-ci. Dans l'intervalle cette saillie apparaît peu tendue, flasque: immédiatement avant l'éjaculation, au contraire, elle augmente de volume et ses parois se tendent.

Lorsque la dilatation est très prononcée, la tuméfaction qu'elle forme arrive à se pédiculiser et c'est sous l'aspect d'une masse arrondie, à la surface de laquelle existe en un point un orifice, reliée à la vessie par une partie rétrécie, qu'elle se présente (voir fig. 47 et 48, page 150).

La dilatation peut être unilatérale, elle est en général bilatérale.

La seule affection avec laquelle on pourrait confondre cette dilatation de l'extrémité inférieure de l'uretère c'est une *tumeur de la vessie ou de l'uretère*. La situation de la tuméfaction, la constatation d'un orifice sur elle, et surtout son recouvrement nettement muqueux caractérisé par l'existence de vaisseaux, permettront toujours de faire le diagnostic de cette lésion.

CYSTOSCOPIE A VISION INDIRECTE ET REDRESSÉE

Dans la combinaison optique, utilisée dans l'instrument de Nitze, lequel a servi jusqu'ici de base à toute notre description, la présence du prisme entraîne, au moins dans certaines positions de l'instrument, une inversion des images cystoscopiques : les schémas (fig. 14) indiquent dans quelles positions de l'instrument se produit ce renversement des images cystoscopiques, et nous avons donné, page 16, le moyen pour pouvoir interpréter facilement ces modifications; nous rappelons que pratiquement on doit rapporter toutes les notions topographiques au col, aux uretères et à la bulle d'air.

Néanmoins la nécessité de cette interprétation et de la petite éducation qu'elle exige, a amené à imaginer des modifications instrumentales supprimant cette inversion des images. Cette correction a des avantages pour les cystoscopes d'opération (Nitze, Blum, Marion), le travail étant certainement plus facile lorsque les images apparaissent redressées ; mais elle nous paraît présenter une utilité purement théorique en ce qui concerne la cystoscopie simple, d'exploration. Ce qu'il importe de savoir dans une exploration cystoscopique, c'est avant tout *la nature* d'une lésion que le cystoscope à image inversée permet d'étudier et montre aussi bien que le cystoscope à image redressée; c'est d'autre part *le siège de cette lésion par rapport à des points de repère fixes* tels que le col ou les orifices urétéraux ; or cette position relative des objets est donnée aussi exactement par un cystoscope à image inversée : en considérant les mouvements que l'on doit faire exécuter au cystoscope pour arriver à voir ou à ne plus voir le point de repère, uretère ou col, il sera facile de localiser la lésion [1]. Pour le *cathétérisme urétéral* on peut dire que la vision redressée nuit plutôt à la facilité de ce cathétérisme, surtout si l'on a pris l'habitude de le réaliser avec le cystoscope à vision inversée. Pour pratiquer le cathétérisme avec un cysto-

[1] Du reste, si les cystoscopes à vision redressée donnent des images réellement redressées dans la majorité des positions de l'instrument par rapport à la paroi vésicale, il est certaines positions où les images sont inversées. Par exemple, lorsque l'on regarde la zone supérieure du col avec un cystoscope à vision redressée on obtient dans le champ une disposition des parties qui est la suivante : en haut le col, en bas la paroi vésicale; or, en réalité, c'est le col qui est en bas et la paroi vésicale qui est en haut comme dans l'image fournie par le cystoscope à vision inversée. Dans cette position respective du prisme et de la paroi vésicale c'est donc le dernier cystoscope qui donne une image exacte.

scope à vision redressée, il faudra se souvenir que l'uretère doit être placé non plus à la partie inférieure du champ mais à la partie supérieure (fig. 65 et 66).

En somme le redressement des images n'est véritablement utile que pour les



Fig. 65. — Cathétérisme avec le cystoscope à vision inversée.

cystoscopes d'opération; pour les autres il ne présente aucune supériorité, et l'adoption de ce mode d'exploration sera simple affaire de convenance ou d'habitude.

Nous donnons ici un certain nombre d'images obtenues comparativement avec



Fig. 66. — Cathétérisme avec le cystoscope à vision redressée.

le cystoscope à vision inversée et avec le cystoscope à vision redressée; on appréciera la différence (Pl. XXXVI, fig. 1, 2, 3, 4).

Le redressement des images est obtenu de façon différente suivant les constructeurs. Tantôt il est le résultat de l'adjonction d'un prisme spécial (fig. 67) au niveau de l'oculaire (instrument de Frank); tantôt on l'obtient en ajoutant au

PL. XXXII

CYSTOSCOPIE A VISION INDIRECTE ET REDRESSÉE

Fig. 1. — Vue au cystoscope à vision inversée d'une tumeur située en dehors et un peu en arrière de l'orifice urétéral gauche.

Fig. 2. — Vue de la même tumeur au cystoscope à vision redressée.

Fig. 3. — Cathétérisme de l'uretère droit au moyen du cystoscope à vision inversée.

Fig. 4. — Cathétérisme de l'uretère droit au moyen du cystoscope à vision redressée.

TAFEL XXXII

Fig. 1. — Geschwulst ausserhalb und etwas rückwärts der linken Harnleiteröffnung, durch Cystoskop mit invertierter Bildstellung gesehen.

Fig. 2. — Dieselbe Geschwulst durch Cystoskop mit aufrechter Bildstellung gesehen.

Fig. 3. — Katheterismus des rechten Harnleiters durch Cystoskop mit invertierter Bildstellung.

Fig. 4. — Katheterismus des rechten Harnleiters durch Cystoskop mit redressierter Bildstellung.

PLATE XXXII

Fig. 1. — View of a tumor outside and behind the left ureteral orifice through cystoscope with inverted vision.

Fig. 2. — View of the same tumor through cystoscope with right vision.

Fig. 3. — Catheterism of the right ureter through cystoscope with inverted vision.

Fig. 4. — Catheterism of the right ureter through cystoscope with right vision.

STAMPA XXXII

Fig. 1. — Veduta al cistoscopio a visione invertita d'un tumore situato al di fuori e un poco dietro dell' orificio ureterale sinistro.

Fig. 2. — Veduta del medesimo tumore al cistoscopio a visione raddrizzata.

Fig. 3. — Cateterismo dell' uretere destro per mezzo del cistoscopio a visione invertita.

Fig. 4. — Cateterismo dell'uretere destro per mezzo del cistoscopio a visione raddrizzata.

LAMINA XXXII

Fig. 1. — Vista al cistoscopio de visión invertida de un tumor situado fuera y un poco hacia atrás del orificio ureteral izquierdo.

Fig. 2. — Vista del mismo tumor al cistoscopio de visión enderezada.

Fig. 3. — Cateterismo del uretere derecho por medio del cistoscopio de visión invertida.

Fig. 4. — Cateterismo del uretere derecho por medio del cistoscopio de visión enderezada.

PLANCHE XXXVI

CYSTOSCOPIE A VISION INDIRECTE ET REDRESSÉE

Fig. 1. — Vue au cystoscope à vision inversée d'une tumeur située en dehors et un peu en arrière de l'orifice urétéral gauche.

Fig. 2. — Vue de la même tumeur au cystoscope à vision redressée.

Fig. 3. — Cathétérisme de l'uretère droit au moyen du cystoscope à vision inversée.

Fig. 4. — Cathétérisme de l'uretère droit au moyen du cystoscope à vision redressée.

TAFEL XXXVI.

Fig. 1. — Geschwulst ausserhalb und etwas rückwärts der linken Harnleiteröffnung, durch Cystoskop mit invertierter Einstellung gesehen.

Fig. 2. — Dieselbe Geschwulst durch Cystoskop mit aufrechter Einstellung gesehen.

Fig. 3. — Katheterismus des rechten Harnleiters durch Kystoskop mit invertierter Einstellung.

Fig. 4. — Katheterismus des rechten Harnleiters durch Kystoskop mit redressierter Einstellung.

PLATE XXXVI.

Fig. 1. — View of a tumor outside and behind the left ureteral orifice through cystoscope with inverted vision.

Fig. 2. — View of the same tumor through cystoscope with right vision.

Fig. 3. — Catheterism of the right ureter through cystoscope with inverted vision.

Fig. 4. — Catheterism of the right ureter through cystoscope with right vision.

STAMPA XXXVI.

Fig. 1. — Veduta al cistoscopio à visione inversata d'un tumore situato al di fuori e un poco dietro dell' orificio ureterale sinistro.

Fig. 2. — Veduta del medesimo tumore al cistoscopio a visione raddirizzata.

Fig. 3. — Cateterismo dell' uretero destro per mezzo del cistoscopio à visione inversata.

Fig. 4. — Cateterismo dell' uretero destro per mezzo del cistoscopio à visione raddirizzata.

LAMINA XXXVI.

Fig. 1. — Vista al cistoscopio de vision invertida de un tumor situado hácia fuera y un poco hácia atras del orificio ureteral izquierdo.

Fig. 2. — Vista del mismo tumor al cistoscopio de vision enderezada.

Fig. 3. — Cateterismo del uretere derecho por medio del cistoscopio de vision invertida.

Fig. 4. — Cateterismo del uretere derecho por medio del cistoscopio de vision enderezada.

Fig. 1

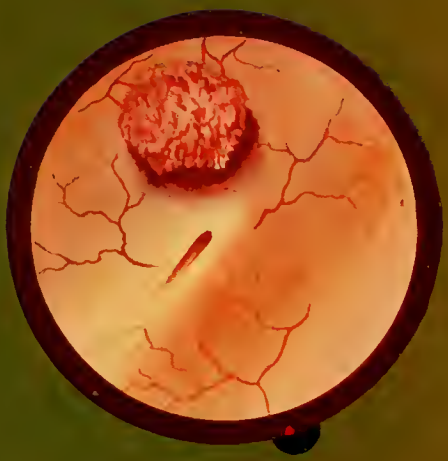

Fig. 2

Fig. 3

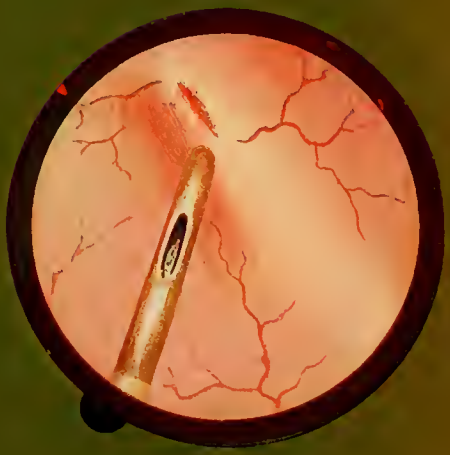

Fig. 4

MASSON & Cie
Éditeurs

milieu du cystoscope une lentille qui provoque une inversion supplémentaire de l'image (système optique de Zeiss).

A côté de ces cystoscopes à image redressée dans lesquels on n'a cherché à réaliser que le redressement, il convient d'insister sur le ***cystoscope de Ringleb*** qui lui aussi redresse l'image, mais de plus possède une *luminosité* un peu plus grande que les autres cystoscopes en même temps qu'il donne un *grossissement* plus fort des images (fig. 68).

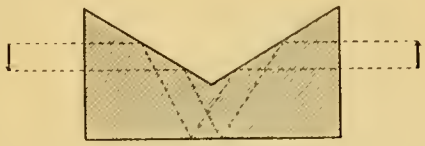

Fig. 67. — Prisme pour le redressement des images.

Le *redressement* des objets dans le cystoscope de Ringleb est obtenu par un système optique très différent de ceux que l'on emploie dans le cystoscope ordinaire. D'une part, le prisme rectangle ordinaire est remplacé par un prisme rectangle d'Amici (fig. 69) qui, à la place

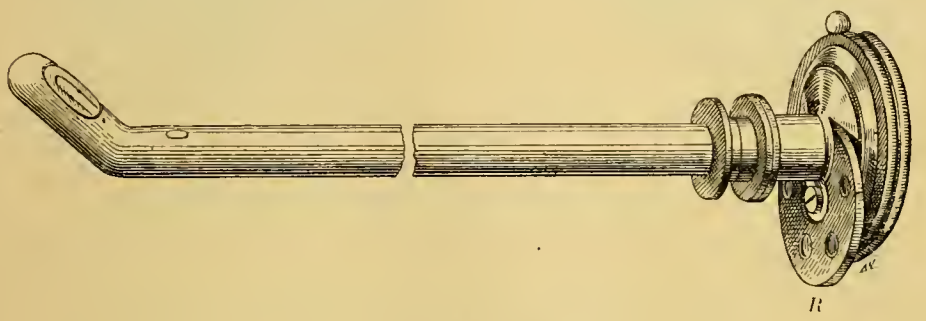

Fig. 68. — Cystoscope de Ringleb.
R, disque de Rekoss.

d'une surface hypoténuse réfléchissante plane, présente un angle dièdre formé par la réunion de deux surfaces se coupant à 90° : ce prisme donne une image inversée, mais semblable à l'objet (fig. 70). D'autre part, un système optique lenticulaire produit un double renversement de cette image renversée à l'oculaire (fig. 71). Mais ce qui constitue surtout la particularité du cystoscope de Ringleb, c'est sa *grande luminosité* et le *grossissement considérable* qu'il donne des objets, luminosité et grossissement dus aux dimensions plus grandes de la pupille d'entrée du système optique.

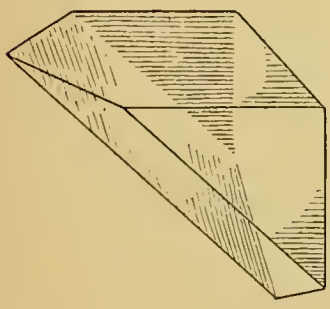

Fig. 69. — Prisme d'Amici.

Par contre, le cystoscope de Ringleb a l'inconvénient d'avoir une *profondeur de champ très restreinte*, si bien que les objets ne sont au point que s'ils sont à deux centimètres et demi du prisme; à d'autres distances, ils apparaissent très flous. Pour obvier à cet inconvénient, Ringleb a muni son cystoscope d'un disque de Rekoss (fig. 68, R) porteur de verres allant de — 4 à + 4 dioptries et qui permet une mise au

point très exacte pour toutes les distances mais d'une façon successive et non simultanée.

Un autre inconvénient du cystoscope de Ringleb est d'être un *cystoscope à optique fixe* et nous avons dit quels avantages présentait la mobilité de l'optique. Enfin, son *calibre* est nettement *plus fort* que celui des cystoscopes à système optique ordinaire.

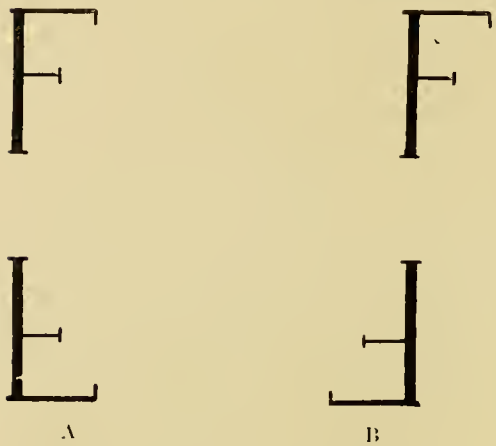

Fig. 70. — Façons dont les objets sont inversés. A, par le prisme ordinaire; B, par le prisme d'Amici.

En somme un tel cystoscope est un cystoscope d'exception « de raffinement de diagnostic par exemple », pour la découverte d'un orifice urétéral punctiforme ou difficile à reconnaître au milieu d'anfractuosités ou au milieu de vaisseaux, pour l'analyse de lésions dont le diagnostic peut être douteux. Par contre, faute d'habitude, on risque de prendre pour des formations pathologiques des reliefs normaux que le grossissement exagère d'une façon considérable. De plus, ce fait

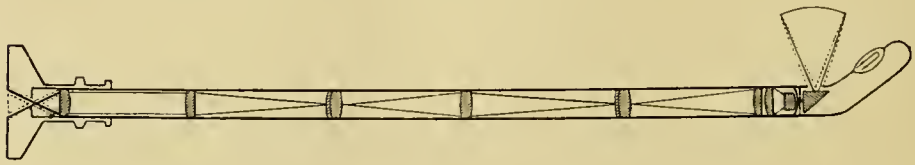

Fig. 71. — Système optique du cystoscope de Ringleb.

qu'en même temps on ne peut avoir au point différents plans de la paroi vésicale constitue un inconvénient très réel.

Instrument complémentaire utile, mais non indispensable, telle est notre opinion sur l'appareil de Ringleb.

CYSTOSCOPIE RÉTROGRADE

Le cystoscope à vision rétrograde a été imaginé par Nitze pour permettre d'apercevoir avec plus d'exactitude les *lésions avoisinant le col vésical*. Avec le cystoscope ordinaire, en effet, le prisme est fortement rapproché du col; aussi de ce fait ne peut-on embrasser en même temps qu'une toute petite portion de la région à observer et, d'autre part, en raison de la proximité du prisme, les images apparaissent considérablement augmentées, à tel point qu'elles peuvent

Fig. 72. — Cystoscope rétrograde avec tubulure pour le lavage.

n'avoir aucun rapport avec la réalité. C'est pourquoi Nitze a imaginé d'ajouter au cystoscope ordinaire un second prisme placé au-dessus de l'autre sur la partie coudée de l'instrument. Le cône de vision se trouve ainsi ramené de 45° vers le corps de l'instrument; lorsque l'extrémité du cystoscope se trouve au



Fig. 73. — Marche des rayons dans le cystoscope rétrograde.

milieu de la vessie, ce n'est donc pas son sommet que l'on aperçoit mais la région du col; on peut donc prendre ainsi une vue d'ensemble de cette région et des lésions qui peuvent y exister (fig. 72, 73, 74, 75).

Schlagintweit, puis certains constructeurs ont modifié le cystoscope rétrograde primitif de telle façon qu'il puisse servir indifféremment à la cystoscopie ordinaire et à la cystoscopie rétrograde.

Dans le modèle de Schlagintweit (fig. 76 et 77) c'est en rendant mobile le prisme supplémentaire que ce résultat peut être obtenu. Dans un autre modèle c'est le tube optique qui, suivant les mouvements de rotation qu'on lui imprime,

transmet soit des images reçues directement par le prisme habituel, soit des images reçues par le prisme supplémentaire. Nous ne saurions conseiller de

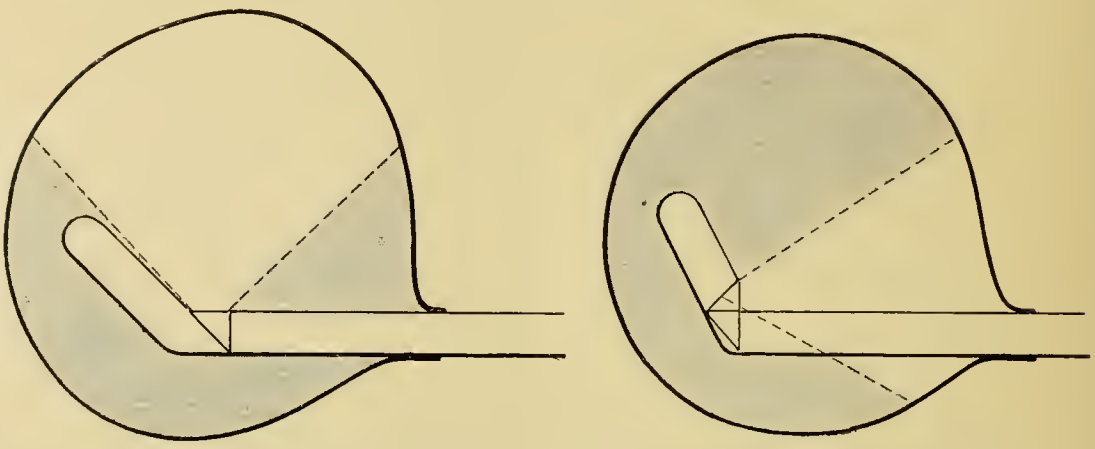

Fig. 74 et 75. — Cônes de vision dans le cystoscope ordinaire et dans le cystoscope rétrograde.

semblables instruments compliqués qui font en réalité de mauvais cystoscopes d'exploration simple.

Pour utiliser le cystoscope à vision rétrograde il est nécessaire d'apprendre à interpréter les images qu'il fournit, images très différentes de celles que donne le cystoscope ordinaire, d'autant plus que le tube cystoscopique apparaît au milieu du champ. Un autre inconvénient est d'avoir un champ d'une luminosité extrêmement faible pour deux raisons; d'abord parce que, malgré une coudure de la lampe plus accentuée qu'elle ne l'est dans les cystoscopes ordinaires, les

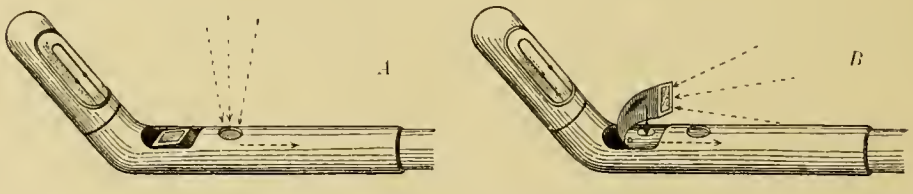

Fig. 76 et 77. — Cystoscope de Schlagintweit.

A, instrument disposé pour une cystoscopie ordinaire. — B, instrument disposé pour une cystoscopie rétrograde.

rayons lumineux n'éclairent que faiblement la partie qui est vue par le prisme; en outre, la double réflexion des images tend également à diminuer cette luminosité.

En réalité, si de temps en temps le cystoscope à vision rétrograde peut être de quelque utilité, il n'est jamais absolument indispensable et avec l'habitude du cystoscope ordinaire, l'expérience de l'interprétation des images du col qu'il peut donner, on arrivera toujours à faire avec lui, sinon un diagnostic absolu-

PLANCHE XXXVII

CYSTOSCOPIE A VISION RÉTROGRADE

Fig. 1. — Col normal vu au cystoscope rétrograde.
Fig. 2. — Vue du Trigone.
Fig. 3. — Vue d'un lobe median prostatique
Fig. 4. — Vue d'une tumeur implantée immédiatement au-dessus et à gauche du col.

TAFEL XXXVII.

Fig. 1. — Ansicht eines normalen Blasenhalses durch das Retrogradkystoskop
Fig. 2. — Ansicht eines Trigonums durch das Retrogradkystoskop.
Fig. 3. — Mittlerer Prostatalappen durch das Retrogradkystoskop gesehen
Fig. 4. — Geschwulst links und gerade über dem Blasenhals sitzend durch das Retrograde Kystoskop gesehen.

PLATE XXXVII.

Fig. 1. — Normal neck of a bladder seen through a cystoscope with retrograde vision.
Fig. 2. — Trigonum seen through cystoscope with retrograde vision.
Fig. 3. — Median lob of prostate seen through a cystoscope with retrograde vision.
Fig. 4. — Tumor immediately above and on the left of neck seen through cystoscope with retrograde vision.

STAMPA XXXVII.

Fig. 1. — Collo normale veduto al cistoscopio retrogrado
Fig. 2. — Veduta del trigono.
Fig. 3. — Veduta d'un lobo mediano prostatico.
Fig. 4. — Veduta d'un tumore impiantato immediatamente al di sopra e a sinistra del collo.

LÁMINA XXXVII.

Fig. 1. — Cuello normal visto al cistoscopio retrogrado
Fig. 2. — Vista del trigono
Fig. 3. — Vista de un lóbulo mediano prostático
Fig. 4. — Vista de un tumor injerto inmediatamente encima y á la izquierda del cuello.

PLANCHE XXXVII

CYSTOSCOPIE A VISION RÉTROGRADE

Fig. 1. — Col normal vu au cystoscope rétrograde.
Fig. 2. — Vue du Trigone.
Fig. 3. — Vue d'un lobe médian prostatique.
Fig. 4. — Vue d'une tumeur implantée immédiatement au-dessus et à gauche du col.

TAFEL XXXVII.

Fig. 1. — Ansicht eines normalen Blasenhalses durch das Retrogradkystoskop.
Fig. 2. — Ansicht eines Trigonums durch das Retrogradkystoskop.
Fig. 3. — Mittlerer Prostatalappen durch das Retrogradkystoskop gesehen.
Fig. 4. — Geschwulst links und gerade über dem Blasenhals sitzend durch das Retrogradkystoskop gesehen.

PLATE XXXVII.

Fig. 1. — Normal neck of a bladder seen through a cystoscope with retrograde vision.
Fig. 2. — Trigonum seen through cystoscope with retrograde vision.
Fig. 3. — Median lob of prostate seen through a cystoscope with retrograde vision.
Fig. 4. — Tumor immediately above and on the left of neck seen through cystoscope with retrograde vision.

STAMPA XXXVII.

Fig. 1 — Collo normale veduto al cistoscopio retrogrado.
Fig. 2. — Veduta del trigono.
Fig. 3. — Veduta d'un lobo mediano prostatico.
Fig. 4. — Veduta d'un tumore impiantato immediatamente al di sopra e a sinistra del collo.

LAMINA XXXVII.

Fig. 1. — Cuello normal visto al cistoscopio retrogrado.
Fig. 2. — Vista del trigono.
Fig. 3. — Vista de un lóbulo mediano prostático.
Fig. 4. — Vista de un tumor injerto inmediatamente encima y á la izquierda del cuello.

Fig. 1

Fig. 2

Fig. 3

Fig. 4

MASSON & Cie
Éditeurs

ment précis, tout au moins un diagnostic suffisamment exact pour qu'on puisse baser sur lui le traitement.

Lorsqu'on examine le col au cystoscope rétrograde, il faut d'abord faire abstraction d'une portion du champ remplie par l'image du tube cystoscopique sur lequel se reflètent la forme et la couleur des objets et que l'on pourrait parfaitement prendre pour quelque chose d'anormal si l'on n'y prenait garde. D'autre part sur presque tous les cystoscopes rétrogrades existe au voisinage de la portion coudée l'orifice d'un conduit qui peut servir au lavage de la vessie lorsque le cystoscope est en place; cet orifice apparaît dans le champ sous la forme d'une tache noire en gueule de four.

Vue au cystoscope rétrograde, la *région supérieure du col* apparaît comme une surface de coloration brun très sombre à la partie inférieure de laquelle pénètre le cystoscope (Pl. XXXVII, fig. 1).

Dans la vue cystoscopique, on peut distinguer trois parties ; la plus inférieure correspondant sur sa partie médiane à l'image du tube cystoscopique; la moyenne, qui avoisine le tube et apparaît plus sombre et plus rouge et d'où partent des vaisseaux radiés; enfin la partie supérieure et périphérique qui est unie et rosée. La partie qui avoisine le tube cystoscopique est souvent marquée de taches franchement rouges qui ne sont autres que des ecchymoses produites par le passage du cystoscope; parfois même quelques filets de sang apparaissent sur cette surface.

La *région inférieure du col* apparaît de façon à peu près identique; mais si l'on vient à enfoncer l'instrument suffisamment dans la vessie et à abaisser le pavillon du cystoscope de façon à écarter le prisme du bas-fond, on verra, en même temps que la région du col, la région du trigone et les orifices urétéraux que l'on distingue du reste assez mal (Pl. XXXVII, fig. 2).

Les *affections* qui peuvent modifier le col, et qui sont intéressantes à étudier au cystoscope rétrograde, sont l'**hypertrophie de la prostate** et les **tumeurs implantées au pourtour du col.**

Dans l'*hypertrophie de la prostate* on aperçoit autour du tube cystoscopique des soulèvements de volume et de forme variables en rapport avec le siège et le développement des lobes prostatiques. La vue cystoscopique est particulièrement curieuse à étudier lorsqu'il s'agit d'un lobe médian bien saillant dans la vessie. Elle permettra d'apprécier de façon très exacte la valeur de ce lobe médian (Pl. XXXVII, fig. 3).

Dans le cas de *tumeurs implantées au voisinage du col* et qui dans le cystoscope ordinaire ne peuvent être vues que tout à fait partiellement, en raison de la proximité du prisme et de la tumeur et dont il est impossible ainsi d'apprécier le volume, on aura également une notion plus juste de leurs dimensions et de leur point d'implantation exact (Pl. XXXVII, fig. 4).

STÉRÉO-CYSTOSCOPIE

Jacoby, afin d'obtenir le relief dans les vues cystoscopiques, a imaginé un stéréo-cystoscope (fig. 78). La partie éclairante dans cet instrument ne diffère en rien de celle des cystoscopes ordinaires. L'appareil optique a subi de profondes

Fig. 78. — Stéréo-cystoscope de Jacoby.

modifications; il se compose de deux objectifs placés l'un à côté de l'autre à la place du prisme unique habituel. Les images recueillies par chacun des objec-

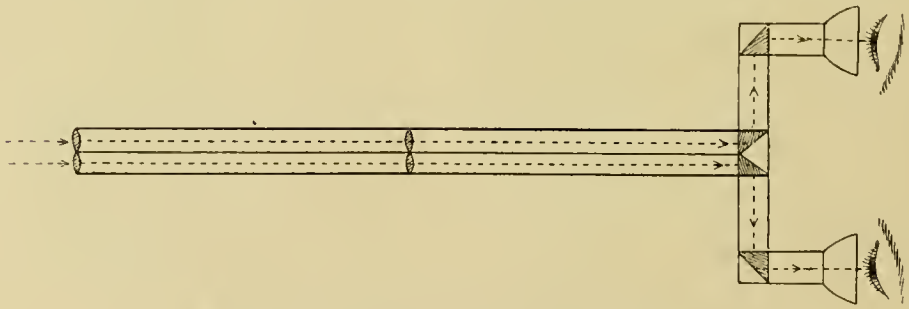

Fig. 79. — Marche des rayons dans le stéréo-cystoscope de Jacoby.

tifs, transmises à l'extrémité externe du cystoscope, sont reçues par deux prismes qui les réfléchissent et les font arriver à deux oculaires (fig. 79). L'un de ces oculaires est fixe par rapport au corps du cystoscope, l'autre est mobile

afin que l'on puisse placer les deux oculaires à la distance exacte d'écartement des yeux de l'observateur.

Pour utiliser cet instrument, il faut commencer par régler la distance des oculaires à sa vue en considérant un objet quelconque et en obtenant que les deux images de cet objet se confondent en une seule comme elles doivent le faire

Fig. 80. — Appareil stéréo-cystophotographique de Jacoby.

dans la vision stéréoscopique. Ceci fait, l'instrument est prêt à être utilisé comme un cystoscope ordinaire.

Cette modification constitue une grosse complication du cystoscope et elle a peu d'intérêt, car s'il est vrai que les débutants dans la cystoscopie peuvent avoir parfois de la difficulté pour interpréter certaines images et connaître le relief exact des objets auxquels elles correspondent, bientôt avec un peu d'expérience ce relief est perçu ou tout au moins déduit des ombres existant

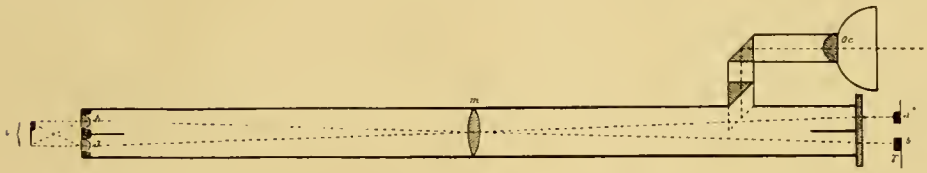

Fig. 81. — Schéma de l'appareil stéréo-cystophotographique.

O. Objet. — *a b*, les deux objectifs donnant chacun une image. — *a' b'*, les deux images sur la plaque photographique. — OC. oculaire permettant la mise en place de l'objet dans le champ cystoscopique.

dans les images et nous l'imaginons aussi bien que celui des objets réels, lorsque nous les considérons avec un seul œil.

Une utilisation plus intéressante de l'instrument est celle que l'on peut en faire au point de vue de l'*enseignement*, un élève pouvant regarder simultanément avec l'observateur qui lui signalera les points intéressants de l'image cystoscopique.

Jacoby a complété son stéréo-cystoscope en le transformant en un cystoscope pour la photographie (fig. 80, 81).

CYSTOSCOPIE A VISION DIRECTE

MATÉRIEL

A. — CYSTOSCOPE

L'instrument le plus commode pour la cystoscopie à vision directe est celui de Luys.

Il se compose d'un *tube métallique creux* (A, fig. 82 et 85) de 18 (Luys) ou



Fig. 82. — Tube cystoscopique pour homme, avec son mandrin pouvant se couder et se redresser.

A, tube cystoscopique — BB, mandrin coudé pour l'introduction. — BB', mandrin redressé pour qu'on puisse le retirer. — C, tubulure par laquelle se fait l'aspiration. Cette tubulure fait suite à un petit conduit creusé dans la paroi du tube cystoscopique.

15 (Ferron) [1] centimètres de long pour l'homme, de 10 centimètres de long pour la femme. Comme calibre il doit correspondre au minimum au 26 Charrière, les diamètres 27 ou 30 seront préférables.

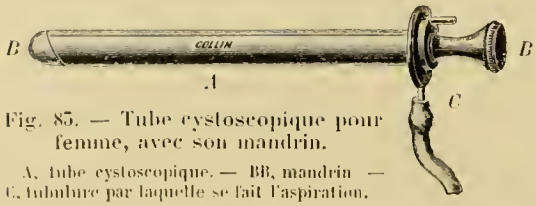

Fig. 85. — Tube cystoscopique pour femme, avec son mandrin.

A, tube cystoscopique. — BB, mandrin — C, tubulure par laquelle se fait l'aspiration.

Dans la paroi inférieure du tube est creusé un conduit très fin destiné à à l'aspiration de l'urine, se continuant à l'extrémité externe par une tubulure (C, fig. 82 et 85). Sur celle-ci peut être adapté un tube en caoutchouc relié à un système d'aspiration quelconque.

1. Ferron, *Journ. d'Urol.*, 1, 15 janvier 1915.

Le long de la paroi supérieure se trouve une rainure dans laquelle se trouvera logée la tige de la lampe lorsque celle-ci sera mise en place. De la sorte cette tige n'empiète pas trop sur le calibre intérieur du tube.

L'extrémité vésicale du tube cystoscopique est coupée légèrement obliquement. L'extrémité externe porte un disque métallique sur lequel existent une goupille et une encoche destinées à la fixation du manche porte-lampe sur le tube.

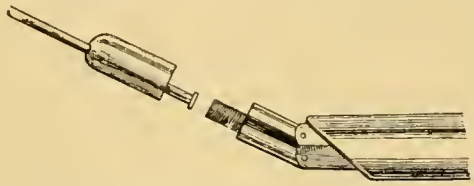

Fig. 84. — Mandrin de Ferron avec bougie conductrice afin de faciliter l'introduction du cystoscope de Luys.

Pour l'introduction de ce tube un mandrin se place dans son intérieur, mandrin dont l'extrémité vésicale est arrondie (B, fig. 82 et 83). Chez l'homme cette extrémité peut être coudée pour que l'introduction en soit facilitée. Par quelques mouvements de rotation imprimés à l'extrémité externe du mandrin on peut, une fois l'introduction faite, le redresser et le retirer. Ferron, pour augmenter encore la facilité de pénétration chez l'homme, a muni l'extrémité du mandrin d'une bougie conductrice (fig. 84).

L'éclairage est obtenu au moyen d'une *lampe* du volume et de la forme d'un grain de blé à filament de circonium, montée sur une tige métallique de longueur appropriée à la longueur du tube cystoscopique. Cette lampe s'adapte sur le *manche* muni d'un interrupteur qui reçoit le fil conducteur du courant.

Le *manche* du cystoscope de Luys (fig. 85 et 86) présente trois éléments distincts au point de vue de leur utilisation :

a) La *tige* (A, fig. 85 et 86) formée de deux plaques

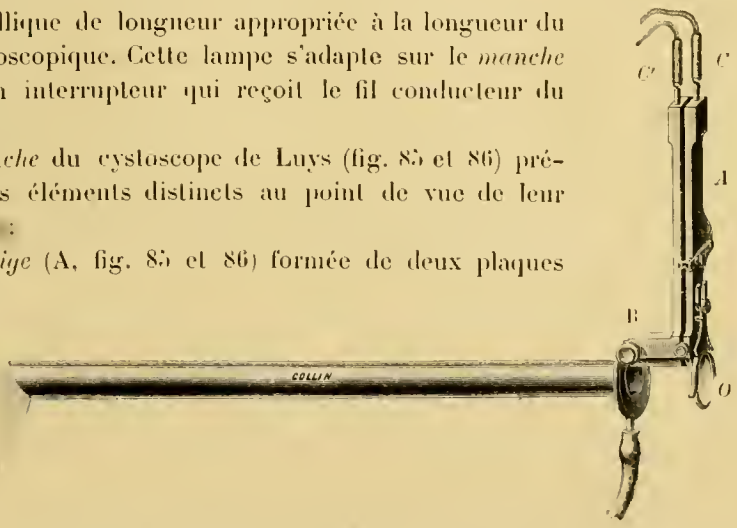

Fig. 85. — Tube cystoscopique monté sur son manche en position d'examen.

A, tige du manche formée de deux plaques métalliques, l'une interrompue, et les deux isolées par une plaque d'ébonite. — CC' cordons amenant le courant et aboutissant à chacune des plaques. — B, bloc métallique sur lequel se fixent le tube cystoscopique et la lampe. — O, loupe.

métalliques isolées et dont l'une est interrompue par une fente ; à chacune de ces plaques aboutit un des fils du cordon (CC' fig. 85 et 86) destiné à amener le courant. L'interruption de la plaque interrompue disparaît lorsque l'on pousse un petit levier (L, fig. 86) destiné à mettre en communication les deux

parties de cette plaque. A chacune de ces plaques aboutissent les deux pôles de la lampe lorsque celle-ci est fixée sur le manche.

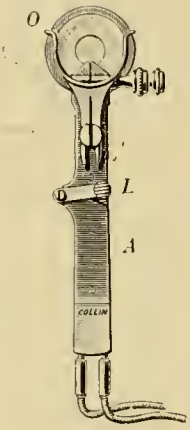

Fig. 86. — Manche du cystoscope.

A, tige du manche. — L, levier pour mettre en communication les deux parties de la plaque interrompue. — O, loupe.

b) A l'une des extrémités de la tige se trouve fixé à angle droit un *bloc métallique* (B, fig. 85) creusé d'un trou destiné à recevoir la goupille de l'extrémité externe du tube cystoscopique et portant une saillie en forme de coin qui se placera dans l'échancrure du disque métallique de ce même tube. Une vis permettra l'immobilisation absolue du tube sur le manche. D'autre part, le bloc métallique présente sur sa partie supérieure une gouttière destinée à recevoir l'extrémité de la lampe qui viendra prendre contact avec les deux lames de la tige du manche. Une vis est également destinée à immobiliser cette lampe.

c) Enfin, devant la tige du manche du cystoscope, existe une *monture métallique* mobilisable dans laquelle peut s'enchâsser une loupe destinée à grossir les objets vus au fond du tube (O, fig. 85 et 86). Suivant la longueur de celui-ci on emploiera une loupe de foyer plus ou moins long.



Fig. 87. — Lunette grossissante de Demonchy adaptée sur le cystoscope de Luys.

P, boîte carrée où se trouve le prisme redresseur. — L, lunette grossissante. — B, roue qui permet de déplacer l'oculaire pour une mise au point très exacte.

Demonchy, pour augmenter le grossissement, a remplacé la loupe par une lunette qui permet d'apercevoir les objets avec une netteté beaucoup plus grande. Cette lunette (L, fig 87) peut s'adapter à la place de la lampe sur la tige du manche du cystoscope. Un bouton (B, fig. 87) permet de faire avancer ou reculer l'ocu-

laire afin de mettre exactement les objets au point. De par son système optique cette lunette donnerait une image inversée. Un prisme (P, fig. 87) situé devant la lunette opère le redressement.

B. — SOURCE D'ÉCLAIRAGE

Les sources d'éclairage à employer pour le cystoscope à vision directe sont les mêmes que pour le cystoscope à prisme; mais l'intensité du courant ne doit pas dépasser 4 volts en raison de la délicatesse des lampes.

C. — APPAREIL D'ASPIRATION

Il est de toute nécessité d'avoir à sa disposition pour la cystoscopie à vision directe un appareil d'aspiration destiné à évacuer d'une façon constante, pendant toute la durée de la cystoscopie, l'urine qui arrive dans la vessie. C'est par le conduit très fin creusé dans la paroi inférieure que se fait cette évacuation.

Le meilleur appareil d'aspiration est une *trompe à eau* montée sur une prise d'eau quelconque et reliée à un flacon à double tubulure, chacune des tubulures étant munie d'un robinet. La tubulure opposée à celle qui communique avec la trompe est reliée au tube d'aspiration du cystoscope. Les tubes de caoutchouc destinés à relier les différentes parties de cet ensemble aspirateur doivent avoir une lumière étroite avec des parois très épaisses afin qu'elles ne se laissent pas aplatir par le vide (fig. 88).

Le tube cystoscopique étant mis en place dans la vessie, on le reliera au flacon dans lequel on aura préalablement fait le vide. Lorsqu'on ouvrira le robinet de la tubulure correspondante, l'urine existant dans la vessie sera immédiatement évacuée par l'aspiration. Puis, la trompe à eau continuant à fonctionner, les deux tubulures du flacon étant ouvertes, l'aspiration continuera à se faire sur l'urine au fur et à mesure qu'elle arrive.

Le conduit du tube cystoscopique destiné à l'aspiration peut être directement relié à la trompe à eau.

A défaut de trompe à eau on aura recours à un flacon dans lequel le vide sera obtenu au moyen de l'appareil aspirateur Potain manœuvré par un aide; ou encore mieux à la poire de Wossidlo manœuvrée au pied par l'opérateur lui-même.

D. — TABLE

Pour pratiquer une cystoscopie à vision directe il est indispensable que le malade soit placé en position inversée de Trendelenburg. Il faudra donc avoir

à sa disposition une table sur laquelle le malade pourra être immobilisé d'une façon confortable dans cette position (fig. 88).

TECHNIQUE

1° **Préparation de l'instrument.** — Le tube cystoscopique aura été stérilisé par ébullition, les lampes stérilisées par les vapeurs de trioxyméthylène. La lampe

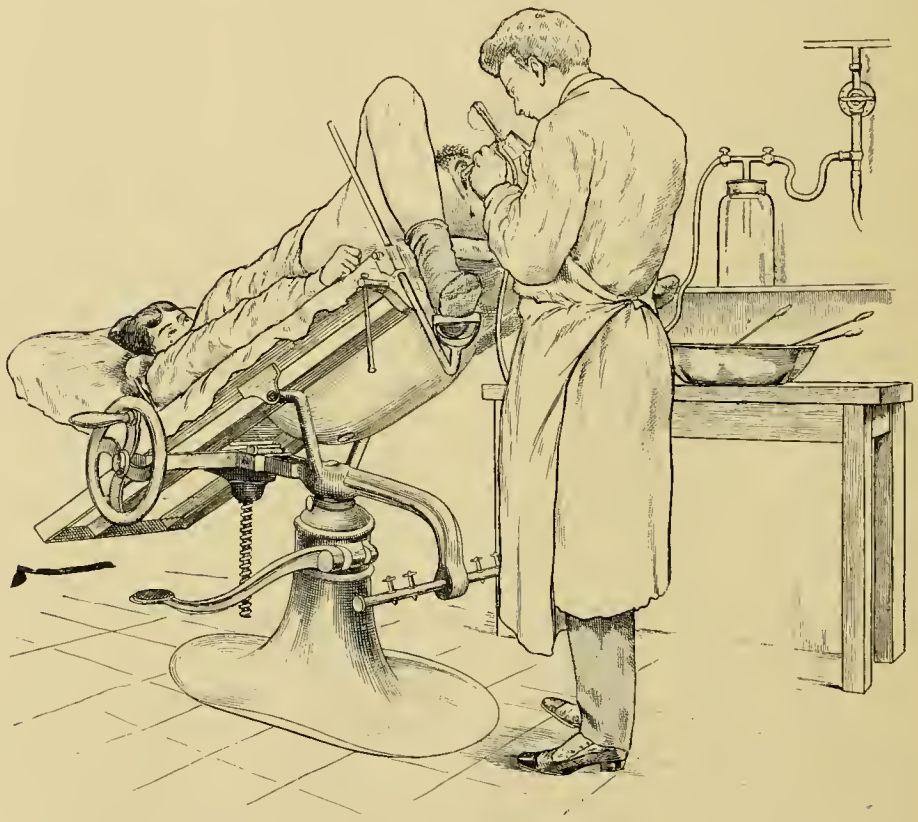

Fig. 88. — Position du malade pour la cystoscopie à vision directe.

de longueur appropriée à celle du tube aura été mise en place sur le manche et l'intensité réglée afin de donner un éclairage suffisant de la lampe.

2° **Préparation du malade.** — Pour pratiquer une cystoscopie à vision directe, il est indispensable que l'urètre du malade présente une souplesse et un calibre suffisants. Cet urètre aura donc été vérifié dans les jours qui auront précédé la cystoscopie et au besoin dilaté de façon que l'on puisse passer sans difficulté un numéro 26 Charrière au minimum ; c'est dire que la dilatation aura dû être poussée jusqu'au 28 et même plus haut si l'on devait employer des tubes de

dimensions plus considérables. Des séances multiples peuvent être nécessaires pour obtenir un semblable calibre.

Au moment de l'examen, le malade sera placé sur la table de cystoscopie comme pour une cystoscopie avec le cystoscope à prisme, avec cette différence que des épaulières solides seront disposées pour permettre sa mise en position inversée au moment voulu.

Le canal ayant été lavé, on évacuera par un sondage le contenu vésical et, si celui-ci était trouble, on laverait la vessie jusqu'à ce que le liquide ressorte clair: puis la vessie étant évacuée la sonde sera retirée.

Il sera bon d'anesthésier le canal au moyen de quelques centimètres cubes d'une solution de cocaïne à 4 pour 100, laissée pendant quelques minutes dans le canal.

A ce moment la table sera mise en position inversée (fig. 88).

3° **Introduction de l'instrument.** — *Chez la femme*, l'introduction ne présente pas la moindre difficulté, mais chez elle comme chez l'homme on aura dû s'assurer auparavant que le canal et surtout le méat présentaient un calibre suffisant pour laisser passer le tube cystoscopique. L'extrémité du tube, munie du mandrin et enduite de glycérine ou mieux d'huile stérilisée, sera présentée au méat et poussée dans le canal.

Chez l'homme l'introduction du tube muni de son mandrin coudé se fera de façon identique à l'introduction du cystoscope à prisme. Une fois que le tube aura pénétré dans la vessie on redressera le mandrin par quelques tours imprimés à la vis qui se trouve à son extrémité externe, puis il sera retiré.

Afin de faciliter le déplissement de la vessie sous l'influence de la pénétration de l'air dans la cavité au moment du retrait du mandrin et sous l'influence de la position inversée, on conseillera au malade de respirer autant que possible avec son thorax et non avec son abdomen.

4° **Mise en communication du tube cystoscopique avec l'appareil d'aspiration.** — Le tube en caoutchouc partant du flacon dans lequel est fait le vide soit par la trompe à eau, soit par un appareil aspirateur, est adapté à la tubulure du tube cystoscopique, puis le robinet d'aspiration ouvert afin d'évacuer le liquide vésical.

5° **Mise en place du manche sur le tube cystoscopique.** — Le manche muni de sa lampe et de sa loupe ou de sa lunette sera adapté au tube et fixé comme il convient, puis le courant sera établi.

6° **Examen de la vessie.** — L'examen de la vessie se fait par des mouvements d'enfoncement et de retrait du tube cystoscopique combinés avec des mouvements d'inclinaison dans tous les sens. Pour l'examen de la paroi inférieure de la vessie on élèvera autant que possible le manche du cystoscope; pour l'examen de la paroi supérieure au contraire on l'abaissera au maximum en

même temps que l'on fera appuyer sur la paroi inférieure de l'abdomen immédiatement au-dessus du pubis.

Pendant toute la durée de l'examen, l'aspiration sera pratiquée, destinée à assécher la surface vésicale : on reconnaîtra qu'elle se fait bien au sifflement particulier qu'elle détermine.

Les points de repère dans l'examen de la vessie avec le cystoscope à vision directe sont le col, le ligament inter-urétéral, les uretères.

On reconnaît que l'extrémité du tube est au niveau du *col* à ce que lorsqu'on retire l'instrument, il vient se former à l'intérieur du champ de vision un bourrelet circulaire de plus en plus prononcé au centre duquel existe un orifice sombre (pl. XXXVIII, fig. 1). Il suffit d'enfoncer le cystoscope pour voir ce bourrelet disparaître lorsque le tube pénètre de nouveau dans la vessie.

Le *ligament inter-urétéral* s'observe lorsque le tube étant enfoncé au maximum, à peu près parallèle à la paroi inférieure de la vessie, on le retire progressivement ; à un moment donné, la paroi qui se trouvait loin de l'extrémité du tube s'en rapproche assez brusquement : on se trouve alors au niveau du ligament inter-urétéral.

Ce ligament, qui n'existe pas toujours, a une grande importance pour la découverte des *uretères*, car une fois qu'on l'a trouvé il suffira de le suivre en inclinant le tube latéralement pour arriver aux orifices urétéraux (pl. XXXVIII, fig. 2). Lorsque du fait de l'absence du ligament inter-urétéral ou du fait de lésions de cystite il sera impossible d'utiliser ce point de repère, on sera obligé de chercher en tâtonnant les orifices en prenant comme point de repère le col. Le col étant vu, on enfoncera le tube de 2 à 3 centimètres et on l'inclinera latéralement de façon que son extrémité vésicale se trouve dans la région supposée des orifices urétéraux. L'inclinaison latérale n'a pas besoin en général d'être très prononcée, car les orifices ne se trouvent pas très loin de la ligne médiane ; une inclinaison de 15° à 20° par rapport à la ligne médiane est en général suffisante. Dans les cas où la muqueuse est tuméfiée en raison d'une cystite, on ne pourra parfois mettre l'orifice urétéral à découvert qu'en appuyant l'extrémité du tube cystoscopique contre la muqueuse de façon à la déplisser. Parfois il sera nécessaire de recourir à l'injection intramusculaire de la solution d'indigo-carmin, comme il a été dit à propos de la cystoscopie à prisme.

7° **Retrait du cystoscope.** — L'examen terminé, le tube cystoscopique est retiré sans qu'il soit nécessaire d'introduire le mandrin dans son intérieur.

INDICATIONS

La cystoscopie à vision directe n'est pas à conseiller comme méthode d'exploration d'une vessie dans des conditions normales pour une série de raisons :

1° Le champ que l'on embrasse dans l'intérieur du tube est véritablement trop

PLATE XXXVIII

FIG. 1. — Vue du col au cystoscope à vision directe.

FIG. 2. — Ligament interurétéral et orifice urétéral vus au cystoscope à vision directe.

TAFEL XXXVIII

FIG. 1. — Blasenhals durch ein Kystoskop mit aufrechter Vision.

FIG. 2. — Interureteriales Ligament und Harnleiteröffnung durch ein Kystoskop mit aufrechter Vision gesehen.

PLATE XXXVIII.

FIG. 1. — Neck of a bladder seen through cystoscope with direct vision.

FIG. 2. — Interureteral ligament and ureteral opening seen through cystoscope with direct vision.

SCHEDA XXXVIII.

FIG. 1. — Veduta del collo al cistoscopio a visione diretta.

FIG. 2. — Legamento interureterale e orificio ureterale veduto al cistoscopio a visione diretta.

LÁMINA XXXVIII.

FIG. 1. — Vista del cuello al cistoscopio de visión directa.

FIG. 2 — Ligamento interureteral y orificio ureteral vistos al cistoscopio de visión directa

PLANCHE XXXVIII

Fig. 1. — Vue du col au cystoscope à vision directe.

Fig. 2. — Ligament interurétéral et orifice urétéral vus au cystoscope à vision directe.

TAFEL XXXVIII.

Fig. 1. — Blasenhals durch ein Kystoskop mit aufrechter Vision.

Fig. 2. — Interureterales Ligament und Harnleiteröffnung durch ein Kystoskop mit aufrechter Vision gesehen.

PLATE XXXVIII.

Fig. 1. — Neck of a bladder seen through cystoscope with direct vision.

Fig. 2. — Interureteral ligament and ureteral opening seen through cystoscope with direct vision.

STAMPA XXXVIII.

Fig. 1. — Veduta del collo al cistoscopio a visione diretta.

Fig. 2. — Legamento interuterale e orificio ureterale veduto al cistoscopio a visione diretta.

LAMINA XXXVIII.

Fig. 1. — Vista del cuello al cistoscopio de vision directa.

Fig. 2. — Ligamento interureteral y orificio ureteral vistos al cistoscopio de vision directa.

Fig. 1

Fig. 2

MASSON & Cie
Éditeurs

restreint, diminué encore par la saillie de la lampe, et l'on peut très facilement laisser passer des lésions vésicales importantes en raison de cette limitation;

2° D'autre part, elle a le gros inconvénient de nécessiter une perméabilité urétrale que l'on n'obtient parfois jamais dans certains urètres, ou en tout cas assez lentement dans la majorité des cas, puisque le calibre minimum du cystoscope est un 25 Charrière alors que celui du cystoscope à prisme ne dépasse pas le 21 et dans quelques-uns des modèles il se trouve réduit au n° 18.

3° La position inversée, presque verticale, nécessaire à la pratique de la cystoscopie à vision directe, est parfois assez pénible pour les malades.

Par contre, le cystoscope à vision directe pourra rendre des services dans certains cas : 1° lorsque, par suite d'une fistule importante, il est impossible de remplir de liquide la cavité vésicale; 2° pour faire un cathétérisme urétéral dans certains cas de cystite rendant impossible le cathétérisme au moyen du cystoscope à prisme; 3° pour faire le cathétérisme d'un uretère débouchant anormalement vers le col; 4° quand du pus ou du sang se déversant d'une façon continuelle et en abondance dans la vessie empêche l'éclaircissement du milieu vésical, nécessaire à la cystoscopie indirecte; 5° il servira aussi à pratiquer une série de petites interventions vésicales telles qu'extraction de certains corps étrangers, cautérisation de petits polypes, curettage de cystites incrustées, extraction de calculs arrêtés à l'orifice urétéral.

La cystoscopie à vision directe est, du reste, infiniment plus facile à pratiquer chez la femme que chez l'homme en raison de la longueur moindre du tube qui pourra, d'autre part, être d'un calibre plus considérable.

TABLE DES MATIÈRES

Introduction 5

Cystoscopie à vision indirecte et renversée 5

I. — *Notions générales* 5

Chapitre I. — Matériel 5

— II. — Manuel opératoire 25

II. — *Cystoscopie de la vessie normale* 49

III. — *Cystoscopie de la vessie pathologique* 61

Chapitre I. — Colonnes vésicales 61

— II. — Cellules vésicales 63

— III. — Œdème vésical 65

— IV. — Ulcérations 67

— V. — Fistules 71

— VI. — Varices 72

— VII. — Modifications que peuvent présenter les orifices urétéraux 75

— VIII. — Cystites 77

— IX. — Tuberculose de la vessie 99

— X. — Syphilis vésicale 106

— XI. — Leucoplasie 108

— XII. — Malacoplasie 111

— XIII. — Purpura vésical 113

— XIV. — Maladies parasitaires 115

— XV. — Tumeurs vésicales 117

— XVI. — Calculs vésicaux 133

— XVII. — Corps étrangers 142

— XVIII. — Hypertrophie de la prostate 144

— XIX. — Cystoscopie dans les affections de la prostate 162

— XX. — Cystoscopie dans les affections génitales de la femme et la grossesse 163

— XXI. — Anomalies vésicales et urétérales 175

Cystoscopie à vision indirecte et redressée 179

Cystoscopie rétrograde 183

Stéréo-cystoscopie 186

Cystoscopie à vision directe 188

73017. — Imprimerie générale Lahure, 9, rue de Fleurus, à Paris.